Ole Bull

Perimetrie.

LIBRARY
OF THE
LONDON SCHOOL OF MEDICINE FOR WOMEN,
7 to 11, Hunter Street, Brunswick Square, W.C.

Verlag von Friedrich Cohen in Bonn.

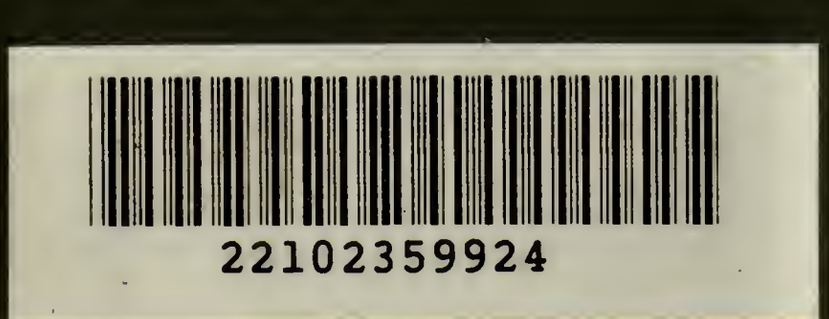
22102359924

Med
K49913

[ ] 412

Presented to the library of the London (Royal Free Hospital
School of Medicine for Women by Mrs Edward Nettle
June 1914.

PERIMETRIE.

VON

7-11, HUNTER STREET
LONDON
(ROYAL FREE HOSPITAL)
SCHOOL OF MEDICINE
FOR WOMEN
BRUNSWICK SQUARE, W.C.

DR. MED. OLE BULL.

Wir dürfen es nicht vergessen, dass es sich hier lediglich um ein Symptom handelt, welches den grössten Einfluss für die Diagnose und Prognose in sich trägt, aber für sich das Wesen der Krankheit nicht umschreibt.

ALBRECHT VON GRAEFE.

MIT 174 FIGUREN IM TEXT.

BONN
VERLAG VON FRIEDRICH COHEN
1895.

13788570

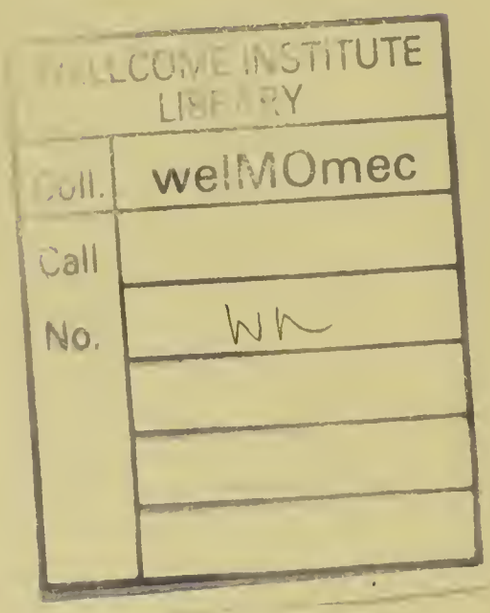

Druck von Fischer & Wittig in Leipzig.

1-11, HUNTER STREET
LONDON
(ROYAL FREE HOSPITAL)
SCHOOL OF MEDICINE
FOR WOMEN
BRUNSWICK SQUARE, W.C.

Vorwort.

In den letzten 50 Jahren sind zahlreiche Beiträge zur Physiologie und Pathologie der Retinalperipherie geliefert worden. Besonders deutsche Gelehrte haben dieses Gebiet zum Gegenstand der Forschung gemacht. Ich will hier nur Aubert nennen, der durch seine zahlreichen Arbeiten den physiologischen Grund gelegt hat, während Albrecht von Gräfe, Förster, Schoen, Treitel u. A. werthvolle Beiträge zur Beleuchtung der pathologischen Verhältnisse geliefert haben.

Aber so viel ich weiss, ist keine umfassende Abhandlung erschienen, die sowohl die physiologischen Verhältnisse, als auch die bei den verschiedenen Augenkrankheiten vorkommenden pathologischen Veränderungen systematisch behandelt.

Als erster Versuch, eine solche zu liefern, will vorliegende Arbeit betrachtet sein.

Ich habe gesucht, die gegebene Darstellung hauptsächlich auf eigene Beobachtungen zu gründen. Dass unter diesen Umständen die Abhandlung weniger vollständig werden muss, versteht sich von selbst, erstens, weil das Gebiet eines einzelnen Beobachters immer verhältnissmässig eng begrenzt ist, wobei die Klientel für seltene Krankheiten klein wird, für einzelne sogar fehlt; zweitens, weil Einseitigkeiten in der Auffassung, über welche keiner von uns erhaben ist, sich leichter geltend machen werden. Aber andererseits hat es auch seine Vortheile, mit einem Material zu arbeiten, welches ausschliesslich die eigene Beobachtung ge-

liefert hat. Die Missverständnisse, welche unvermeidlich stattfinden, wenn eine Abhandlung auch auf die Beobachtungen von Anderen gegründet wird, können da nicht die Darstellung trüben, und sie bewahrt sich eine grössere Gleichartigkeit.

Man könnte vielleicht meinen, der physiologische Theil sei zu weitläufig behandelt. Aber ich habe nichts aufgenommen, was mir nicht unentbehrlich für das Verständniss des pathologischen Theiles schien. Die Physiologie bildet die Grundlage, und es ist nothwendig, den physiologischen Standpunkt des Verfassers zu kennen, wenn man seine Darstellung der pathologischen Verhältnisse richtig beurtheilen will.

Christiania, im Juni 1895.

Inhaltsverzeichniss.

Seite

Physiologische Vorbemerkungen 1
Wahl des Perimeters 2
Die Untersuchungsmethode und Wahl von Versuchsobjekten 3
Lage des blinden Flecks 7
Der Einfluss der Beleuchtung 8
Lichtempfindung in der Peripherie 9
Farbenempfindung in der Peripherie 13
Einfluss des Grundes 19
Die separate Leitung in der Peripherie 21
L, C und V in der Retinalperipherie 22
Das Gesichtsfeld bei Farbenblinden 23

Das Gesichtsfeld in pathologischen Zuständen 25
Allgemeine Bemerkungen 25
Eintheilung 27
(Verdunkelungen in den lichtbrechenden Medien) 29
Das Gesichtsfeld bei Affektionen der Häute des Auges 31
Coloboma Choroideae 31
Das Gesichtsfeld bei hochgradiger Myopie 35
Affektionen der Choroidea und der äusseren Schichten der Retina . . . 36
Die luetische Retinochoroiditis 36
Disseminirte Choroiditen unbekannten Ursprungs 59
Retinitis pigmentosa 61
Das Gesichtsfeld bei glaukomatösen Processen 71
Retinalablösung 80
Retinitis albuminurica und Retinitis bei Diabetes 89
Retinitis aus unbekannter Ursache 90
Das Gesichtsfeld bei Affektionen der Gefässe der Retina 92
(Störungen der Circulation in den Gefässen der Choroidea) 107
Das Gesichtsfeld bei Affektionen des Gesichtsorganes hinter dem Bulbus 114
Veränderungen des Gesichtsfeldes bei Hysterie, Neurasthenie und bei traumatischen Neurosen 114

Seite
Sehfeldeinschränkungen nach Blutverlust 136
Epilepsie 137
Das Gesichtsfeld bei Hyperämien und Entzündungen des Nervus opticus 137
Monoculäre Amblyopie ohne ophthalmoskopisch sichtbare Veränderungen 147
Die auf Atrophie und Unterbrechung der Leitung beruhenden Alterationen des Sehfeldes 148
Das Gesichtsfeld bei Intoxikationsamblyopien 149
Das Gesichtsfeld bei Atrophien verschiedenen Ursprungs 157
Hemianopsie 168
Bilaterale Hemianopsie 172
Bitemporale Hemianopsie 185
Binasale Hemianopsie 191
Monoculare Hemianopsie 194
Das Gesichtsfeld bei Lähmungen der Muskeln des Auges 209
Schluss 215
Namenregister 217

Physiologische Vorbemerkungen.

Es liegt in der Natur der Sache, dass in der Medicin der erste Impuls zu einer exakten Untersuchung gewöhnlich von der klinischen Beobachtung ausgeht. So ist es auch bei dem vorliegenden Gegenstande gewesen, denn abgesehen von vereinzelten Messungen der Grenzen des Gesichtsfeldes aus früherer Zeit, welche ziemlich unbeachtet blieben, hatten die Aerzte keine Idee von der Wichtigkeit der Untersuchung des Gesichtsfeldes, bis Albrecht von Gräfe im Jahre 1856 seine bahnbrechende Arbeit über die Einschränkung des Gesichtsfeldes in verschiedenen pathologischen Zuständen veröffentlichte.

Bekanntlich brauchte von Gräfe zu seinen Untersuchungen damals noch Tafeln. Zwei Jahre später veröffentlichte Prof. Aubert das Resultat seiner physiologischen Untersuchungen der Netzhautperipherie, zu denen er den Perimeter konstruirte. Seine Arbeit und die Arbeiten späterer Forscher über die verschiedene Energie der Sinneswahrnehmung in der Peripherie haben bewirkt, dass wir jetzt hier eine fast ebenso genaue Kenntniss der Physiologie der Netzhaut besitzen wie im Centrum.

Indessen ist bisher die Arbeit der Physiologen auf diesem Gebiete von den praktischen Aerzten bei weitem nicht in dem Grade beachtet worden, wie sie verdient. Der Grund davon ist freilich im Wesentlichen der, dass zuverlässige Untersuchungen mit dem Perimeter zeitraubend sind und die Patienten ermüden. Doch scheint auch die Menge des neuen pathologischen Stoffes, den die Ophthalmologie in den letzten drei bis vier Decennien gebracht hat, die Aufmerksamkeit der Specialisten so in Anspruch genommen zu haben, dass die physiologische Arbeit dadurch in

den Hintergrund gedrängt ist. Ein ganz charakteristisches Beispiel dafür ist, dass der von Prof. Aubert 1857 erfundene und abgebildete Perimeter erst in Gebrauch kam, nachdem Möser ihn im Jahre 1869 in seiner Inauguraldissertation beschrieben hatte, ohne Aubert's Priorität zu kennen oder jedenfalls darauf hinzuweisen. Hernach wurde er von Förster modificirt, mit dem Namen Perimeter bezeichnet und in die Praxis eingeführt. Unter seinem Namen geht er noch heute, selbst in Deutschland. Später erfand man zahlreiche Modifikationen dieses Instruments, so dass jetzt die Zahl dieser Modifikationen Legion ist.

Wahl des Perimeters.

Welche Art Perimeter man bei den Untersuchungen braucht, kann ziemlich gleichgültig sein. Ich meinerseits habe den von Aubert erfundenen benutzt, und sein Perimeter genügt auch allen Ansprüchen einer genauen Untersuchung. Jedenfalls scheinen mir die später erfundenen keine wesentlichen Vorzüge vor demselben zu besitzen. Den Doppelbogen, der genau einen Kreisbogen von 30 cm Radius bildet, befestigte ich auf einer viereckigen schwarzen Tafel von 130 cm Breite und 120 cm Höhe. Dadurch wird das Gesichtsfeld einfarbig schwarz in einem Umfang, der 120° in horizontaler, 110° in vertikaler und ungefähr 130° in diagonaler Richtung entspricht. Die meisten Untersuchungen nahm ich in einem Raume vor, wo Wände, Decke, Fussboden und Möbel schwarz waren.

Der Umdrehungszapfen des Perimeters ist wie das Centrum der Tafel von einer ungefähr 1,5 mm im Durchmesser haltenden Oeffnung durchbohrt, um, falls man bei Untersuchungen in verfinstertem Raume den Fixationspunkt hinter die Tafel verlegen will, hier eine Lichtquelle anbringen zu können.

Die Tafel ist, um leicht beweglich zu sein, an ihrem Fusse mit Rollen versehen, und um in passender Höhe angebracht zu werden, ist sie so eingerichtet, dass sie sich heben und senken lässt. Desgleichen kann auch die Unterlage für das Kinn an dem soliden eisernen Gestell, gegen welches der Patient seinen Kopf lehnt, je nach der verschiedenen Gesichtshöhe gestellt wer-

den, so dass das 1 cm unter und 0,5 cm vor dem Centrum des Perimeterbogens befindliche Stützkissen sich gegen den unteren Orbitalrand des Patienten anbringen lässt.

Der Perimeterbogen ist vom Nullpunkt bis zu 20° von demselben in halbe Grade eingetheilt, weiter hinaus in ganze Grade. Die Längengrade kann man mit Hülfe eines auf der Tafel in halbe Grade eingetheilten Kreises ablesen. Ein Zeiger, der vom Mittelstück des Perimeters nach beiden Seiten ausgeht, giebt die Stellung des Bogens im Verhältniss zu diesem Kreise an.

Als Fixationspunkt dient ein im Durchmesser circa 3 mm grosser runder Fleck, der innerhalb eines 3 mm breiten weissen Ringes angebracht ist. Geschah die Untersuchung in dunklem Raume, so bediente ich mich einer sehr schwach leuchtenden Lampe, die einen Meter hinter der Tafel aufgestellt war. Der Schein der Lampe wurde durch ein Rauchglas noch mehr gedämpft.

Während der Untersuchung wurde der Kopf des Patienten ungefähr 25° um seine Vertikalachse gedreht, und wenn es darauf ankam, den Kopf so ruhig wie möglich zu halten, wandte ich ein doppeltes Stützkissen an, also eines unter jedem Orbitalrand.

Die Untersuchungsmethode und Wahl von Versuchsobjekten.

Wichtiger als die Wahl des Perimeters ist die Wahl der Untersuchungsmethode und der Versuchsobjekte. Es wäre darum sehr wünschenswerth, wenn man sich über eine bestimmte Art der Untersuchung einigen könnte; denn geschieht das nicht, so lässt sich das von verschiedenen Untersuchern gefundene Resultat nicht vergleichen.

Die erste Bedingung für die Gewinnung eines zuverlässigen Resultates ist, dass man den Patienten dazu bringt, fest zu fixiren. Um das zu erreichen, genügen nach meiner Erfahrung Aufforderungen und Erklärungen durchaus nicht, es sei denn, dass der Beruf des Patienten es mit sich bringt, dass er sich selbst daran gewöhnt hat. Dass Observator während der Untersuchung das Auge des Patienten beobachtet, ist ein unvollkommenes und ermüdendes Korrektiv. Das beste Mittel zur Uebung des Patienten in ruhigem Fixiren ist die Aufnahme der

Grenzen des blinden Flecks. Das that ich immer sowohl in horizontaler als in vertikaler Richtung, ehe ich an die übrige Untersuchung ging. Man lernt hierbei erst richtig verstehen, wie schwierig es oft für die Patienten ist, jede Bewegung des Auges zu unterdrücken, wenn sie ihre Aufmerksamkeit auf einen Gegenstand ausserhalb desjenigen Punktes richten sollen, der zu fixiren ist, und besonders, wenn der betreffende Gegenstand im Begriff ist, zu verschwinden. Sich selbst unbewusst, machen sie da fast immer kleine Bewegungen mit ihrem Auge. Sie können so fest davon überzeugt sein, dass sie die ganze Zeit ihr Auge nicht bewegt und doch das Versuchsobjekt gesehen haben, selbst wenn letzteres nach seiner Stellung unsichtbar sein musste, dass sie es nicht selten übel nehmen, wenn der Arzt versichert, es sei unmöglich. Ist es aber erst gelungen, sie dahin zu bringen, dass sie merken, dass in ihrem Gesichtsfeld ein Vacuum existirt, welches dem Eintritt des Sehnervs in das Auge entspricht, so gelingt es später verhältnissmässig leicht, etwa vorhandene Defekte oder Skotome nachzuweisen. Wie viel schwieriger es ist, den Patienten zum Fixiren zu bringen, wenn der blinde Fleck sich nicht zur Uebung brauchen lässt, wie z. B. bei bilateral heteronymer Hemianopsie, habe ich oft Gelegenheit gehabt, zu erfahren.

Eine Bestimmung der Lage des blinden Flecks ist auch ein ausgezeichnet gutes Mittel, um eine Verrückung des Fixationspunktes zu konstatiren.

Bei der Untersuchung muss immer das Objekt von der Peripherie zum Centrum geführt werden. Es ist nämlich leichter, anzugeben, wann eine Wahrnehmung entsteht, als wann sie aufhört. Es gilt zugleich, eine passende Schnelligkeit der Bewegung zu finden. Allzu geringe Schnelligkeit wirkt ermüdend. Wird sie aber zu gross, so kann die Stelle, wo das Versuchsobjekt zuerst gesehen wurde, nicht so leicht genau bestimmt werden, und man kann kleinere Defekte oder Skotome eher übersehen.

Zu Versuchsobjekten würden sich selbstleuchtende Gegenstände am besten eignen. Bei Benutzung derselben würde eine Hauptquelle von Fehlern eliminirt werden, sofern letztere daher kommen, dass das Objekt sonst stärker und stärker beleuchtet wird, je nachdem es sich dem Centrum nähert, da dieses fast

nmer der Lichtquelle zugekehrt ist. Hat man Gelegenheit, den Perimeter zwischen zwei Fenster zu stellen, so wird freilich der Unterschied in der Beleuchtung des Objektes geringer, wenn es sich im Centrum oder in der Peripherie befindet; auch macht sich der Schatten, welchen der Patient in das Gesichtsfeld wirft, dann weniger geltend, aber weit draussen an der Peripherie wird doch auch in diesem Falle die Verminderung der Intensität des Lichtes deutlich bemerkbar sein. Bei physiologischen Untersuchungen brauchte ich übrigens sowohl Spiegel, um das Licht zu reflektiren, als auch selbstleuchtende Gegenstände in dunklem Raum. Aber die meisten Untersuchungen machte ich mit Pigmenten, die sich durch grössere Bequemlichkeit empfehlen.

Zur Aufnahme der verschiedenen Gesichtsfelder für ungefärbtes und gefärbtes Licht habe ich Quadrate von 1 cm Seitenlänge angewandt. Sechs solche, ein weisses, ein graues und vier farbige wurden angebracht auf einer schwarz gemalten runden Scheibe mit einem Loch in der Mitte. Darauf befestigte ich diese Scheibe mit einem Stift unter einer anderen gleichfalls schwarz gemalten Scheibe, in welcher an dem gegen das Centrum des Perimeters gerichteten Rande eine ungefähr einen reichlichen Centimeter grosse Oeffnung ausgeschnitten war. Durch Drehung der ersteren Scheibe lässt sich leicht jedes beliebige der sechs Quadrate an die Oeffnung bringen.

Nach Aufnahme der Grenzen des blinden Fleckes bestimmte ich die Grenze des Gesichtsfeldes in wenigstens acht Meridianen, zuerst mit ungefärbtem Licht und dann mit den vier gefärbten Quadraten. Als ungefärbten Lichtes bediente ich mich meistens des grauen, welches in meinen chromatoptrischen Tabellen angewandt ist und auf der Rotationsscheibe durch einen weissen Sektor von 60° auf schwarzem Grunde entsteht. Mit diesem Grau kann man freilich bei trüber Beleuchtung etwas engere Grenzen als mit Weiss finden, aber auf der anderen Seite wird es weit leichter, eine peripherische geringere Sensibilität oder leichte Skotome im Gesichtsfeld nachzuweisen. Uebrigens brauchte ich in vielen Fällen nicht nur graue, sondern auch weisse Versuchsobjekte oder letztere allein. Wo im Folgenden nichts bemerkt ist, sind die äusseren Grenzen des Gesichtsfeldes mit Grau bestimmt worden.

Die Farben waren die vier physiologischen Hauptfarben Blau, Grün, Gelb und Roth, welche in einer Lichtstärke gleich der des Grau dargestellt waren. Dieselben Pigmente wie in der chromatoptrischen Tabelle wurden auch hier angewandt. Was den Farbenton betrifft, so habe ich für Blau den gewählt, welcher, auf der Rotationsscheibe mit einer beliebigen Menge Weiss oder Schwarz gemischt, sich entweder als blau oder als farblos zeigt. Darauf folgt die Darstellung des Tones von Gelb, der zusammen mit gleichen Theilen des Blau ein Grau von gleicher Lichtstärke giebt wie dasjenige, welches ich zur Aufnahme der Grenzen des Gesichtsfeldes brauchte. Folglich ist es nothwendig gewesen, die richtige Nuance dieser Farbentöne darzustellen, was ausgeführt worden ist, indem auf einer Fläche, die mit Grau überstrichen war, die farbigen Pigmente neben einander applicirt wurden. Wenn man dann unter ein und demselben Gesichtswinkel eine Reihe Vergleichungen anstellt, fällt es nicht schwer, allen Farben die gleiche Nuance (Lichtstärke) zu geben. Die Gleichheit gilt selbstverständlich nur bei der gegebenen Beleuchtung zu der Zeit, da die Pigmente hergestellt wurden. Bei Roth und Grün kann man nicht dasselbe Verfahren einschlagen aus dem Grunde, weil die individuelle Empfindlichkeit für diese Farben wegen der verschiedenen Färbung des Pigmentes in der Gegend der macula lutea nicht wenig variirt und weil die Auffassung im Centrum im Verhältniss zur Peripherie viel stärker ist als bei Blau und Gelb. Ich stellte desshalb eine Nuance dieser Farben von einem solchen Tone dar, dass sie sich überall auf der Retina entweder als roth, beziehungsweise grün, oder als farblos zeigt. Ferner wurden diese Farbentöne wie bei Blau und Gelb, mit gleicher Lichtstärke dargestellt, so dass sie, zusammen und zu gleichen Theilen aufgetragen, auf der Rotationsscheibe das gleiche Grau geben.

Um die verschiedenen Töne in möglicht gleicher Intensität zu erhalten, habe ich jeden einzelnen auf der Rotationsscheibe mit Grau gemischt, um zu versuchen, ob sie sich alle bei gleicher Grösse des Sektors (20^0) und unter dem gleichen Gesichtswinkel in ihrer rechten Farbe sehen liessen. Bis dies erreicht war, veränderte ich die Nuance. Selbstverständlich müssen solche Untersuchungen von Zweien gemacht werden, da es nothwendig ist, dass

derjenige, welcher observirt, nicht weiss, welche Farbe auf der Rotationsscheibe aufgestellt wird. Desgleichen muss die Stellung der Scheibe zur Lichtquelle immer dieselbe bleiben, und die Untersuchungen dürfen, soweit thunlich, nur bei gleichartiger Beleuchtung stattfinden, zu gleicher Stunde und bei wolkenlosem Himmel, da sowohl Qualität als auch Quantität der Beleuchtung einen grossen Einfluss ausüben. Erfahrungsgemäss wird ein durch Pigment dargestellter Farbenton weit weniger von der Qualität der Beleuchtung beeinflusst als einer, der aus farbigen Sektoren resultirt. Eine Reihe Nuancen jeden Farbentones, dargestellt mit Pigmenten, wird daher ein mehr stabiler Ausdruck für die unter gegebenen Verhältnissen auf der Rotationsscheibe erhaltenen, aber selbstverständlich nur ein korrekter Ausdruck für diese letzteren. Solche Pigmente darzustellen, ist selbstverständlich eine sehr zeitraubende Arbeit, aber es scheint mir unumgänglich nothwendig, sie anzuwenden, wenn man ein befriedigendes Resultat erzielen will.

Zur Darstellung der Pigmente bediente ich mich der Oelfarben, da diese sehr dauerhaft sind und sich waschen lassen. Eine vollständigere Beschreibung der Darstellung findet sich in von Gräfes Archiv, Band XXVII und im Text zu den chromatoptrischen Tabellen (Christiania 1884).

Lage des blinden Flecks.

Wie früher erwähnt, habe ich meine Perimeteruntersuchungen immer damit angefangen, dass ich Lage und Umfang von Mariotte's Fleck bestimmte. Die Lage ist nicht konstant, auch nicht die Grösse. Gewöhnlich liegt sein Centrum 14—15° vom Fixationspunkte, sein innerer nasaler Rand 11—13° davon entfernt. Sein oberer Rand fällt ziemlich konstant näher an die Horizontale als sein unterer, so dass sein Mittelpunkt circa 5° unter dem horizontalen Meridian zu liegen kommt. Nur in zwei Fällen habe ich das entgegengesetzte Verhältniss gefunden. Beide Male lag der Mittelpunkt bedeutend höher als die Horizontale, wesshalb es lange dauerte, bis seine Lage gefunden wurde. Die durchschnittliche Grösse des blinden Flecks beträgt nach meinen Untersuchungen 6° 30′, was so ziemlich mit den Ergebnissen der Messungen über-

einstimmt, die Andere mit dem Perimeter und an Leichen vorgenommen haben. Die genannten Zahlen sind der Mittelwerth einer ziemlich grossen Anzahl Untersuchungen mit einem Objekt von der Grösse eines Quadratcentimeters. Zur näheren Bestimmung des Umfangs des blinden Flecks brauchte ich theils kreisrunde, theils viereckige Objekte von 1 □mm Grösse. Werden hiermit die Grenzen festgestellt, so wird man finden, dass Mariotte's Fleck nicht kreisrund ist, sondern dass er, entsprechend den grossen Retinalgefässen nach oben und unten, in Spitzen ausläuft, die eine Gestalt von dieser Form bilden. Freilich sehr genau kann man die Grenzen nicht mit einem Perimeter aufnehmen, der keinen grösseren Radius als der meinige hat. Bemerkenswerth ist, dass man zuweilen in der Nähe des blinden Flecks Metamorphopsie beobachtet. Ich selbst fand sie bei zwei Individuen mit vollständig gesunden Augen. Das runde Versuchsobjekt erschien plötzlich in der Nähe des Randes als Sechseck.

Bei der Untersuchung der Grenzen des blinden Flecks darf man die nicht ganz selten vorkommenden markhaltigen Opticusfibern nicht vergessen. Diese finden sich gewöhnlich zu Bündeln vereinigt über und unter dem Opticus, dessen Grenzen an entsprechenden Stellen davon bedeckt werden, aber sie können zuweilen in ziemlich beträchtlicher Ausdehnung die ganze Scheibe des Opticus umgeben. Ihrem Umfang entsprechend verursachen sie eine Vergrösserung des blinden Flecks.

Der Einfluss der Beleuchtung.

Bei Untersuchungen mit dem Perimeter kommt die Menge und Beschaffenheit der Beleuchtung ebenso sehr in Betracht, wie bei der Bestimmung der Sehschärfe im Centrum. Diese Momente sind im Ganzen von grösserer Bedeutung, als man sich gewöhnlich vorstellt. Darum muss man immer notiren, wie die Tagesbeleuchtung bei der Untersuchung gewesen ist, ob der Himmel klar oder bewölkt war, ob es Regen oder Nebel gab. Auch muss die Tageszeit angemerkt werden. Nur wenn man sich mit photometrischen Messungen beschäftigt hat, kann man

sich einen rechten Begriff davon machen, wie grosse Unterschiede selbst eine ganz leichte Bewölkung oder die Verdeckung der Sonne durch eine vorüberziehende Wolke bewirkt.

Die äusseren Grenzen des Gesichtsfeldes für ungefärbtes Licht unterliegen so grossen Schwankungen, dass es wenig Werth hat, auf Grunde einer bestimmten Anzahl Messungen eine mittlere Grenze festzustellen. Die wechselnde Beleuchtung, bedingt durch die verschiedenen Tages- und Jahreszeiten, zu welchen die Untersuchungen stattfinden, sowie auch durch das Lokal, in dem sie vorgenommen werden; ferner die verschiedenen Refraktionszustände des Auges — alles das übt selbst bei Anwendung der gleichen Objekte einen Einfluss aus, der gross genug ist, um Differenzen von 10—20° zu bedingen. Besonders im äusseren Theile des Gesichtsfeldes beeinflusst die Beleuchtung die Weite der Grenzen, während nach innen die Lage der Grenzen mehr konstant bleibt. Wenn es sich darum handelt, die Grenze nach oben zu bestimmen, muss man auf die Stellung des oberen Augenlides aufmerksam sein, sowie darauf, ob der obere Orbitalrand sehr hervorspringt oder von grossen Brauen bedeckt wird. Es ist nicht selten nothwendig, das Augenlid zu heben und die Brauen niederzudrücken, um die Grenze nach oben zu bestimmen.

Lichtempfindung in der Peripherie.

Untersucht man ein normales Auge bei vollem Tageslicht in einem gut erleuchteten Raume mit einem weissen Objekt von 1 □mm Grösse, so findet man, dass sich die Grenzen durchschnittlich nach oben von 40—55°, nach aussen von 85—95°, nach unten von 55—65° und nach innen von 55—60° erstrecken. Nach oben schwankt die Lage der Grenzen am meisten, in Folge der vorher erwähnten Umstände. Die Weite der Grenzen findet man gewöhnlich grösser bei Hypermetropen und enger bei Myopen als bei Emmetropen.

Die Gestalt des Gesichtsfeldes wird, wenn man, wie man jetzt immer thut, den Fixationspunkt und nicht Mariotte's Fleck zum Mittelpunkt nimmt, nicht symmetrisch; vielmehr wird die äussere Hälfte bedeutend grösser als die innere, und der untere

Theil grösser als der obere. Die oben erwähnten Grenzen sind etwas enger als mehrere Andere sie gefunden haben. Schwächt man die Intensität des vom Versuchsobjekt reflektirten Lichtes, indem man statt Weiss ein mehr und mehr trübes Grau nimmt, so findet man, dass die Grenzen unverändert bleiben, bis die Lichtmenge auf ein Achtel bis ein Zehntel herabgemindert ist. Braucht man ein Grau, das noch weniger Licht reflektirt, so beginnen die Grenzen enger zu werden, und zwar verengern sie sich schneller an der äusseren als in der inneren Hälfte des Gesichtsfeldes. Daraus ergiebt sich, wie grosse Vortheile ein graues Versuchsobjekt von genannter Lichtstärke gegenüber einem weissen bietet, wenn es sich um den Nachweis der Abnahme der Lichtempfindung in der Peripherie handelt. Mit einem weissen Versuchsobjekt kann man, wie von Gräfe hervorgehoben hat, normale Grenzen finden, selbst wenn das Gesichtsfeld in Wirklichkeit keineswegs normal ist. Aus diesem Grunde schlug von Gräfe vor, bei einer verminderten Beleuchtung zu untersuchen. Wenn man dies thut, beeinflusst jedoch die Adaptation der Retina das Resultat, und da die Zeit der Adaptation in kranken Zuständen bedeutend länger ist, kann man zu enge Grenzen bekommen.

Um zu bestimmen, wie die Einschränkung des Gesichtsfeldes bei sinkender Beleuchtung vor sich geht, habe ich eine Menge Versuche mit Pigmenten von verschiedener Lichtstärke gemacht, die sich zu einander verhielten wie $\frac{1}{72}$, $\frac{1}{36}$, $\frac{1}{21}$, $\frac{1}{12}$ und $\frac{1}{1}$, wenn letzteres Weiss bezeichnet.

Umstehende Figur zeigt die Grenzen für Weiss und für die verschiedenen Nuancen von Grau, wenn in jedem der 20 Meridiane die mittlere Zahl von 40 Messungen genommen wird.

Die obigen Grenzen dürfen selbstverständlich nur als Ausdruck der Grösse der Gesichtsfelder gelten, wenn es sich unter den gegebenen Verhältnissen um die Auffassung angemessener Lichtdifferenzen in erleuchtetem Raume handelt. Aber auch dafür sind sie nur ein unvollkommener Ausdruck. Braucht man nämlich Pigmente zur Untersuchung, so muss man, wie früher erwähnt, zuerst bedenken, dass das Untersuchungsobjekt in der Peripherie schwächer beleuchtet wird als im Centrum. Die Lichtmenge, welche in das Auge des Untersuchten fällt, wird zugleich

in demselben Grade geringer, je nachdem das Objekt sich weit draussen in der Peripherie befindet, und zwar aus dem Grunde, weil die Stellung der Pupille zum Objekt mehr schräg ist. Auch durch Reflexion von den Oberflächen der brechenden Medien geht dann mehr Licht verloren. Zieht man alle diese Umstände in Erwägung, so dürfte es zweifelhaft werden, ob selbst im erleuchteten Raume dem Centrum eine absolut feinere Auffassung angemessener Lichtdifferenzen zukommt als der Peripherie.

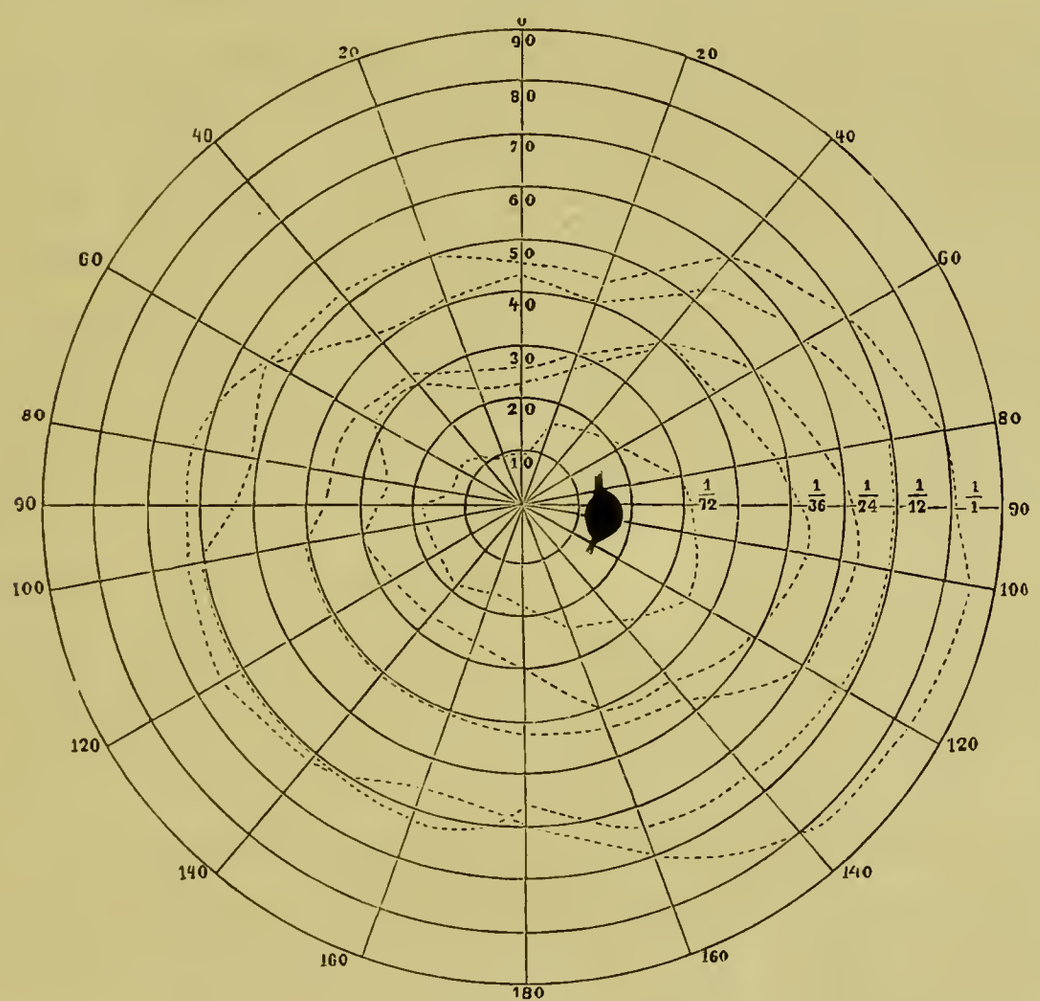

Fig. 1.

Untersucht man in dunklem Raume, so muss man bedenken, dass die centralen Theile verhältnissmässig weniger günstig gestellt werden als die peripherischen, indem das Auge sich da ähnlich wie eine photographische Platte verhält. Seine Empfänglichkeit für Strahlen von niedrigerer Brechung wird da nämlich geringer. Desshalb bekommen die centralen Theile, wo das gelbe Pigment alle Schichten der Netzhaut durchdringt, eine abgeschwächte Empfänglichkeit für Licht höherer Brechung, welches

absorbirt wird. Dass eine supponirte grössere Langsamkeit der Adaptation der centralen Theile der Retina (wie Treitel behauptet) und nicht das gelbe Pigment die Ursache dieses verhältnissmässig grösseren Sinkens der Lichtempfindung im Centrum sein sollte, ist schon aus dem Grunde unwahrscheinlich, dass das Verhältniss gleich bleibt, eine wie lange Zeit der Adaptation man auch nimmt. Ausserdem nimmt die Lichtempfindung im centralen Theile am stärksten ab, wenn man blaue, violette oder farblose Beleuchtung anwendet, dagegen kaum, wenn man hochrothe oder gelbe braucht. Wie dies sich durch die Annahme erklären lässt, dass die centralen Theile einer längeren Adaptationszeit bedürfen, ist nicht begreiflich.

Dass bei der Bestimmung der Lichtempfindung in der Peripherie so viele Faktoren in Betracht zu ziehen sind, macht es erklärlich, dass noch immer Uneinigkeit über Dinge herrscht, die eine oberflächliche Betrachtung für leicht erkennbar zu halten geneigt ist. Man ist z. B. noch nicht darüber einig, ob die Lichtperception in den temporalen Retinaltheilen sich ebenso weit nach der Peripherie erstreckt, wie in den nasalen. Die Untersuchungen, welche bisher stattgefunden haben, sprechen ebenso sehr dafür (Schweigger, Butz) wie dagegen (Donders). Ebenso wenig weiss man bisher sicher, ob nicht gewisse Theile der Peripherie — die Zone zwischen dem 20. und 60. Breitengrad — eine feinere Lichtperception als das Centrum (Schadow) besitzen, oder ob die Lichtperception an beiden Stellen gleich ist (Charpentier). Eigene Untersuchungen im verdunkelten Raume scheinen zu zeigen, dass für das adaptirte Auge kein merkbarer Unterschied besteht, und dies ist auch von Aubert, Landolt und Mehreren angenommen worden.

Ausser von der Intensität des vom Versuchsobjekt ausstrahlenden Lichtes hängt die Weite der Grenzen auch von der Grösse des Objektes ab. Ebenso hängt die Grösse des Gesichtsfeldes davon ab, wie stark die Einwirkung auf das Centrum ist, da die Retina in ihrer Totalität gegen lokale Einwirkungen reagirt. Dies tritt besonders stark hervor, wenn man bei sehr schwacher Beleuchtung untersucht; ein peripherischer Eindruck kann da, wenn er nicht zu stark ist, ganz verschwinden, sobald man die

Stärke des centralen Eindrucks erhöht (Schadow). Aus diesem Grunde ist es nicht zu empfehlen, allzu stark leuchtende Gegenstände als Fixationsobjekte zu brauchen.

Farbenempfindung in der Peripherie.

Ueber die Grenzen der Farbenperception gilt dasselbe, was von der Lichtperception gesagt ist. Auch hier sind von dominirendem Einfluss die wechselnde Beleuchtung und die Intensität des von den benutzten Versuchsobjekten ausgehenden Lichtes. Desshalb können auch die relativen Grenzen für gegebene Verhältnisse bestimmt werden. Die absoluten zu bestimmen, dürfte hier noch schwieriger sein als bei farblosem Licht; denn braucht man stark gefärbtes Licht, so wird der Farbenton in den brechenden Medien diffundirt.

Man meinte lange, dass in der Retinalperipherie farbenblinde Zonen für die verschiedenen Farbentöne existirten. Aber es ist höchst wahrscheinlich, dass das nicht der Fall ist, dass vielmehr der ganzen Retina die Fähigkeit zukommt, auf die vier Hauptfarben zu reagiren; eine Anschauung, die schon im Jahre 1857 von Aubert ausgesprochen wurde und der sich jetzt viele Andere angeschlossen haben.

Um mich kurz zu fassen, will ich hier nur die Resultate besprechen, die ich erzielt habe, indem ich Pigmente der vier physiologischen Hauptfarben als Versuchsobjekte benutzte. Dass solche sich vorzugsweise dazu eignen, muss aus folgenden Gründen als ausgemacht gelten:

Die im Handel vorkommenden Pigmente sind unter physiologischem Gesichtspunkt gewöhnlich sehr unrein. Besonders dürfte dies von den grünen und rothen Tönen gelten, die meistens mit bedeutenden Mengen Gelb gemischt sind. Darum hat man beim Gebrauch dieser Pigmente höchst verschiedene Resultate erhalten, indem sie sich in der Peripherie als gelb darstellen. Wenn man nämlich, wie Einzelne gethan haben, die Stelle anmerkt, wo man die Pigmente gefärbt sieht, so bedeutet dies nicht die Grenze für Roth und Grün, sondern eher für Gelb. Will man dagegen, wie Andere thaten, die Stelle anmerken, wo diese Pigmente in

ihrer rechten Farbe zu sehen sind, dann erhält man zu enge Grenzen für Roth und Grün. Der zuerst erhaltene Eindruck trägt dazu bei, den Patienten in seinem Urtheil irre zu machen, indem der zuerst erhaltene Eindruck ihn festhält. Diese „Transmutation", welcher die gewöhnlich vorkommenden rothen und grünen Pigmente in der Peripherie unterliegen, hat man nicht ihrer Mischung mit Gelb zugeschrieben, sondern dadurch zu erklären versucht, dass man eine vom Centrum abweichende Reaktion der peripherischen Retinaltheile gegen diese Farbentöne annahm; ja, Einige haben sogar angenommen, dass die peripheren Retinaltheile farbenblind für diese Töne seien, und sie haben verschiedene Hypothesen aufgestellt, um die Thatsache, dass gewisse Nuancen von Roth und Grün sich in Gelb abtönen, in Einklang mit der Young-Helmholtz'schen Theorie zu bringen (Schelske, Preyer, Adamick, Woinow, Holmgren). Aber es lässt sich leicht darthun, dass das in diesen Pigmenten enthaltene Gelb auch für die centralen Retinaltheile sichtbar werden kann. Man braucht sie auf der Rotationsscheibe nur mit einer hinlänglichen Menge Weiss zu mischen. Da dies den Eindruck von Roth und Grün mehr als den von Gelb abschwächt, kommt letzteres deutlich zur Wahrnehmung.

Ferner sind die im Handel vorkommenden Pigmente von höchst verschiedener Intensität, indem das Grüne fast immer von bedeutend weniger Stärke ist als Roth. Auch dies lässt sich leicht nachweisen, wenn man sie auf der Rotationsscheibe mit farblosem Licht (Weiss, Grau oder Schwarz) mischt. Aber auffallender Weise hat man es bis in die jüngste Zeit nicht für nothwendig gehalten, einen Versuch zu machen, die relative Intensität der Pigmente zu bestimmen, bevor man Schlüsse aus den mit ihnen gefundenen Resultaten zog.

Die physiologischen Hauptfarben habe ich auf die Seite 6 f. beschriebene Weise in möglichster Reinheit und Intensität darzustellen gesucht. Die Intensität bleibt durch den Umstand ziemlich begrenzt, dass Gelb dieselbe Lichtstärke haben muss, wie die übrigen Töne und Grau. Mit Quadraten von 1 cm Seitenlänge wird die durchschnittliche Ausdehnung der verschiedenen Farbenfelder auf schwarzem Grunde so, wie in folgendem Schema an-

gegeben ist. Wir sehen daraus, dass wenn man Pigmente nimmt, die für das Centrum von gleichem Valens sind, für Blau die Grenzen überall am grössten werden, doch ist die Differenz zwischen diesem und den übrigen Farben unbedingt am grössten nach aussen hin, während nach innen der Unterschied von Gelb nur unbedeutend ausfällt. Bei blonden Individuen kann die

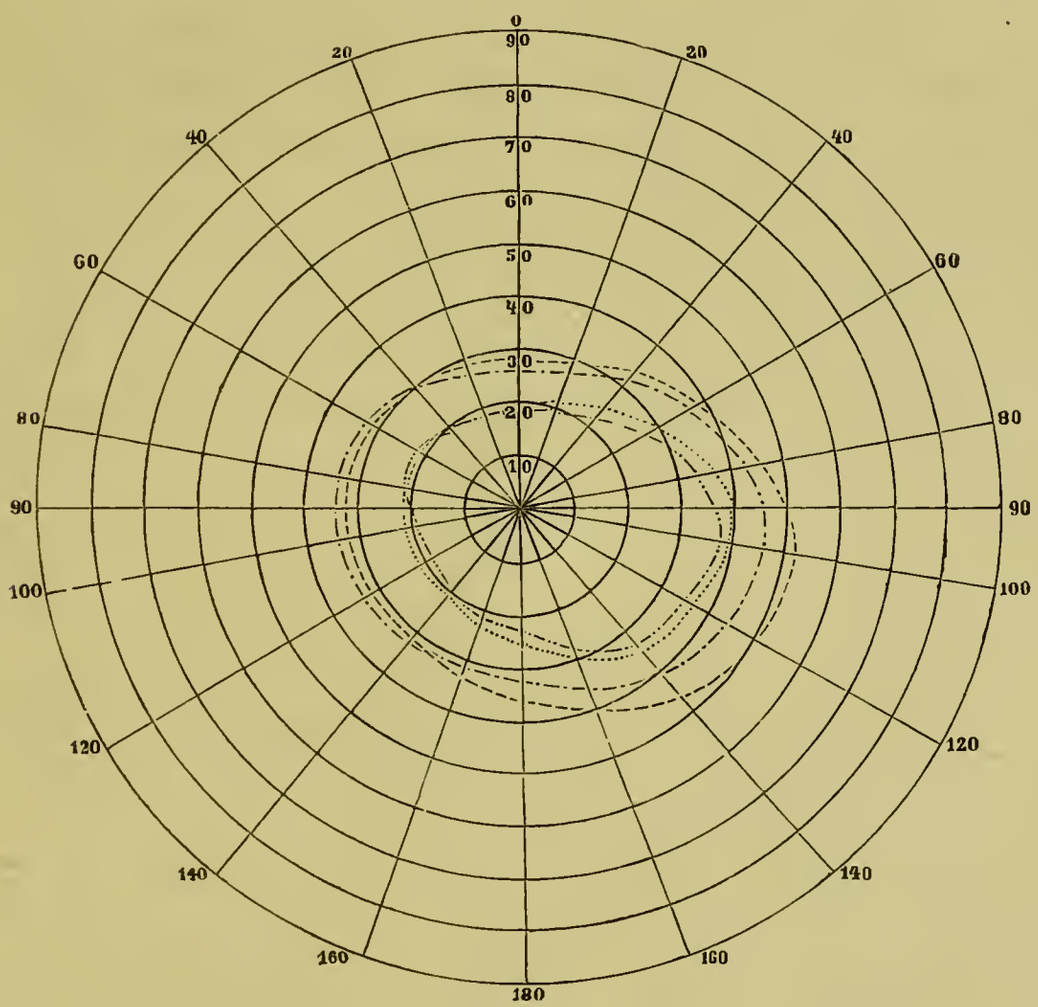

Fig. 2.

---- blau; ·--· gelb; ····· roth; ---- grün.

Grenze für Blau sogar mit derjenigen für Gelb zusammenfallen, oder selbst ein wenig innerhalb der letzteren. Nach Blau kommt Gelb; zwischen dieser Farbe und Roth und Grün ist der Unterschied am grössten nach innen, geringer nach aussen. Zwischen den zwei letzten Farben ist der Unterschied so gering, dass er für die Praxis so gut wie nicht existirt. In der Regel findet man jedoch, dass die Grenze von Roth die von Grün nach aussen und nach unten etwas überschreitet, während nach innen und

nach oben das Entgegengesetzte der Fall ist, wenn auch hier in noch geringerem Grade.

Aus dem Verhältniss zwischen der Grösse der verschiedenen Felder darf man indessen nur mit Vorbehalt Schlüsse ziehen bezüglich der Empfänglichkeit der Retinalperipherie für diese vier Farbentöne. Dass man mit den blauen und gelben Pigmenten grössere Felder erhält als mit den rothen und grünen, wenn man Farben anwendet, die für das Centrum von gleicher Intensität sind, war von vorn herein zu erwarten. Das gelbe Pigment in regio maculae luteae setzt die Sensibilität sowohl für Gelb wie für Blau herab; für Gelb, weil dieses sich hier weniger unterscheidet von einem Grau, das gleiche Lichtstärke besitzt; für Blau, weil blaues Licht theilweise neutralisirt wird, wenn es durch das gelbe Pigment geht. Folglich müssen diese Farbentöne ausserhalb der centralen Region als stärkeres Irritament wirken als Roth und Grün.

Ebenso ist zu erwarten, dass das blaue Feld grösser wird als das gelbe, wenn beide innerhalb der regio maculae luteae von gleicher Lichtstärke zu sein scheinen, indem sich das Blau ausserhalb dieser Region als ein helleres Blau abtönen muss; wie ja auch ein Blau, welches von gleicher Lichtstärke wie ein gegebenes Gelb zu sein scheint, so lange man es durch ein gelbes Glas sieht, sich leuchtender als das Gelb abheben muss, sobald das Glas weggenommen wird.

Aber nicht allein für Gelb und Blau kommt das Pigment in der regio maculae luteae in Betracht, sondern auch, wenn schon in geringerem Grade, für Roth und Grün. Das Pigment ist nämlich nicht immer rein gelb, sondern spielt, besonders bei Individuen mit dunklen Haaren, oft in das Grünliche hinüber. Darum haben solche Individuen eine minder scharfe Auffassung für Roth und Grün als Blonde. Werden also die Versuchsobjekte von einem Individuum mit dunklem Haar dargestellt, was bei den von mir dargestellten der Fall ist, so ist zu erwarten, dass sich Roth ausserhalb macula lutea als leuchtendere Nuance zeigen und folglich weitere Grenzen haben muss.

Aber da die grünliche Färbung des Pigmentes der Macula im Vergleich mit der gelben immer ziemlich schwach bleibt, wird sie keinen merkbaren Unterschied zwischen den Feldern von Grün

und Roth bedingen können, wenn auch derselbe beim Centrum stark genug sein kann, um die bei Roth-Grünblindheit stattfindenden Modifikationen in der Auffassung dieser Farben zu erklären (O. Bull, Hering). Einen wesentlichen Einfluss auf den Ton des dargestellten Roth und Grün kann der beim Darsteller vorhandene grünliche Teint doch wohl kaum haben, so lange sich das gefärbte Objekt gegen den schwarzen Grund grau zeigt und ehe es in seinem richtigen Tone wahrgenommen wird. Dass das von mir dargestellte Roth und Grün dem physiologischen Roth und Grün so genau entspricht, dass es in der Praxis dafür gelten kann, geht übrigens daraus hervor, dass Roth- und Grünblindheit sich an den chromatoptrischen Tabellen sicher und schnell nachweisen lässt, indem man nur den Patienten ersucht, die Töne anzugeben, die für ihn dem Grau gleich erscheinen. Immer wird ein Farbenblinder da Grün oder Roth angeben. Ich kann daher nicht zugeben, dass man durch das von mir eingeschlagene Verfahren die physiologischen Farben nicht in einem Tone darstellen könnte, der hinreichend rein wäre (Hering, Hess). Mit Pigmenten, welche in verschiedenen Lokalen und bei gewöhnlichem Tageslicht benutzt werden sollen, kann man für C ebenso wenig, wie mit den üblichen Leseproben für L und für V, mehr als ein approximatives Resultat erzielen. Aber wenn es sich um C in der Peripherie handelt, muss man bedenken, dass sie schon wenige Grade vom Centrum bedeutend abgenommen hat, so dass so kleine Variationen wie die, welche aus der individuell verschiedenen Farbe auf dem Pigment der Macula resultiren, sich hier gar nicht geltend machen können.

Gegen die obige Erklärung des grossen Umfangs des blauen und des rothen Feldes im Vergleich mit dem gelben und dem grünen kann man einwenden, dass, wenn derselbe allein von der grösseren absoluten Lichtstärke der dargestellten Pigmente bedingt sein sollte, die Felder bei allen die gleiche Differenz aufweisen müssten. Aber wie früher angedeutet, ist dies keineswegs der Fall; der Unterschied ist bei Blonden geringer. Dies lässt sich nun gewiss zum Theil daraus erklären, dass Roth und Blau die Töne sind, die man bei sinkender Beleuchtung am weitesten sieht. Da nun bei weniger stark pigmentirten Individuen mehr

Licht durch die Sklera eindringt, besonders durch den Theil derselben, der am meisten zu Tage liegt, nämlich die Partie nach aussen nach unten, können wir erwarten, dass gerade im inneren oberen Theile des Gesichtsfeldes der Unterschied zwischen dem Umfang des blauen und rothen Feldes im Vergleich mit dem gelben und grünen am geringsten wird.

Den Einfluss der Pigmentirung in der Macula lutea und den Einfluss der verschiedenen Beleuchtung der verschiedenen Theile der Retina halte ich also für wichtige Faktoren, die noch nicht so beachtet werden, wie sie verdienen. Aber man darf nicht vergessen, dass auch andere Faktoren einen bedeutenden Einfluss auf die Auffassung der Farben ausüben können. Ich will hier wieder an die Thatsache erinnern, dass die Retina bei sehr geringer Intensität der Beleuchtung eine gewisse Aehnlichkeit mit einer photographischen Platte erhält, insofern letztere weniger von Strahlen von niedrigerer Brechung beeinflusst wird. Dies gilt für die ganze Retina, wenn auch am wenigsten für den gelben Fleck. Hochrothe, gelbe und gelbgrüne Töne werden allmählich immer dunkler; die ersteren können sogar dunkler (saftiger) als schwarz erscheinen. Grüne und grünblaue Töne nehmen an Lichtstärke in demselben Verhältniss ab wie Grau; Blau und Ultramarin dagegen weniger als Grau. Lässt man daher durch Gläser von verschiedener Farbe, die bei vollem Tageslicht die nämliche Lichtmenge durchlassen, wie ein gegebenes Rauchglas, Licht in abnehmender Menge in einen dunklen Raum fallen, so findet man, dass die Oeffnung, deren es bedarf, um einen im Raume befindlichen weissen Gegenstand sichtbar zu machen, bedeutend grösser werden muss, wenn man vor die Oeffnung ein hochrothes oder gelbes Glas gesetzt hat, als wenn sie von einem blauen ausgefüllt wird. Ist der weisse Gegenstand von grossem Umfang, so wird er, wenn er bei hochrothem oder gelbem Lichte endlich sichtbar wird, zuerst mit dem centralen Theil des Gesichtsfeldes gesehen werden, weshalb er sofort bestimmt lokalisirt wird. Bei blauem Lichte dagegen zeigt er sich zuerst unsicher und fleckenweise. Bei sinkender Beleuchtung erscheint überdies Grün als Blau und Gelb als Roth, seltener wird Blau als Grün aufgefasst und noch seltener Roth als Gelb.

Wie es bei der centralen Farbenauffassung noch unerklärte Phänomene giebt — ich brauche hier bloss an die unter gewissen Umständen stattfindende Transmutation von Rosa in Gelb zu erinnern — so giebt es auch bei der peripherischen viel, was noch nicht genügend aufgeklärt ist.

Dahin gehört die im Vergleich mit dem Centrum grössere Empfänglichkeit für Grün als für Roth, obwohl letzteres weitere Grenzen hat. Nimmt man ein physiologisches Roth und Grün, welches auf der Masson'schen Scheibe zu gleichen Theilen ein reines Grau giebt (unter einem gegebenen Gesichtswinkel und bei einer gegebenen Beleuchtung), so findet man, dass die Vergrösserung des Gesichtswinkels die Harmonie zerstört. Denn die peripherischen Theile der Scheibe, welche von dem Roth-Grün gedeckt werden, bekommen eine grünliche Färbung im Vergleich mit dem centralen Theile, der von der grauen Scheibe gedeckt ist. Ebenso verschwinden schwache grüne Pigmente, die auf einen neutralen grauen Grund von gleicher Lichtintensität applicirt sind, bei abnehmendem Gesichtswinkel viel eher, als rothe von entsprechender Intensität (O. Bull).

Auch ist zu bemerken, dass das Roth-Grüne auf den Masson'schen Scheiben bei wachsendem Gesichtswinkel eine sehr grosse Umdrehungsgeschwindigkeit erfordert, wenn es zu Grau zusammenschmelzen soll. Von einer grösseren Empfindlichkeit der Retinalperipherie für Bewegungseindrücke (Aubert, Exner, Bellarminow) kann dies nicht bedingt sein, denn bei Blau-Gelb ist es nicht in demselben Grade der Fall.

Einfluss des Grundes.

Zur Untersuchung des Farbensinnes habe ich, wie oben erwähnt, die Pigmente gegen einen schwarzen Grund kontrastirt. In der Theorie könnte ein neutraler grauer Grund von gleicher Lichtintensität wie die angewandten Farbeproben hauptsächlich aus zwei Gründen als vortheilhafter erscheinen. Erstens weil die Aufmerksamkeit des Patienten dann nur vom Farbeneindruck in Anspruch genommen wird; auf schwarzem Grunde sieht man nämlich das farbige Objekt zuerst als einen

hellen Fleck. Diesen ersten Eindruck kann man sich vom Patienten so lange festgehalten denken, dass die Grenzen der Farbenfelder engere werden. Zweitens auch, weil man voraussetzen kann, dass bei schwarzem Grunde die Muthmaassung Einfluss auf das Resultat hat. Der Patient merkt nämlich bald, dass er das Blau weiter hinaus wahrnimmt als die übrigen Farben, und darum kann er, wenn er in der Reihenfolge dies erwartet, vermuthen oder sich einbilden, dass er Blau sieht, ehe er einen positiven Farbeneindruck erhält. Aber der Einfluss einer solchen Divination lässt sich leicht eliminiren, wenn man, wie ich zu thun pflegte, die verschiedenfarbigen Pigmente in abwechselnder Reihenfolge und abwechselnd mit Grau dem Auge darbietet. Der zuerst angeführte Grund wiegt indessen a priori so schwer, dass ich allein um seinetwillen den grauen Grund für die Untersuchungen mit dem Perimeter vorgezogen haben würde, wenn ich mir nicht die Aufgabe gestellt hätte, Peripherie und Centrum unter möglichst identischen Verhältnissen zu untersuchen. Aber für das Centrum lässt sich grauer Grund nicht anwenden, erstens weil es eine kaum zu bewältigende Arbeit sein würde, so viele Nuancen darzustellen, als zu einer numerischen Bestimmung von C erforderlich sind, wenn die Nuancen von derselben Helligkeit wie der Grund sein sollen. Differenzen zeigen sich jedenfalls sehr leicht nach dem Trocknen der Pigmente. Aber selbst wenn man dies endlich erreicht hätte, würde die geringste Veränderung in der Intensität und Qualität der Beleuchtung sofort bewirken, dass die Pigmente mit verschiedener Lichtstärke hervorträten und sich dadurch vom grauen Grunde abhöben. Die Methode würde also eine konstante Beleuchtung erfordern, und dieser Umstand würde ihre Anwendbarkeit auf physiologische Laboratorien beschränken. Wollte man grauen Grund sowohl für das Centrum wie für die Peripherie brauchen, so müsste man Masson'sche Scheiben zur Bestimmung der Farbenempfindung im Centrum benutzen (Pflüger's Methode), da bei diesen die Contouren um die von den farbigen Sektoren hervorgebrachten Ringe weniger scharf werden, wesshalb auch vielleicht eintretende Lichtdifferenzen weniger hervortreten dürften. Leider fordert diese Methode sehr viel Zeit.

Die separate Leitung in der Peripherie.

Schon von Gräfe sagt in seiner grundlegenden Arbeit über das Gesichtsfeld bei amblyopischen Zuständen, dass man freilich annehmen müsse, dass V vom Centrum gegen die Peripherie auf eine gesetzmässige Weise abnehme, aber dass es sehr fraglich sei, ob das rechte Gesetz je könne gefunden werden, weil V steigt, indem man untersucht. Dass das der Fall ist, haben Andere bestätigt, die sich mit dergleichen Untersuchungen beschäftigt haben.

Burchardt will gefunden haben, dass die Abnahme von V von $^1/_2{}^0$ bis $40-45^0$ sich durch einen Bruch ausdrücken lässt, dessen Zähler $= 1$ und dessen Nenner $= 3n$ ist, wo n die Anzahl der Grade bedeutet. Nach meinen eigenen Untersuchungen, zu welchen als Versuchsobjekte schwarze Flecke auf weissem Grunde angewendet wurden, nimmt V in den verschiedenen Retinaltheilen ungleichmässig ab.

Die Bestimmungen wurden gleichzeitig mit denen von L und C ausgeführt. Ich habe bei den Untersuchungen nur einen oder zwei schwarze Flecke gebraucht; wenn zwei gebraucht wurden, wurden sie vertikal zum Meridian gestellt. Geschieht dies, so werden sie eher separat aufgefasst, als wenn sie längs des Meridians gestellt werden. Auf diese Weise untersucht, wird V ein Ausdruck für die Fähigkeit, räumlich getrennte Lichtdifferenzen in einer Dimension aufzufassen, also weniger ein Ausdruck für Formauffassung, als für das Vermögen der Retina, zwei separate Lichteindrücke zu leiten, wenn diese in der erwähnten Richtung empfangen werden, d. h. wenn ihre Verbindungslinie senkrecht auf dem Längenmeridian steht. Den gefundenen Werth berechnete ich nach der linearen Ausdehnung der Entfernung der Flecke, welche ihrem Durchmesser gleich war, also auf dieselbe Weise, die bei der Berechnung von V mit den gewöhnlichen Leseversuchen noch allgemein üblich ist. Dass diese Weise, wenn polymorphe Figuren oder mehr Flecke als zwei gebraucht werden, unzulässig ist, habe ich längst hervorgehoben (siehe von Gräfe, Archiv, Band XXVII, und Congrès périodique inter-

national, Copenhagen 1884). Dies geht schon daraus hervor, dass, wenn man z. B. bei abnehmender Beleuchtung die auf diese Weise erhaltene Grösse von V mit der von L vergleichen will, man zu dem paradoxen Resultat kommt, dass V, welches L zu seiner ständigen Voraussetzung hat, viel langsamer abnimmt als L. Geht man dagegen von der quadratischen Ausdehnung der Versuchsobjekte aus, so zeigt sich, dass die Kurven für V und L gleichmässig sinken. Braucht man bei Untersuchungen mit dem Perimeter Buchstaben oder mehr als zwei Flecke, so bekommt man bei jedem einzelnen Versuche bedeutend engere Grenzen, und da man dann zugleich die quadratische Ausdehnung der angewandten Versuchsobjekte der Berechnung zu Grunde legen müsste, so wird die Kurve für V bei weitem steiler, als in Fig. 3 angegeben ist (wo V also nur den gefundenen Werth für die Fähigkeit der Retina ausdrückt, zwei getrennte Lichteindrücke in den horizontalen Längenmeridian zu leiten).

L, C und V in der Retinalperipherie.

In Fig. 3 vergleiche ich die Kurve für das so bestimmte V mit denjenigen für L und C. Die Abnahme dieser letzteren vom Centrum gegen die Peripherie bestimmte ich mit Versuchsobjekten, die denen in meinen chromatoptorischen Tabellen entsprechen. Man sieht hieraus, dass die Kurve für V im Gegensatz zu derjenigen für L auf der äusseren Seite des Fixationspunktes schneller fällt, als auf der inneren Seite, bis eine Entfernung von $8—10^0$ erreicht ist. Ich sehe dies als einen Beweis für den Einfluss an, den die Einübung auf die Entwickelung der specifischen Energien unserer Sinnesorgane hat. Es liegt im Interesse unserer Sicherheit, dass sich das Gesichtsfeld nach den Seiten hin so weit als möglich erstreckt; daher die grosse Empfindlichkeit für Lichteindrücke (und Bewegungseindrücke), welche sich auf der nasalen Seite der Retina selbst in erleuchtetem Raume bis zu Ora serrata erstreckt. Dagegen würde eine stärkere Ausbildung des Formsinnes nach aussen im Gesichtsfelde eher störend wirken, während der Umstand, dass die Theile in der Nähe des Fixationspunktes nach innen besser für separate Leitung aus-

Fig. 3.

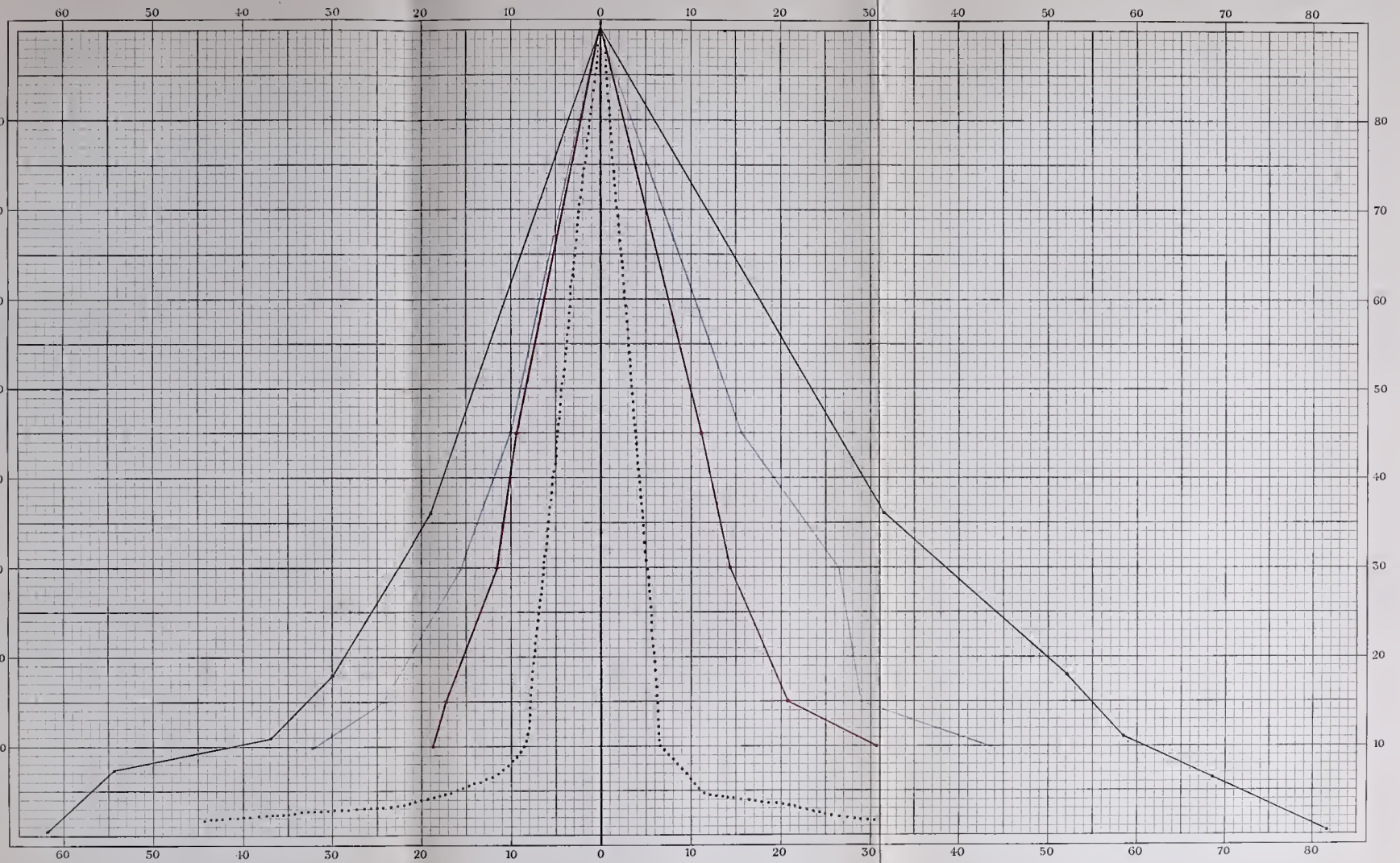

gebildet sind, dazu beiträgt, dass wir die Objekte besser körperlich sehen.

Ferner geht aus Fig. 3 hervor, wie viel besser das Centrum entwickelt ist als die Peripherie. Dies gilt besonders für V, demnächst für C und am wenigsten für L. Doch ist der Unterschied auch für letzteres bedeutend, wenn die Untersuchung in erleuchtetem Raume vorgenommen wird, indem es schon bei 10° nach aussen bis auf circa 0,7 L gesunken ist, für C bis auf 0,6 und für V bis auf 0,05. Es geht daraus hervor, wie wenig Einfluss solche kleine Differenzen haben können, wie die, die daraus resultiren, dass die Farben- und Lichtintensität der Pigmente mit dem Centrum und nicht mit den ausserhalb des Macularpigmentes gelegenen Theilen bestimmt worden ist. Eine genauere Bestimmung sowohl der einzelnen Glieder innerhalb der zwei Farbenpaare (so dass gleiche Theile von Roth-Grün und Blau-Gelb ein Grau von gleicher Helligkeit geben), als auch der relativen Farbenintensität der einzelnen Nuancen, kann selbstverständlich nur mit dem Centrum vorgenommen werden, und nur die Auffindung des rechten Tones des physiologischen Roth und Grün können wir besser mit der Peripherie als mit dem Centrum ausführen.

Denkbar wäre es, dass der nicht geringe Einfluss der wechselnden Beleuchtung eine grössere Bedeutung hätte. Aber bedient man sich eines schwarzen Grundes, so verschwinden in dem Kontrast, der zwischen den farbigen Pigmenten und dem schwarzen Grunde besteht, die Lichtdifferenzen gänzlich, welche sowohl hieraus als auch aus dem verschiedenen Tone des Macularpigmentes resultiren.

Das Gesichtsfeld bei Farbenblinden.

Ehe ich dazu übergehe, das Gesichtsfeld in pathologischen Fällen zu besprechen, will ich bemerken, dass ich bei Roth-Grünblinden niemals, trotz zahlreicher Untersuchungen, eine Beschränkung der Grenzen für farbloses Licht habe nachweisen können. Ebenso wenig konnte ich dies in einem Falle gänzlicher Farbenblindheit konstatiren, die ich einmal zu untersuchen Gelegenheit hatte. Es fand sich bei diesem Individuum eine deut-

liche Verkürzung des rothen Endes des Spektrums, welches gleich über C unsichtbar wurde, während ein Normalsehender B sehen und a undeutlich wahrnehmen konnte. Bei Untersuchung in dunklem Raume nach einer Adaptationszeit von 15 Minuten zeigte die Lichtempfindung eine Abnahme, wenn das Licht durch rothes, violettes und grasgrünes Glas eindrang, dagegen die normale Beschaffenheit bei Anwendung von blaugrünem, blauem und Rauchglas. Das Haar des Betreffenden war aschfarben und die Iris blau.

Das Gesichtsfeld in pathologischen Zuständen.

Allgemeine Bemerkungen.

Dass eine möglichst genaue Untersuchung des Gesichtsfeldes bei vielen Augenkrankheiten von grosser Bedeutung ist, wird allgemein anerkannt, und doch versäumt man so häufig gerade diesen Teil der funktionellen Untersuchung. Der Grund ist nicht schwer zu errathen; eine einigermaassen vollständige Untersuchung mit dem Perimeter nimmt viel Zeit in Anspruch und ist sowohl für den Patienten als auch für den Arzt eine ermüdende Arbeit. Darum steht der Perimeter, den man sich der Vollständigkeit halber anschafft, so oft ungebraucht da, und man begnügt sich bei der Untersuchung mit einem Verfahren, welches möglichst wenig Zeit nimmt. Gewöhnlich muss Donders' Methode herhalten, und ohne Zweifel hat er mit seiner grossen Autorität viel dazu beigetragen, dass Mancher sich in seinem Gewissen beruhigt fühlt, wenn er das Gesichtsfeld mit der Fingerprobe untersucht hat, ohne etwas Abnormes zu finden. Donders sagt nämlich: „Nicht allein die Grenze, sondern auch die Schärfe des indirekten Sehens wird auf diese Weise ziemlich leicht beurtheilt." Obwohl diese Worte geschrieben wurden, ehe der Perimeter in Gebrauch kam, haben sie thatsächlich bis heute ihre Geltung behalten, besonders bei solchen, die nicht ein fleissiger Gebrauch des Perimeters davon überzeugt hat, wie wenig man mit der genannten Untersuchung findet.

Natürlich ist eine Untersuchung mit der Fingerprobe besser als gar keine. Durch sie kann man grössere Defekte entdecken,

besonders wenn sie sich bis an die Peripherie erstrecken. Aber eine blosse Abnahme der peripherischen L entzieht sich hier dem Beobachter, selbst wenn sie den grössten Theil des Gesichtsfeldes betrifft, wie sich denn auch circumskripte Defekte und Skotome nur mit Perimetrie nachweisen lassen. Die peripherische V, wenn man darunter die isolirte Leitung versteht, lässt sich mit Donders' Methode überhaupt nicht untersuchen. Viel besser würde sich hierzu eine Figur eignen, die derjenigen ähnlich wäre, welche von Gräfe anwandte, eine Tafel mit einem schwarzen Fleck in der Mitte, von welchem acht Reihen schwarzer Punkte ausgingen; denn wie dieser Meister schon in seiner oben erwähnten Arbeit bemerkt, kann die isolirte Leitung in grossen Theilen des Gesichtsfeldes ganz verloren gegangen sein, und doch ein weisser Gegenstand darin bis an die normalen Grenzen wahrgenommen werden.

Man hat diskutirt, ob nicht der Campimeter, den von Gräfe bekanntlich zuerst benutzte, mehr geeignet sein dürfte, eine richtige Vorstellung von den durch circumskripte Destruktionen bedingten Defekten im Gesichtsfelde zu geben. Liegen solche Defekte central, so ist der Unterschied unbedeutend, falls man nicht einen zu kleinen Perimeter anwendet. Liegen sie mehr in der Peripherie, so wird das Resultat, welches man mit dem Campimeter bekommt, einen mehr mit der Wirklichkeit übereinstimmenden Ausdruck geben. Aber man muss bedenken, dass die Defekte an Bedeutung für den Patienten um so mehr verlieren, je weiter sie nach der Peripherie liegen. Umständlicher wird es auch, die mit dem Campimeter erhaltenen Resultate auszudrücken, wenn man nicht das Schema unzweckmässig gross macht. Ebenso müsste die Tafel für die Untersuchung der mehr peripherischen Theile des Gesichtsfeldes so gross gemacht werden, dass es unbequem würde, mit ihr zu hantiren. Aus diesen Gründen hat man den Perimeter in der Praxis vorgezogen, und gewiss mit Recht. Ich selbst habe ihn immer benutzt.

Die im Folgenden aufgezeichneten Erfahrungen habe ich an einer Klientel von circa 12000 Patienten gesammelt. Diese Zahl wird vielleicht Vielen klein erscheinen, und allerdings ist sie nicht gross genug, um als Grundlage für eine vollständige Pathologie

des Gesichtsfeldes zu dienen, ja nicht einmal, um alle bekannten Krankheitsformen zur Besprechung zu bringen. Ich hätte freilich meine Abhandlung ergänzen können, wenn ich das Fehlende aus der Literatur geschöpft hätte. Dann hätte ich meiner Abhandlung mit einem gewissen Recht den Titel: „Lehrbuch der Perimetrie“ geben können. Aber dies wollte ich nicht thun; erstens, weil die Beobachtungen, die wir direkt nach der Natur wiederzugeben suchen, zwar immer unvollständig sein werden, aber doch eine gewisse frische Unmittelbarkeit besitzen, die so leicht verloren geht, wenn wir sie vollständiger auszustaffiren suchen; zweitens, weil ich die Ursachen zu Missverständnissen in der Auffassung nicht vermehren wollte, welche immer unseren Beobachtungen anhaften, selbst wenn wir unsere Kenntniss aus erster Hand schöpfen, welche aber noch weit zahlreicher werden, wenn wir sie aus zweiter Hand herleiten, da in diesem Falle die Quellen durch theoretische Betrachtungen der betreffenden Berichterstatter getrübt werden. Absichtlich habe ich darum auf die Beobachtungen Anderer nur dann hingewiesen, wenn ich sie mit meinen eigenen zusammenstellen konnte.

Um dem Leser die Arbeit zu erleichtern, habe ich viele Zeichnungen beigegeben, die eine bedeutende Abkürzung des Textes ermöglichen. Zeichnungen können auch besser als Worte dergleichen Gegenstände veranschaulichen. Auf solche Karten des Gesichtsfeldes, und zwar 750 an Zahl, welche alle von mir persönlich aufgenommen sind, ist auch diese Abhandlung hauptsächlich gegründet. Eine weit grössere Anzahl Patienten habe ich freilich untersucht, aber wenn ich nichts Pathologisches fand, pflegte ich das betreffende Schema nicht aufzubewahren.

Eintheilung.

Will man Erfahrungen über die Bedeutung des Gesichtsfeldes für die Diagnose der Augenkrankheiten übersichtlich darstellen, so muss man die Fälle in einige wenige Gruppen zusammenfassen, denn hier handelt es sich ja nur um ein Symptom oder um verschiedene Phasen eines Symptoms, welches viele Krankheiten mit einander gemein haben können.

Die Wahl der Eintheilung wird davon abhängen, welche Bedeutung der Autor den verschiedenen funktionellen Störungen beilegt, welche die Formveränderungen des Gesichtsfeldes begleiten, oder von der semiotischen Bedeutung, welche dem Auftreten dieser Störungen an verschiedenen Stellen im monokularen oder binokularen Gesichtsfeld beigelegt werden können.

Formell wäre es gewiss am richtigsten, hier ebenso zu verfahren, wie von Gräfe in seinem grundlegenden Werke und nach ihm auch Schoen gethan haben, nämlich die verschiedenen Formen verminderter Funktion, Einschränkungen und Unterbrechungen des Gesichtsfeldes, sowie Defekte in demselben zu beschreiben. Aber diese Eintheilung passt nur dann, wenn es sich darum handelt, die verschiedenen Grundformen bisher unbeachteter Leiden in groben Zügen zu entwerfen. In einer grösseren Abhandlung würde dies Verfahren zu weitläufigen Wiederholungen führen, und die erwünschte Uebersichtlichkeit der Darstellung würde sich schwerlich erhalten lassen, da alle genannten Störungen im Gesichtsfelde ein und dieselbe Krankheit zur Ursache haben können.

Ich habe es daher für besser gehalten, ein anatomisches Eintheilungsprincip zu Grunde zu legen. Dadurch erzielt man Uebereinstimmung mit der in den Lehrbüchern üblichen Eintheilung der Leiden der Häute des Bulbus und des percipirenden Organs. Um mich nicht zu verweitläuftigen, unterscheide ich nur zwei Hauptklassen, nämlich:

I. Das Gesichtsfeld bei Affektionen der Häute des Auges.
II. Das Gesichtsfeld bei Affektionen des Gesichtsorganes hinter dem Bulbus.

Es versteht sich, dass eine so umfassende Eintheilung einen etwas unfertigen Charakter trägt. Auch kann man, wenn man nur zwei Hauptgruppen bildet, diese nicht scharf aus einander halten. Manches Leiden der Häute hat seinen Ursprung in Affektionen des Centralnervensystems, und Atrophie der hinter dem Bulbus liegenden Theile kann eine Folge von Krankheiten in den Häuten sein. Aber jede Eintheilung ist solchen Einwänden ausgesetzt, da in der Wirklichkeit keine scharfen Grenzen bestehen. So lange sich unsere Auffassung der klinischen Phänomene auf diesem Gebiete in einem unfertigen Uebergangszustande be-

findet, dürfte es auch zweckmässig sein, nicht zu viele Abtheilungen in der Eintheilung aufzustellen.

(Verdunkelungen in den lichtbrechenden Medien kommen bei Messungen mit dem Perimeter nicht in Betracht. Aber da eine möglichst genaue Untersuchung des Gesichtsfeldes immer indicirt ist, wenn es sich um Verdunkelungen der Linse und des Glaskörpers handelt, darf man diese Affektionen nicht ganz unberücksichtigt lassen, zumal eine Untersuchung des Gesichtsfeldes bei Cataract von grosser prognostischer Bedeutung ist. Man hat sich bisher darauf beschränkt, mit einer Lampenflamme in dunklem Raume Versuche in den verschiedenen Theilen des Gesichtsfeldes anzustellen. Dieser Versuch giebt jedoch nach meiner Erfahrung nicht immer ein zuverlässiges Resultat. Ich entsinne mich zum Beispiel eines alten Patienten, bei welchem sich sowohl bei der Untersuchung in dem hiesigen Reichshospitale, als auch bei meiner eigenen, auf diese Weise vorgenommenen Untersuchung eine sehr defekte Projektionsfähigkeit zeigte; insonderheit schien das Gesichtsfeld nach oben ganz zu fehlen. Aber er sprach den bestimmten Wunsch aus, operirt zu werden, und bekam in Folge dessen ein gutes V, so dass er gewöhnlichen Druck mit Leichtigkeit lesen konnte. Einige Zeit nach der Operation liess sich keine Einschränkung des Gesichtsfeldes nachweisen. Als die Kapsel der Linse geöffnet wurde, fand man einen grossen Theil derselben mit einer kalkwasserartigen Flüssigkeit gefüllt.

In Zukunft wird der Perimeter vielleicht auch hier Anwendung finden können. Jedenfalls ist es wahrscheinlich, dass man beim Gebrauch kleiner stark leuchtender Untersuchungsobjekte — elektrischer Glühlampen — als Fixationsobjekte und zur Untersuchung der Peripherie, mehr sichere Resultate wird erzielen können.

Dass Einschränkungen des Gesichtsfeldes ihren Grund in Luxation der Linse haben können, selbst wenn die luxirte Linse nicht verdunkelt ist, also wegen der Refraktion, zeigt folgender Fall.

Der Patient, ein 24jähriger Mann, merkte plötzlich, dass er in der Nähe nicht gut sehen konnte, während sein Sehvermögen für entfernte Gegenstände, so weit er es beurtheilen konnte, unverändert war. Die Schwächung des Sehvermögens kam zuerst auf dem rechten

Auge und neun Jahre später auf dem linken. Es war starke Iridodenesis vorhanden. Die Pupillen waren so stark kontrahirt, dass eine befriedigende ophthalmoskopische Untersuchung nicht thunlich war. Gesichtsfeld wie angegeben. Nach Instillation von Atropin sah man im linken Auge den unteren Theil der Linse ganz klar gerade aufwärts liegen und fast die Hälfte des Pupillargebietes bedecken. Auf der rechten Seite keine Beschränkung des Gesichtsfeldes. Ein schmaler Rand der Linse zeigt sich hier gerade aufwärts.

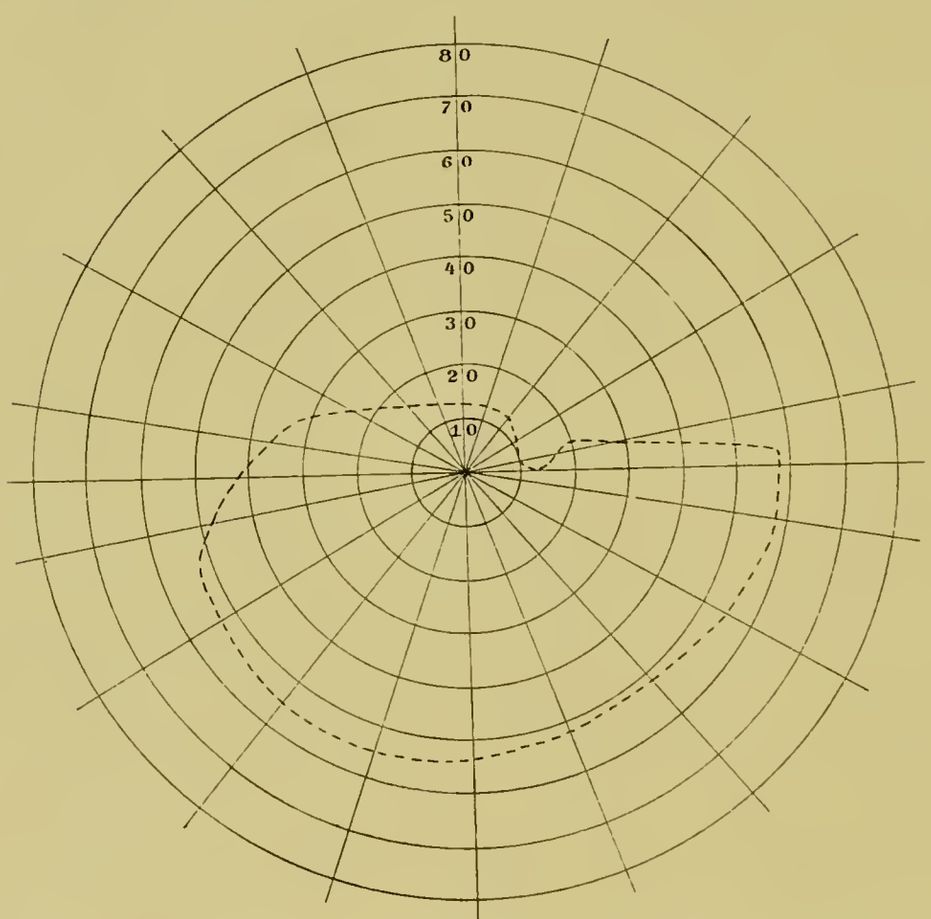

Fig. 4.
Gesichtsfeld aufgenommen 9. Jan. 1890 (Regen).

Bei fremden Körpern im Glaskörper kann man nur dann ein Skotom nachweisen, wo die Lage des Körpers nahe der Retina ist, und kein Bluterguss oder diffuse Verdunkelung des Glaskörpers stattfindet. Selbst in solchen Fällen oder bei begrenzten Verdunkelungen des Glaskörpers ist das hervorgebrachte Skotom fast nie scharf begrenzt. Schoen will jedoch einen solchen Fall beobachtet haben, so dass von Gräfe's Ausspruch, dass Verdunkelungen im Glaskörper nie scharfe Defekte bedingen, nicht absolut gültig ist.)

I. Das Gesichtsfeld bei Affektionen der Häute des Auges.

Coloboma Choroideae.

Für die verhältnissmässig selten vorkommenden Bildungsfehler, wie Coloboma Choroideae und die damit zuweilen verbundene Spaltung des bulbären Endes des Opticus, hat der Perimeter nur in physiologischer Beziehung einige Bedeutung. In den wenigen Fällen, welche ich davon untersucht habe, habe ich bei dem Colobom immer einen Defekt des Gesichtsfeldes gefunden, der seiner Form entspricht, und dies stimmt mit den Ergebnissen der Untersuchungen der meisten Anderen überein. Indessen wollen Einige (A. Nagel, Haab, Ottawa, Schmidt-Rimpler) Lichtempfindung, ja sogar Empfindung für Roth und Grün innerhalb der Grenzen des Coloboms nachgewiesen haben. Ist dieses sehr gross, eine hemianopische Einschränkung des Gesichtsfeldes. Ein solches habe ich selbst gesehen, und von einem Anderen berichtet van Duyse. Bei den nicht so selten vorkommenden inselförmigen Colobomen unterhalb des Opticus kann es, wie auch bei geringeren Defekten in den Häuten, besonders wenn diese Defekte excentrisch liegen, schwierig sein, einen entsprechenden Defekt des Gesichtsfeldes nachzuweisen.

Dasselbe gilt von den Defekten, welche aus Verwundungen, Kontusionen oder begrenzten Blutergüssen aus unbekannten Ursachen resultiren können. Zweimal habe ich bei ruptura choroideae vergebens nach einem Defekt im Gesichtsfeld gesucht, welcher der Ruptur entsprach. In dem einen dieser Fälle gab es zwei Rupturen dicht beim Opticus, welche koncentrisch mit den Grenzen desselben lagen.

Es ist überhaupt eine ermüdende Arbeit, nach Defekten zu suchen, welche Destruktionen von geringem Umfange entsprechen, und wenn sie peripherisch liegen, kann es unmöglich werden, sie nachzuweisen. Liegen sie in der Nähe des Fixationspunktes, so kann es in prognostischer Beziehung von Interesse sein, die Grenzen des Skotoms so genau wie möglich zu bestimmen; denn selbst wenn die Ursache eine von aussen kommende Einwirkung gewesen ist, so kann doch im nächsten Umkreis des Focus eine Entzündung entstehen, durch welche das Gebiet der funktionsuntüchtigen Partie erweitert wird. Durch Insolation z. B. ist dies von Sülzer nachgewiesen. Bei subretinaler oder subchoroïdaler Blutung kann eine genaue Untersuchung mit dem Perimeter ebenfalls von Bedeutung in diagnostischer Beziehung sein, da solche Blutungen im Anfangsstadium von Geschwülsten stattfinden können. Wenn der Defekt des Gesichtsfeldes sich längere Zeit hindurch unverändert hält oder sogar an Grösse abnimmt, kann man das Vorhandensein einer Neubildung ausschliessen. Ebenso, wenn er seine Stelle verändert. In einem Falle, welchen ich kürzlich unter Behandlung hatte, glaubte ich ursprünglich, eine Geschwulst sei in der Entwickelung begriffen, bis wiederholte Bestimmungen der Grösse des Defektes mit Hülfe des Perimeters nach einiger Zeit zeigten, dass seine Grenzen sich von dem ursprünglichen Umfang zurückgezogen hatten.

In gewissen Fällen kann eine genaue Begrenzung central belegener Defekte sehr schwierig werden. Dies ist besonders dann der Fall, wenn sie auf den Fixationspunkt übergreifen. Schon von Gräfe hat hierauf aufmerksam gemacht und den Grund darin gesucht, dass der Patient in diesem Falle nicht stetig fixiren kann. Wenn, wie bei Insolation immer der Fall ist, die Fovea selbst und die zunächst gelegenen Theile der Regio maculae luteae destruirt sind, entstehen um dieselbe anstatt eines, mehrere Punkte von gleicher Distinktionsfähigkeit, wesshalb der Patient leicht, ohne dass er es merkt, mit verschiedenen Theilen der Retina fixirt, indem sich das Auge sondirend umher bewegt. In solchen Fällen kann es, selbst wenn man mit intelligenten Personen zu thun hat, die gewöhnt sind, zu observiren, eine sehr beschwerliche Arbeit werden, die Grenzen des blinden Flecks und des Defektes zu bestimmen. Die Form des letzteren entspricht

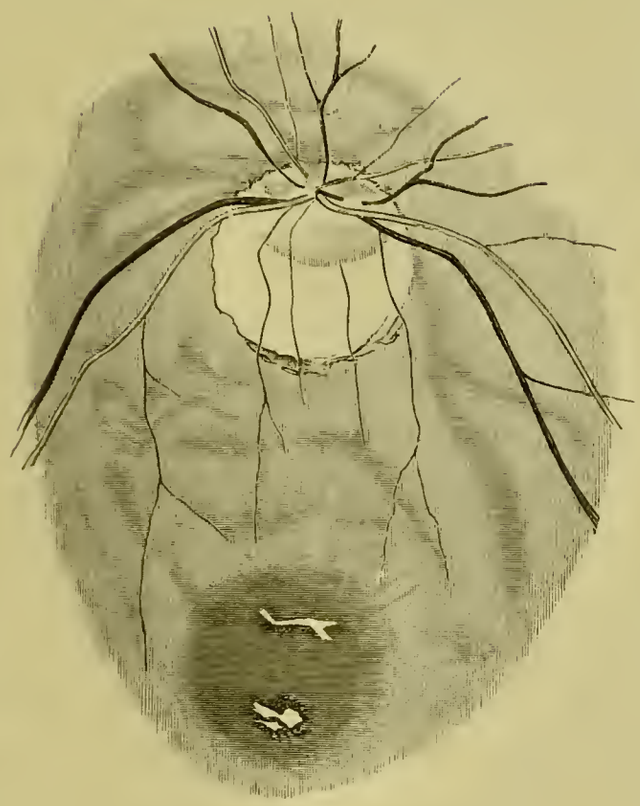

Fig. 6.

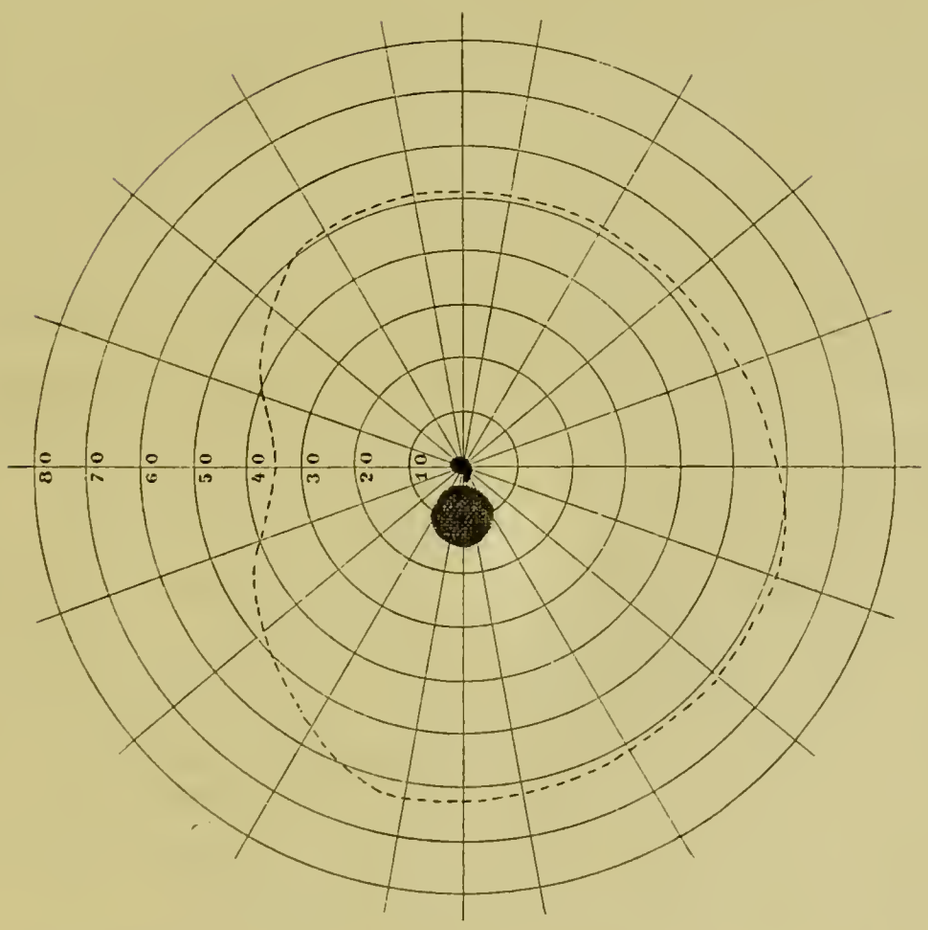

Fig. 5.

auch nur in den wenigsten Fällen der Form des ophthalmoskopischen sichtbaren Flecks. Siehe Fig. 5 und 6, welche das Gesichtsfeld und das ophthalmoskopische Bild eines 31jährigen Myopen zeigen; da sieht man ein Beispiel der sogenannten Tensionsatrophie in der Maculargegend. Will man Karten des Gesichtsfeldes mit ophthalmoskopischen Zeichnungen vergleichen, muss man selbstverständlich eins von beiden von der Rückseite des Papieres im Transparent sehen, da der Beobachter im Ophthalmoskop das Bild des Hintergrundes des Auges des Patienten von vorn sieht, während dieser in umgekehrter Richtung projicirt.

Gewöhnlich findet man im Gesichtsfeld grössere Defekte, als man nach der Berechnung auf Grund des ophthalmoskopischen Bildes erwarten sollte, aber das Gegentheil kann auch der Fall sein. Darum bleibt es unsicher, was man in casu als den korrektesten Ausdruck des Umfangs der destruirten Partie ansehen soll. Liegt diese weit weg vom Centrum, so wird sowohl der daraus resultirende Defekt des Gesichtsfeldes, als auch die ophthalmoskopische Zeichnung bedeutend grösser werden, wenn das Gesichtsfeld wie die Zeichnung auf eine Fläche projicirt werden soll. Man sollte erwarten, mit dem Perimeterbogen den Defekt des Gesichtsfeldes kleiner zu finden, als er sich mit dem Augenspiegel zeigt, selbst wenn er ohne Relation zu den Umgebungen gezeichnet wird, da er auch in diesem Falle wegen der sphärischen Aberration vergrössert und verzerrt erscheint. Wenn man sich daran gewöhnt hat, Zeichnungen von der Augenhaut aufzunehmen, ist es freilich leichter und sicherer, eine Skizze aufzunehmen, um sich darüber zu vergewissern, ob ein vorhandener Fleck an Grösse unverändert bleibt oder nicht. Aber zur Uebung in der Perimetrie sind Messungen solcher Flecke ausgezeichnet geeignet.

Es versteht sich von selbst, dass wenn man kleine Defekte nachweisen will, man sich kleiner Versuchsobjekte bedienen muss. Ich selbst habe gefärbte Objekte von 1—4 □mm Umfang als am besten dazu passend gefunden. Gewöhnlich wird die Farbe des Objektes undeutlich, ehe seine Umrisse unsichtbar werden. Halbe Defekte von geringem Umfange lassen sich freilich auf diese Weise nur dadurch nachweisen, dass der Patient bemerkt, dass innerhalb der Grenzen des Skotoms die Farbe verbleicht.

Das Gesichtsfeld bei hochgradiger Myopie.

Von grösserer Bedeutung ist die Untersuchung mit dem Perimeter bei vorhandener Myopie. Wie früher erwähnt (in den physiologischen Vorbemerkungen), findet man gewöhnlich bei Myopen engere Grenzen als bei Emmetropen und Hypermetropen. Steigt die Myopie über 4—6 D., so findet man das Gesichtsfeld immer konzentrisch eingeengt. Eine Vergrösserung des blinden Flecks findet man aber nicht immer, selbst bei diesem Grad von Myopie. Dagegen wird man ihn bei 8 D. immer vergrössert finden. Darum kann man, wie schon von Gräfe in seinem erwähnten Werk über Einschränkungen des Gesichtsfeldes bei amblyopischen Affektionen ausgesprochen hat, mit ziemlicher Sicherheit auf eine „Sclerochoroïditis posterior“ schliessen, wenn man bei einer mit dem Alter zunehmenden Myopie eine Vergrösserung des blinden Flecks bemerkt. Selbstverständlich macht es diese Beobachtung zur Pflicht, dem Patienten ein vorsichtiges Regime aufzuerlegen.

Leider beschränkt sich die Tensionsatrophie nicht immer auf das Gebiet des Opticus, sondern erweitert sich über die Regio maculae luteae, indem sich hier grössere oder kleinere isolirte Flecke bilden, wo das Pigment macerirt wird. Diese bedingen dann grössere oder kleinere Defekte im centralen Gesichtsfelde. Vom Nachweis derselben gilt das Nämliche, wie bei dem vorhin besprochenen Nachweis begrenzter Defekte. Es ist zu bemerken, dass man auch hier oft grössere Defekte im Gesichtsfelde findet, als man nach der Untersuchung mit dem Augenspiegel glauben sollte. Die Grenzen des blinden Flecks findet man bei hochgradiger Myopie bald verwischt, bald deutlich. Die Einschränkung der Grenzen des Gesichtsfeldes habe ich am grössten nach unten und nach oben gefunden. Verwischte Grenzen nach oben sind ein bedenkliches Zeichen. Man muss da fürchten, dass eine Ablösung der Retina sich entwickelt.

Affektionen der Choroidea und der äusseren Schichten der Retina.

Diese fasst man am besten zusammen, und zwar um so mehr, als es praktisch genommen kaum möglich ist, zwischen diesen Krankheiten streng zu scheiden. Zwar wird man gern zugeben, dass die Aufstellung einer Retinitis externa und einer Choroiditis vom anatomischen Standpunkte aus sich rechtfertigen lässt, aber da ein Leiden in den äusseren Schichten der Retina unvermeidlich über kurz oder lang auf die Choroidea übergeht und umgekehrt, so ist es unter klinischem Gesichtspunkte undurchführbar, eine solche Eintheilung aufzustellen.

Die luetische Retinochoroiditis.

Als Prototyp der akuten Form der Retinochoroiditis kann die syphilitische gelten. Affektionen des Gesichtsfeldes in dieser Krankheit habe ich ziemlich ausführlich behandelt in „The Ophthalmoscope and Lues“ (Christiania 1884), wo die Affektionen durch eine Reihe von Karten des Gesichtsfeldes anschaulich gemacht worden sind. Da die Untersuchung mit dem Perimeter bei diesen Leiden sehr wichtig ist, sowohl für ihre Diagnostik als auch für ihren Sitz, sollen sie etwas ausführlicher beschrieben und mit mehreren bisher nicht veröffentlichten Karten des Gesichtsfeldes veranschaulicht werden.

In allen Fällen, wo ich Gelegenheit hatte, Krankheiten auf einem nicht allzu fortgeschrittenen Stadium zu beobachten, habe ich Skotome im Gesichtsfeld nachweisen können. Skotome werden auch von den Fachmännern, welche sich etwas eingehender mit dem Studium dieser Krankheit beschäftigt haben, zu den konstantesten Symptomen gerechnet.

Hat man Gelegenheit, eine grössere Anzahl Fälle zu untersuchen und diese lange Zeit hindurch zu verfolgen, so findet man, dass die Lage und Gestalt der Skotome zu den verschiedenen Zeiten sehr verschieden ist.

Gewöhnlich entstehen Augenleiden, die nicht mercuriell behandelt worden sind, 4—6 Monate nach der Affektion. Aber es kann eine Zeit vergehen, während deren der Patient über verschiedene Gesichtsstörungen klagt, wie Myodesopsie, Phosphenen u. s. w., ehe man selbst mit der sorgfältigsten Untersuchung etwas Abnormes im Gesichtsfeld findet; aber in den meisten Fällen treten doch Skotome gleichzeitig mit diesen Klagen auf. In frischen Fällen gehen sie meistens paarweise vom blinden Fleck aus. Sie können sich von hier aus nach oben und unten ausbreiten und werden breiter, je weiter sie sich vom blinden Fleck entfernen. Wenn sie bis zwischen 20° und 30° Breite gekommen sind, biegen sie sich gegen die vertikale Mittellinie des Gesichtsfeldes, wo sie entweder quer durchgeschnitten (Fig. 7 und nach unten in Fig. 14, 17 und 19) oder allmählich verjüngt (Fig. 11 und 18 nach unten) enden können und wie stumpfe oder zugespitzte Flügel oder Halbmonde aussehen.

Wo diese enden, können auch Ausläufer hervorgehen, welche sich in die innere Hälfte des Gesichtsfeldes fortsetzen, und indem diese Ausläufer von dem oberen und unteren Skotom sich gegen einander neigen oder zusammenfliessen, können hierdureh offene oder geschlossene Ringe von grösserer oder geringerer Breite entstehen, die den blinden Fleck einschliessen, welcher in solchen Fällen gewöhnlich vergrössert ist und verwischte Grenzen hat (Fig. 8, 11).

Vielleicht ebenso häufig findet man flügelförmige Skotome, die von der nasalen Seite des blinden Fleckes ausgehen, und in diesem Falle haben sie eine mehr schräge Richtung nach innen und schmelzen leichter zu einem Ringskotom zusammen, dessen Lage bei 10° Breite die innerhalb befindliche Partie mehr oder minder bedeckt (Fig. 25, 26). Diese Skotome scheinen etwas später zu entstehen als die mehr peripherischen.

Auch in der Zwischenzone zwischen etwa 20° und 30° Breite können sich auf einem früheren Stadium flügelförmige Skotome bilden, die sich im inneren Theil des Gesichtsfeldes vereinigen.

Zuweilen giebt es bloss ein Skotom in Gestalt eines Flügels oder eines halben Bogens, welches von der oberen oder unteren Seite des blinden Fleckes ausgeht und sich von da bis 20° und 30° Breite (Fig. 29) oder bis zur Macularregion ausbreitet.

Aber sowohl flügel- und bogenförmige als auch ringförmige Skotome kann man finden, selbst wenn man auf einem frühen Stadium der Krankheit untersucht, ohne dass sie in irgend welcher Verbindung mit Mariotte's Fleck stehen (Fig. 12, 22, 31).

Ueberdies können alle die oben beschriebenen Skotome kombinirt auftreten, wie z. B. in Fig. 12, wo ein grösseres unregelmässiges Skotom ein halbmondförmiges einschliesst, welches nicht mit dem blinden Fleck zusammenhängt, und in Fig. 19, wo ein bogenförmiges Skotom, welches von dem oberen Rande von Mariotte's Fleck ausgeht, ein ebenfalls bogenförmiges in der Macularregion umschliesst.

Niemals bleiben die Skotome in frischen Fällen lange unverändert stehen. Sowohl ihre Form als auch ihre Lage ändert sich, wesshalb es, wenn man sich eine Vorstellung von ihrer Entwickelung machen will, nothwendig wird, dasselbe Individuum nach einigen Tagen oder Wochen wieder zu untersuchen. Man wird da finden, dass die Verbindung der flügelförmigen Skotome mit dem blinden Fleck unterbrochen sein kann, indem von jedem Flügel nur ein eiförmiger oder unregelmässig gestalteter Fleck nach oben und nach unten im Gesichtsfeld übrig ist (Fig. 9 und 10), oder die Skotome können, ohne an Grösse abzunehmen, ihre Lage und Gestalt verändern, wodurch Ringe sich bilden können (Fig. 13). Wenn sich Skotome sowohl mehr peripherisch als im Centrum finden, können sie zusammenschmelzen, entweder so, dass sie sich durch eine Brücke vereinigen (Fig. 14), oder so, dass sie beide ihre Lage verändern und ein Skotom entsteht, welches zwischen den ursprünglichen liegt und die Region zwischen 20° und 30° Breite einnimmt. Aus den so entstehenden Skotomen können sich dann in einem späteren Stadium unregelmässige Figuren von höchst verschiedener Grösse bilden, die mit dem blinden Fleck zusammen hängen oder nicht (Fig. 15 und 16). In einem noch weiter fortgeschrittenen Stadium nimmt allmählich die Grösse der Skotome ab. Dies geschieht gewöhnlich auf die Weise, dass sie von der Peripherie aus verschwinden und dass der mittelste Theil, welcher in den meisten Fällen auch am meisten verdunkelt ist, sich am längsten hält. Vollständiges Verschwinden ist die Regel. In schweren Fällen können Defekte aus Skotomen entstehen.

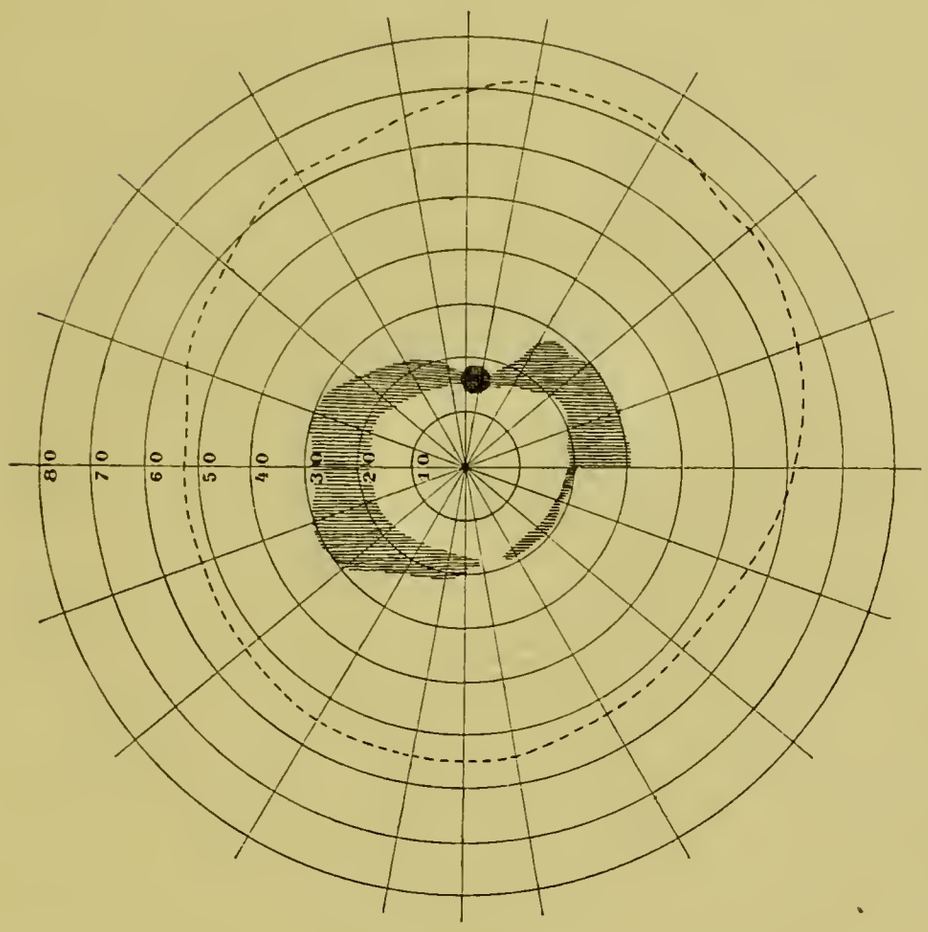

Fig. 8.

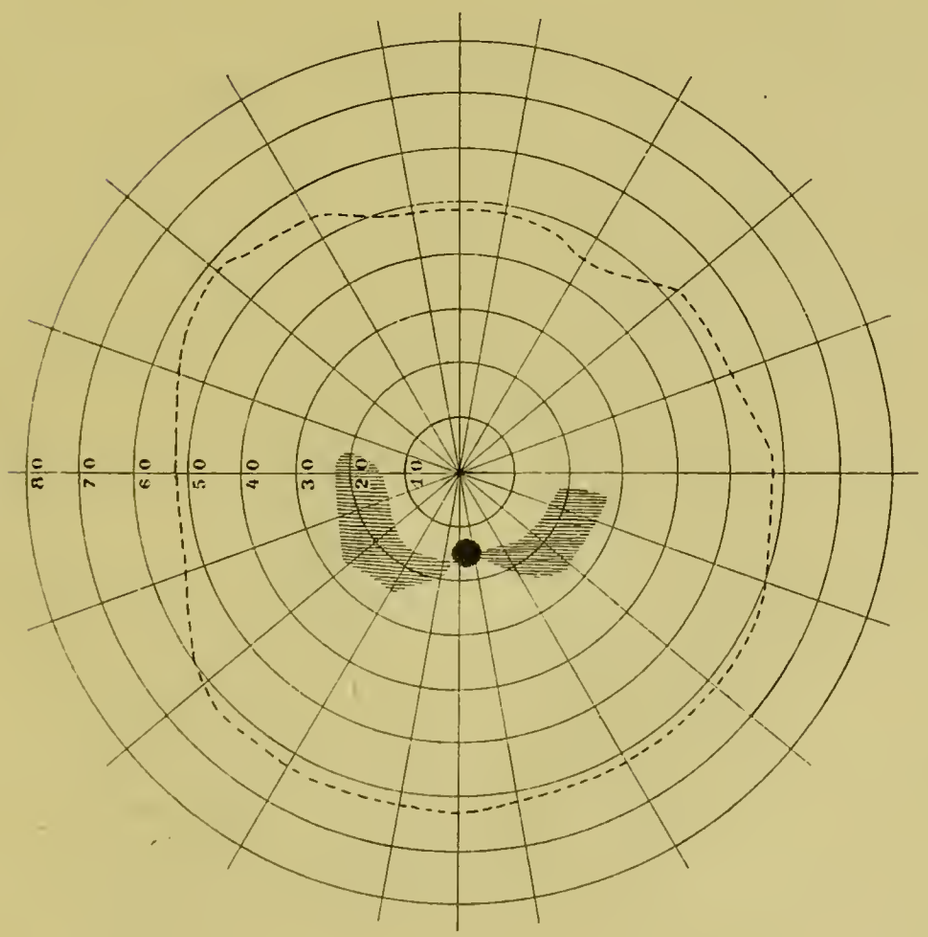

Fig. 7.

Syphilis vor einem Jahre, Augenaffektion vor zwei Monaten, Gesichtsfeld aufgenommen 12. September 77 (bewölkt).

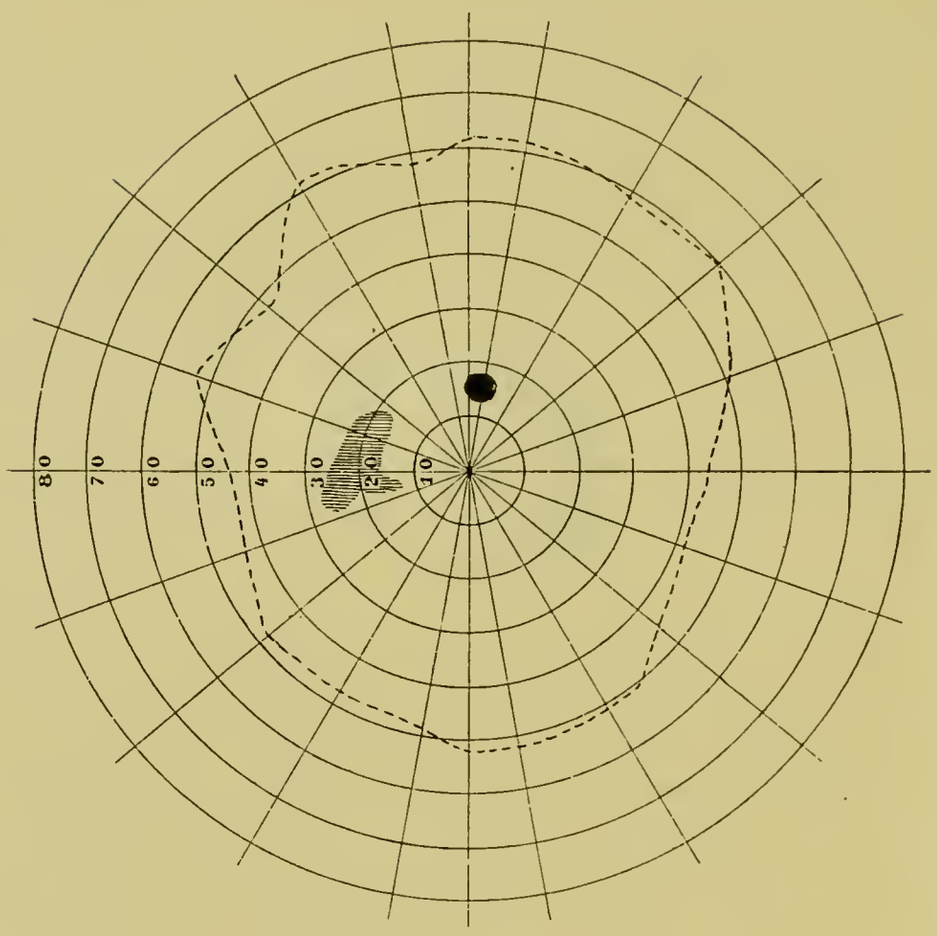

Fig. 10.

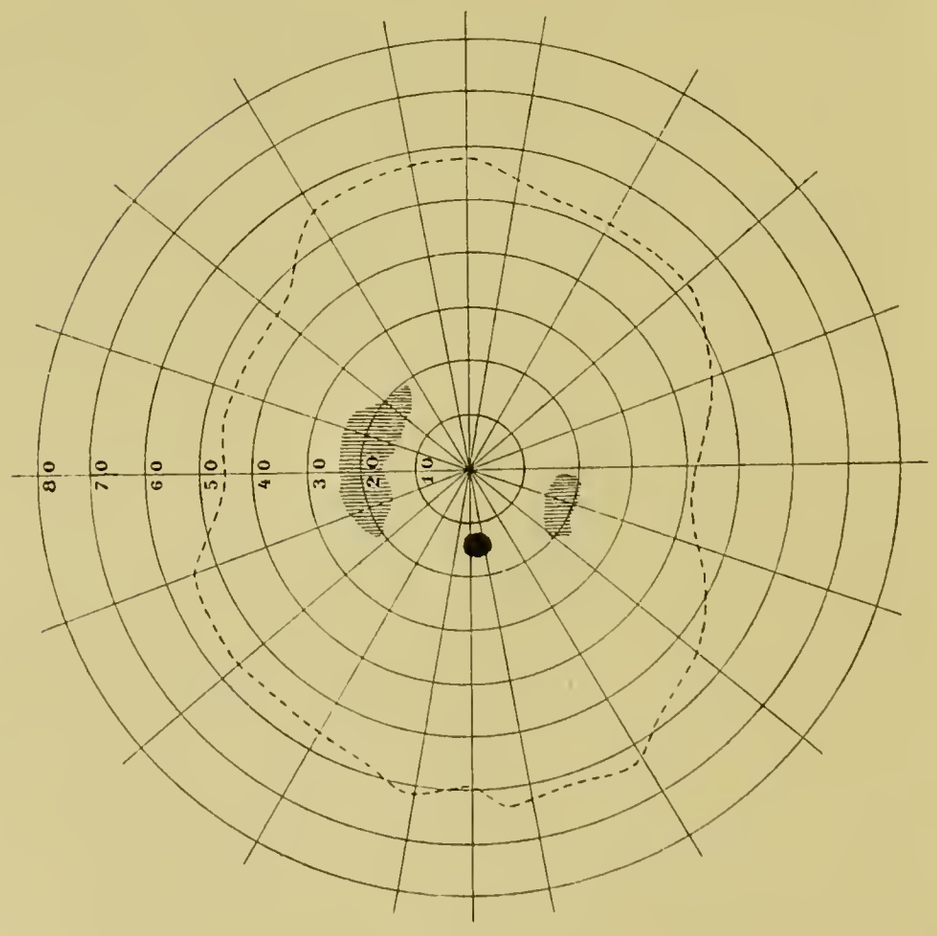

Fig. 9.

Derselbe Patient drei Wochen später (bewölkter Tag).

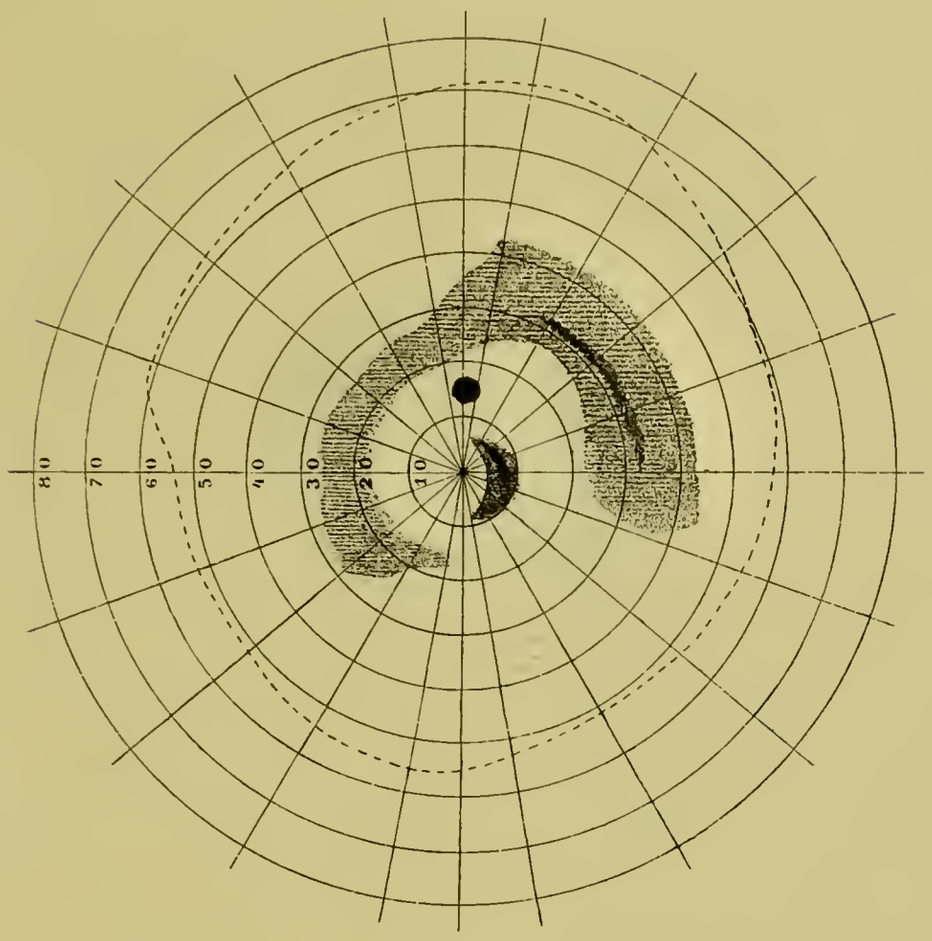

Fig. 12.

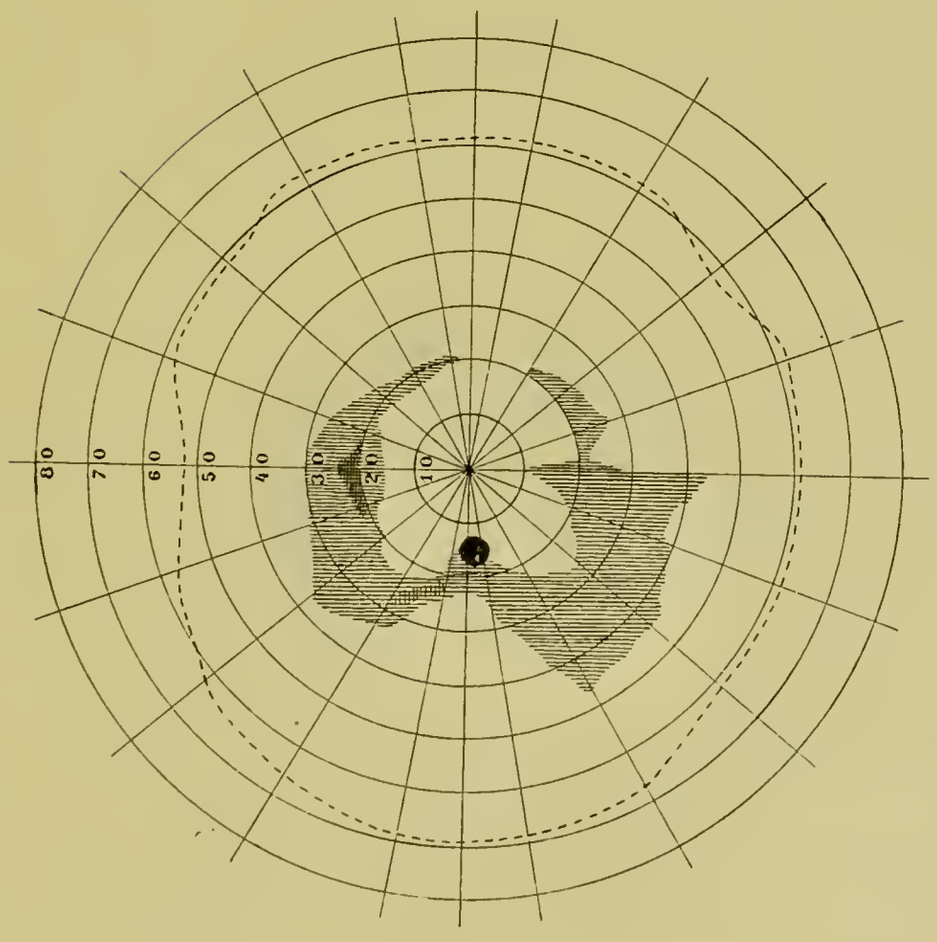

Fig. 11.

Inficirt vor dreiviertel Jahren, Augenaffektion im April, Gesichtsfeld aufgenommen 22. Juli 77 (bewölkter Tag).

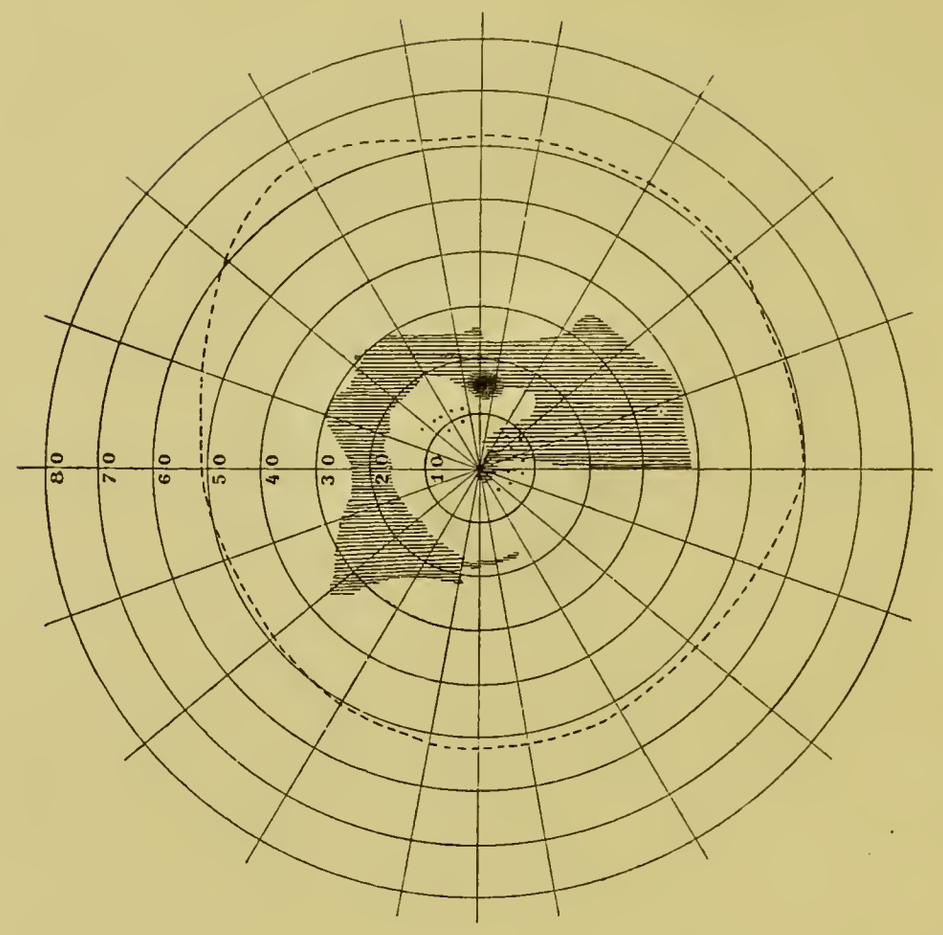

Fig.14.

Derselbe 21. August (bewölkt).

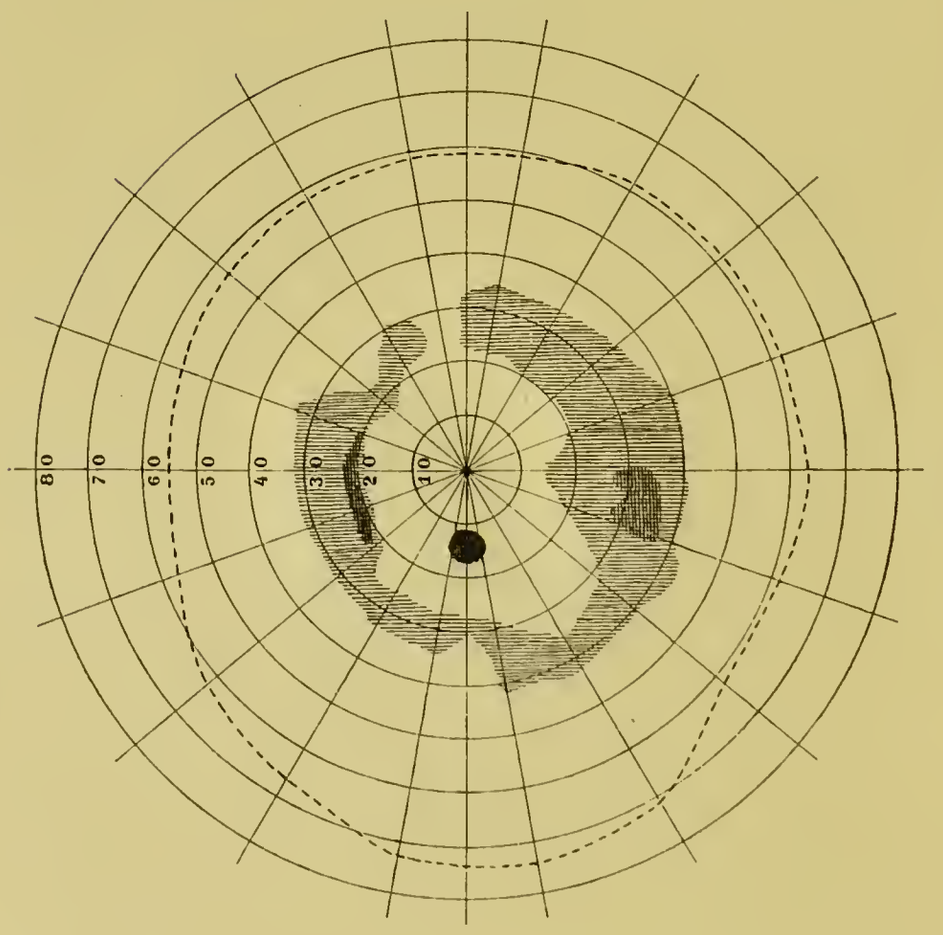

Fig. 13.

Derselbe Patient 17. August (Regen).

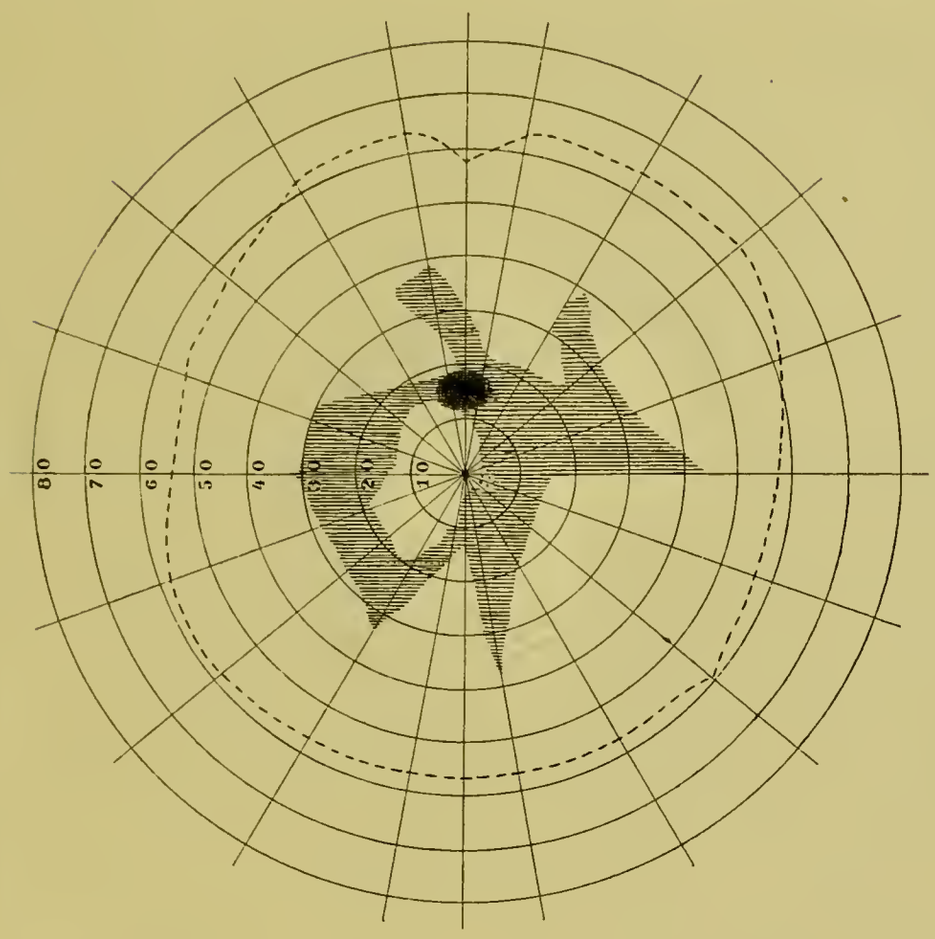

Fig. 16.
Derselbe 13. September.

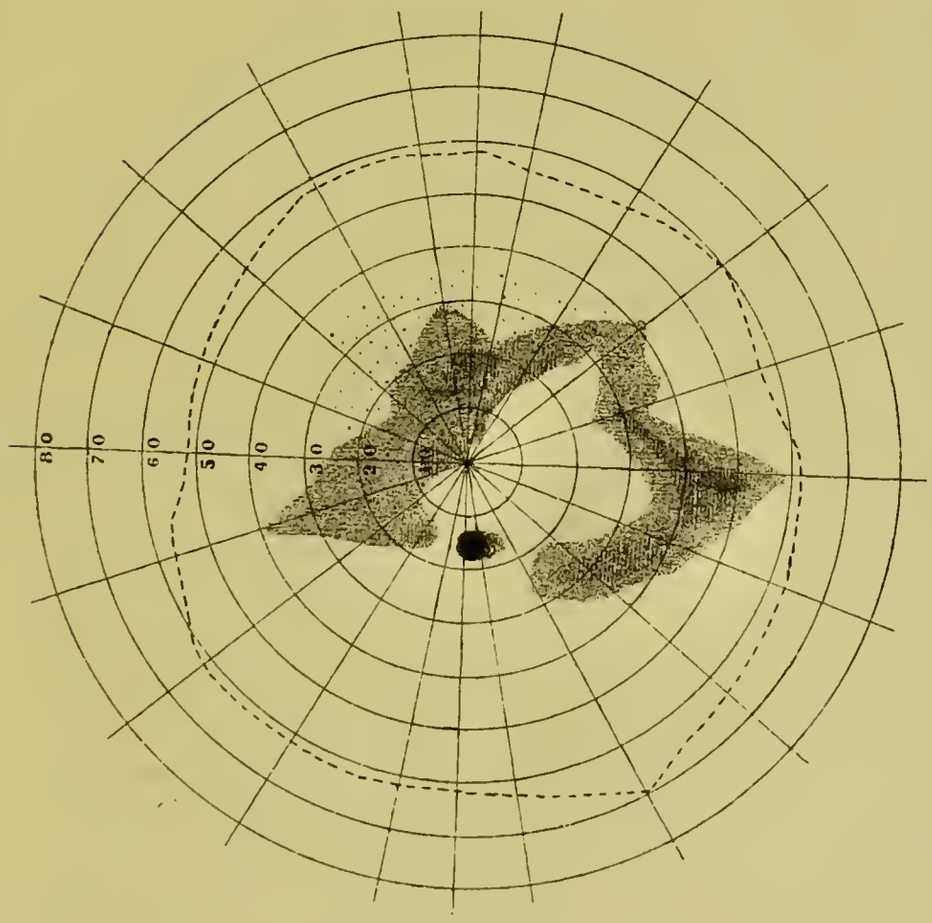

Fig. 15.
Derselbe 27. September (klar).

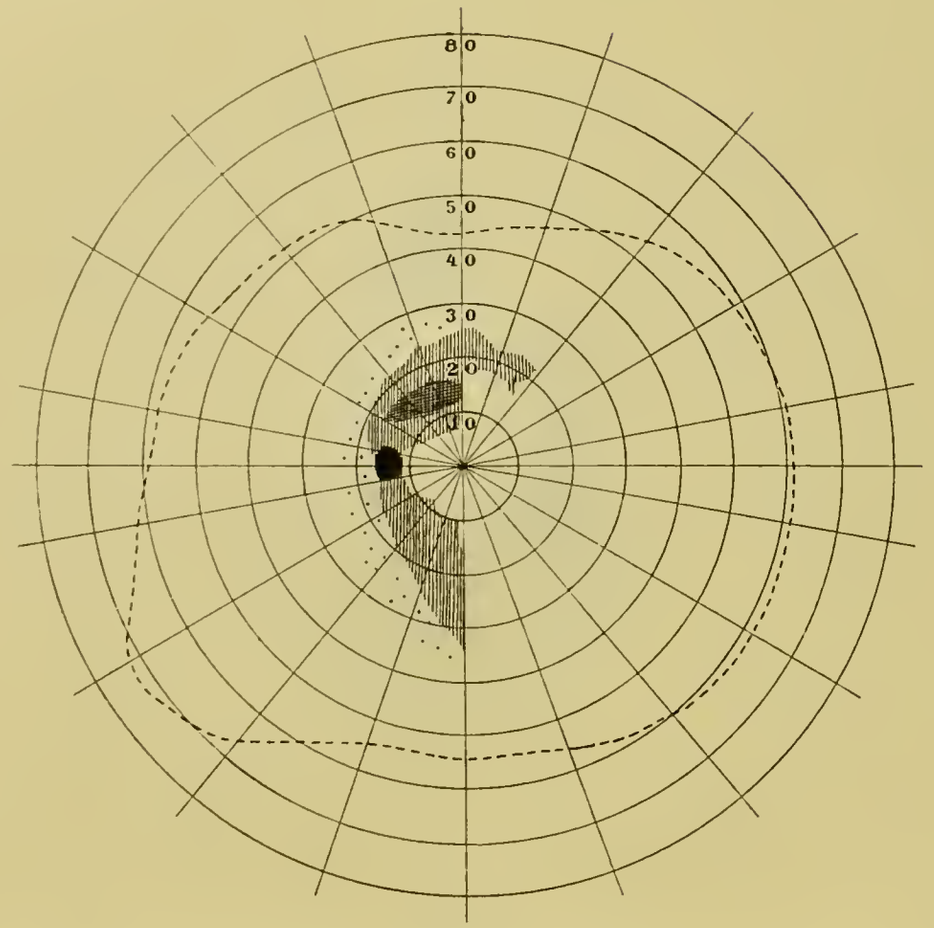

Fig. 17.

Inficirt vor sechs Monaten, Augenaffektion vor drei Wochen, Gesichtsfeld aufgenommen 17. September 81. Die Punkte bezeichnen Mikropsie.

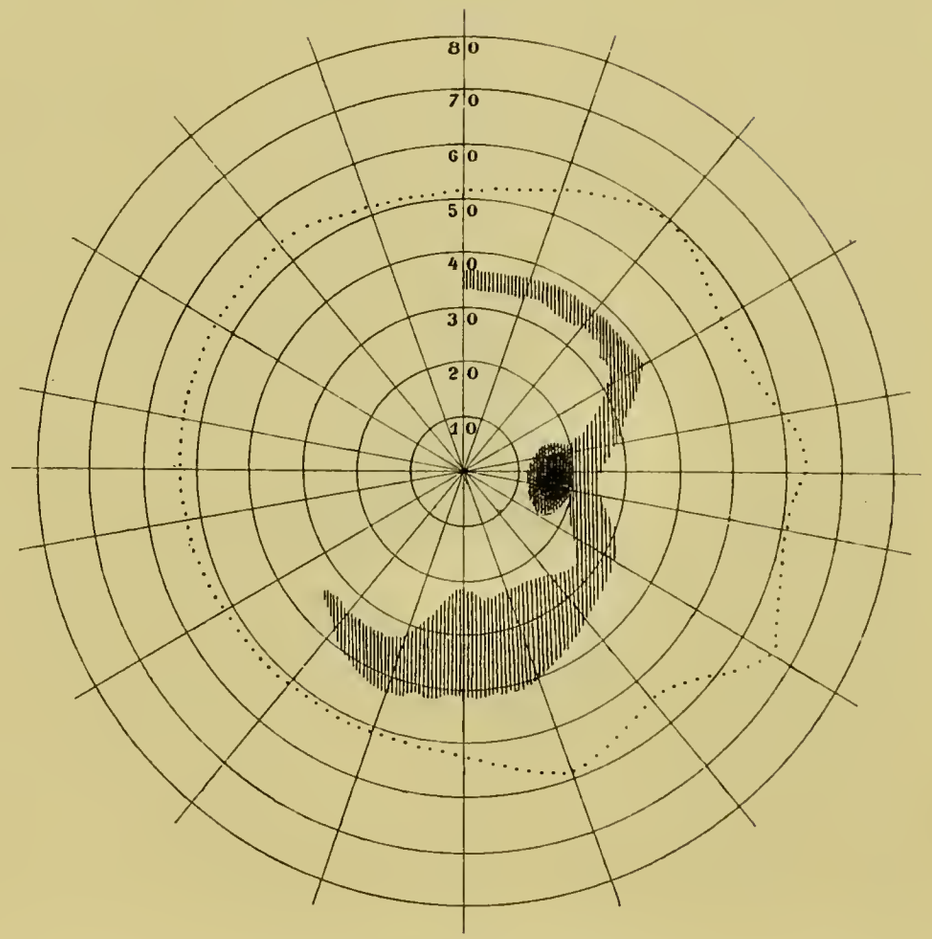

Fig. 18.

Inficirt vor einem Jahr, Augenkrankheit vor sechs Monaten, 4. August 77 mit weissem Objekt an einem klaren Tage.



Fig. 20.

Derselbe Patient acht Tage später (klarer Tag).



Fig. 19.

Syphilis vor einem Jahr, Augenaffektion vor fünf Monaten, Gesichtsfeld aufgenommen 27. Juli 78 (klarer Tag). Wo Punkte, Mikropsie; wo Kreuze, Megalopsie.

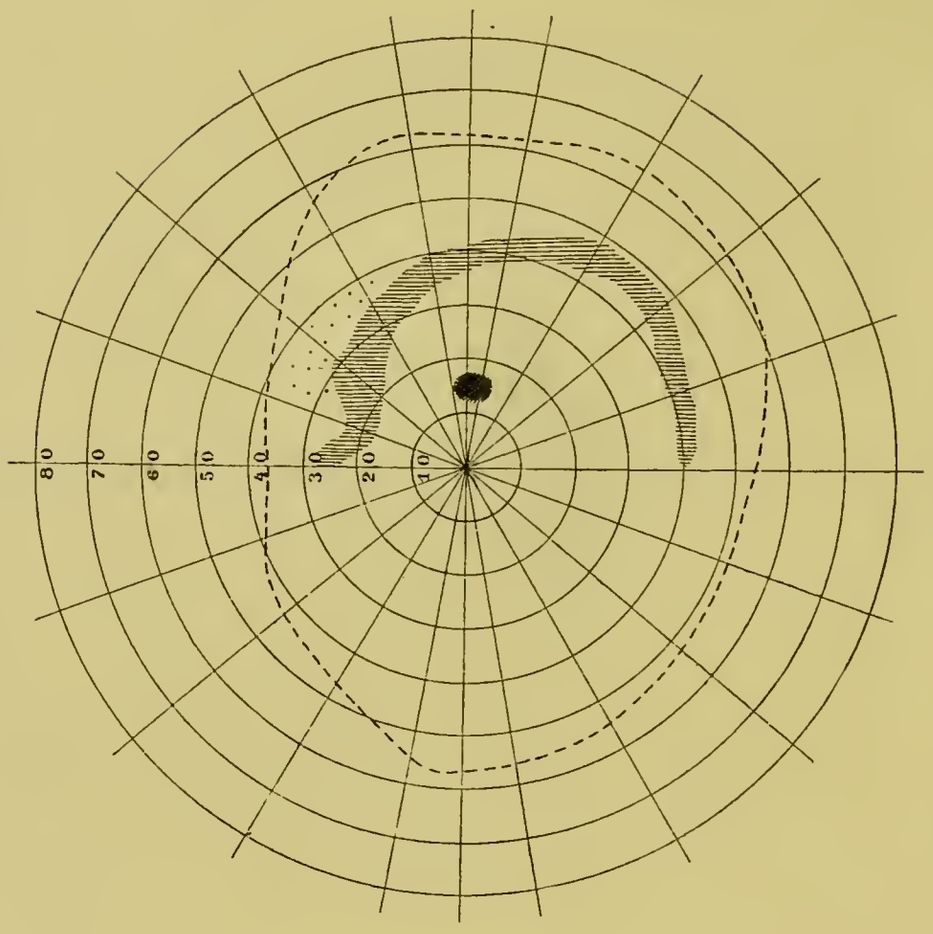

Fig. 22.

Derselbe Patient sechs Tage später (bewölkt).

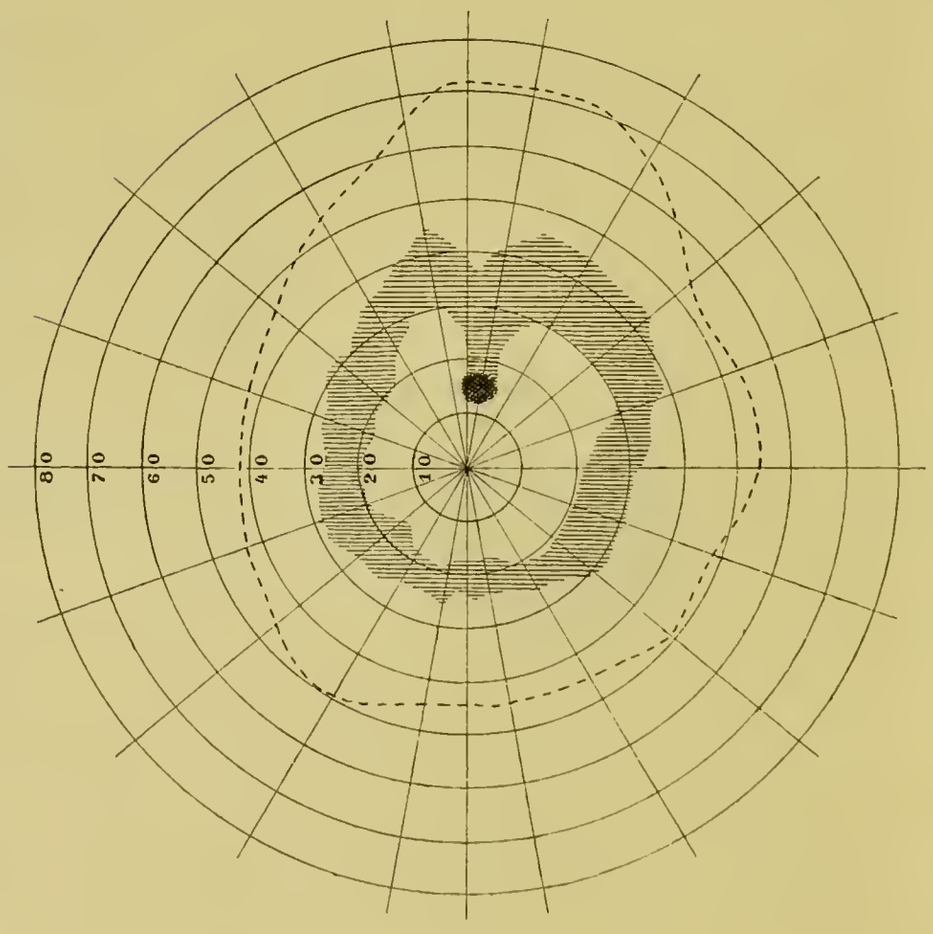

Fig. 21.

Inficirt einige Monate vorher, Augenaffektionen ein paar Tage vorher bemerkt, Gesichtsfeld aufgenommen 15. Oktober 81 (bewölkt).

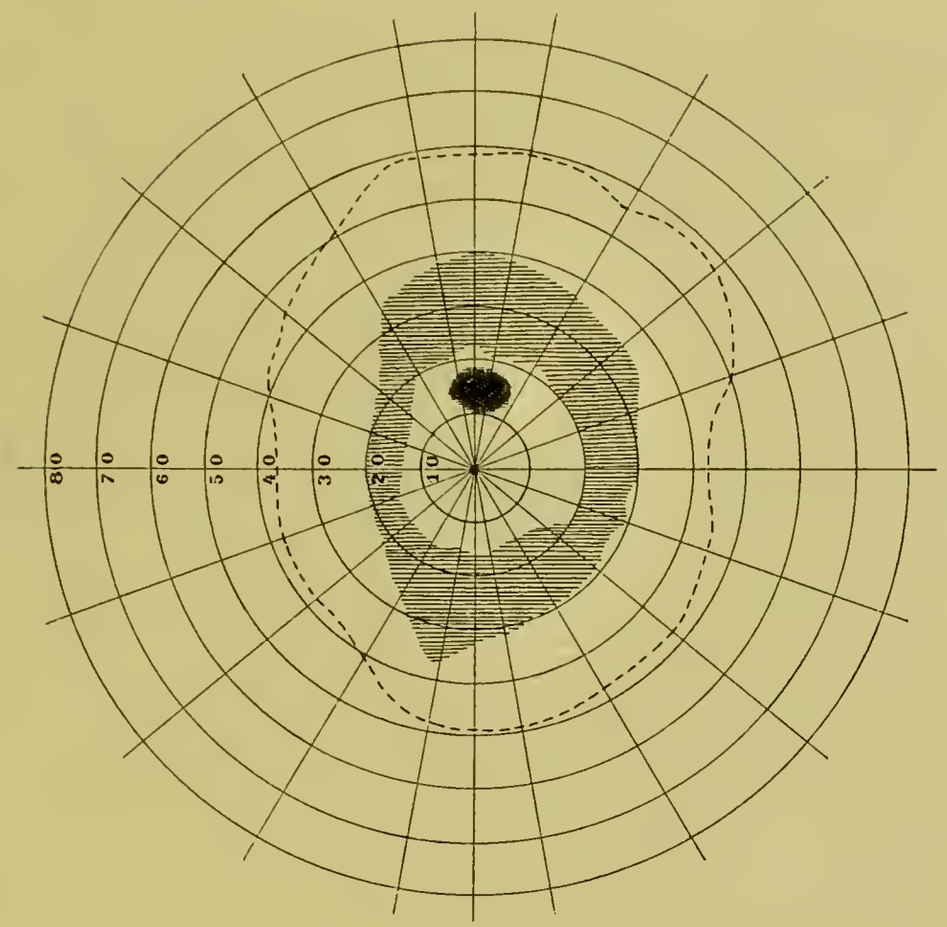

Fig. 24.

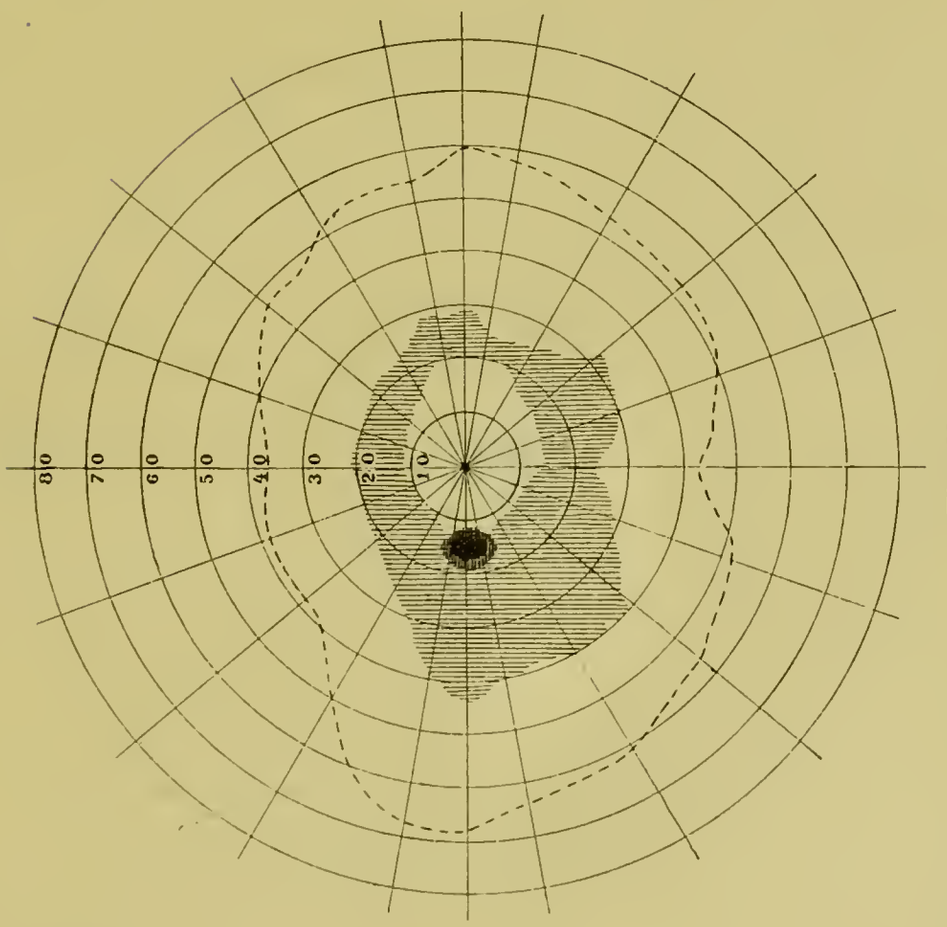

Fig. 23.

Inficirt vor einem Jahr, Augenaffektionen vor sechs Wochen, Gesichtsfeld aufgenommen 9. Januar (düsterer Tag).



Fig. 25.

Syphilis vor vier Jahren, Augenaffektion vor einem Jahre, Gesichtsfeld aufgenommen 14. Juli 85. Mercur gebraucht.

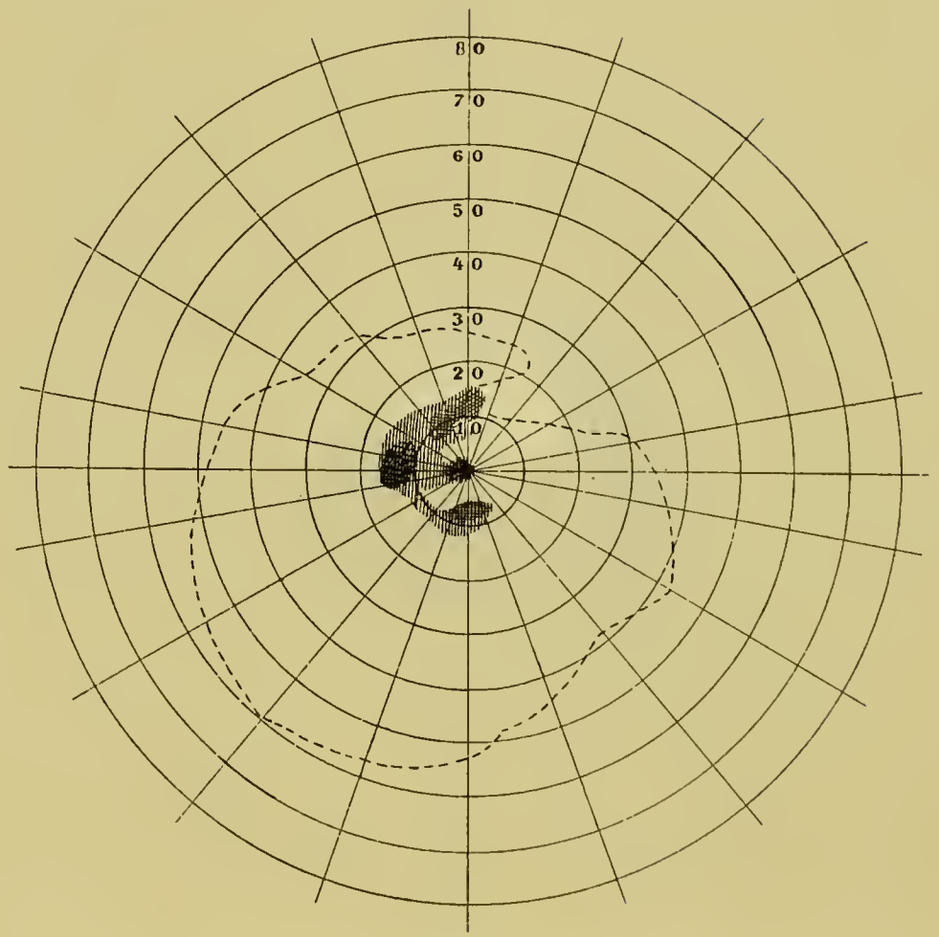

Fig. 26.

Inficirt vor zwei Jahren, Augenaffektion vor einem Jahre, Gesichtsfeld aufgenommen 12. December 84 (bewölkt).

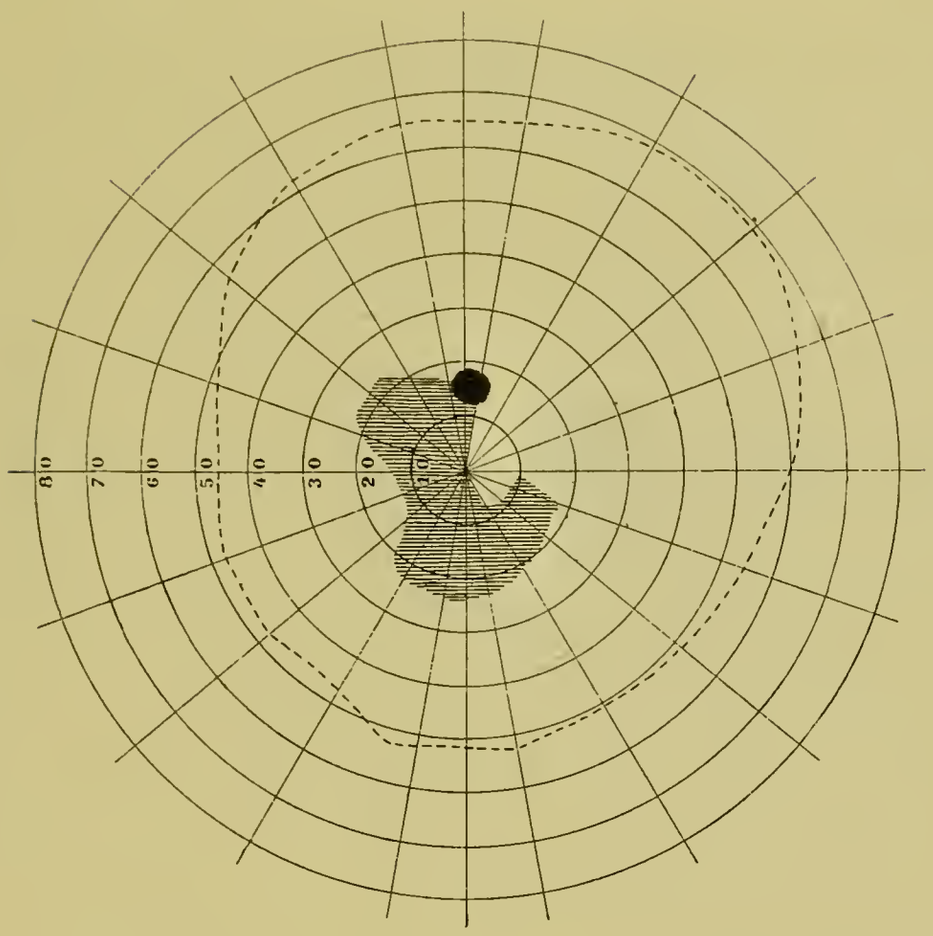

Fig. 28.

Syphilis vor $^3/_4$ Jahren, Augenaffektion vor drei bis vier Wochen, Gesichtsfeld aufgenommen 30. März 83.

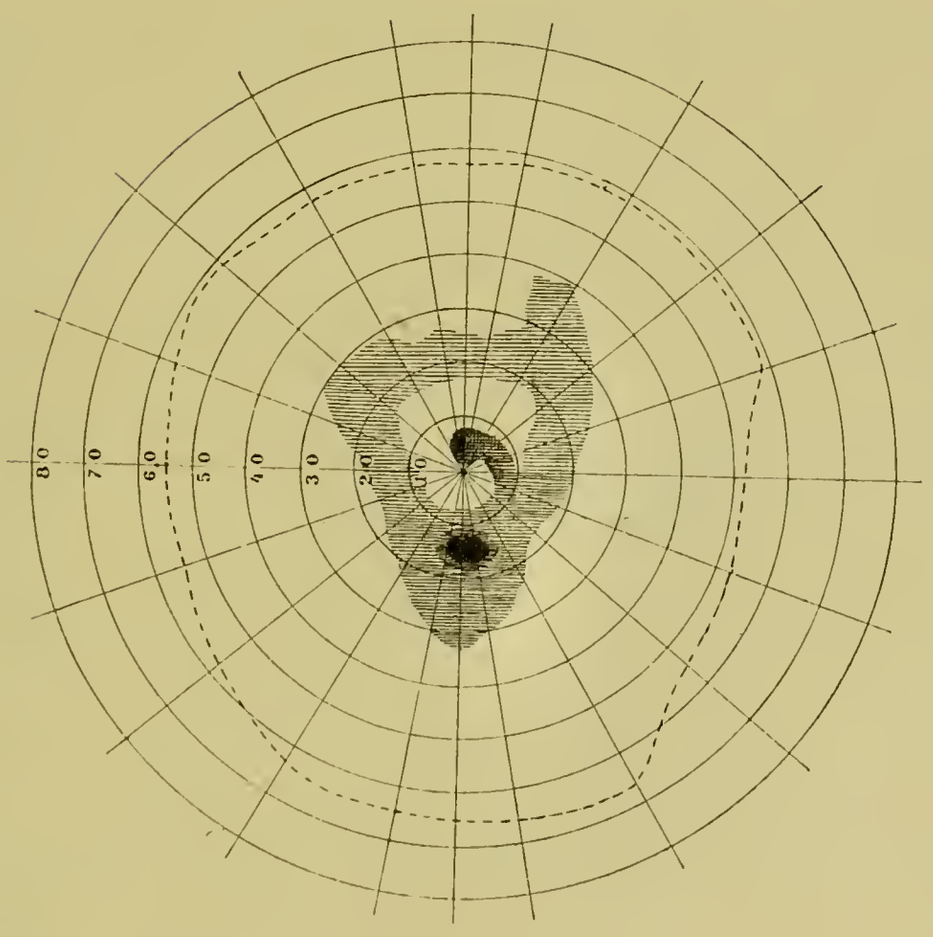

Fig. 27.

Inficirt vor einem Jahre, Augenaffektion vor vierzehn Tagen, Gesichtsfeld aufgenommen 5. Juli 84 (klarer Tag).

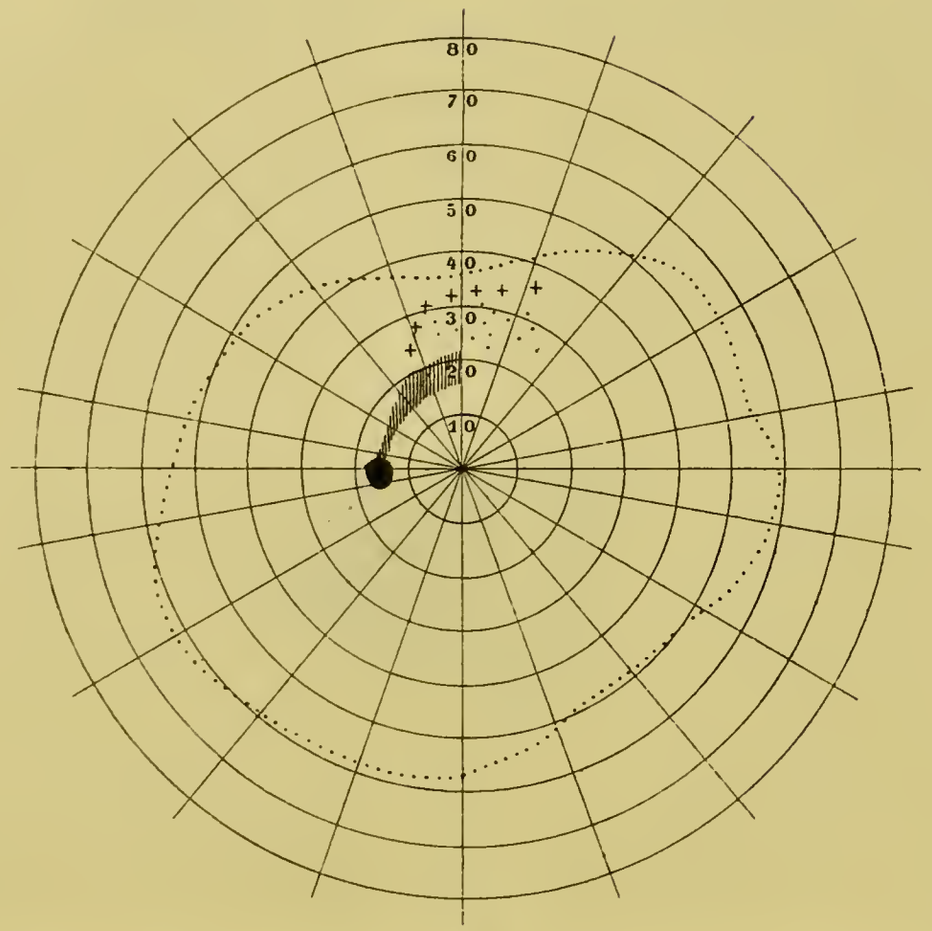

Fig. 29.

Syphilis vor $1^1/_2$ Jahr, Augenaffektion vor sechs Monaten, Gesichtsfeld aufgenommen mit weissem Objekt 28. Jan. 82 (bewölkt). Wo Punkte, Mikropsie; wo Kreuze, Megalopsie. Ist mit Mercur behandelt.

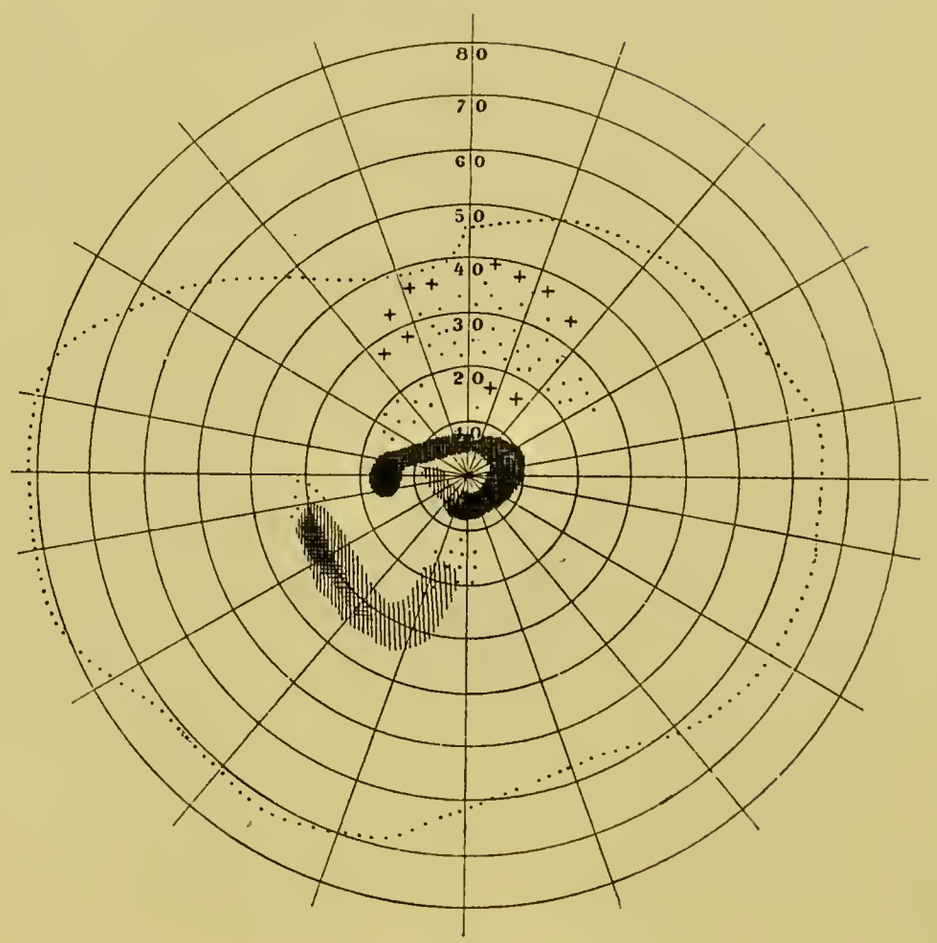

Fig. 30.

Derselbe Patient,
Gesichtsfeld aufgenommen 10. März 82 (bewölkt).

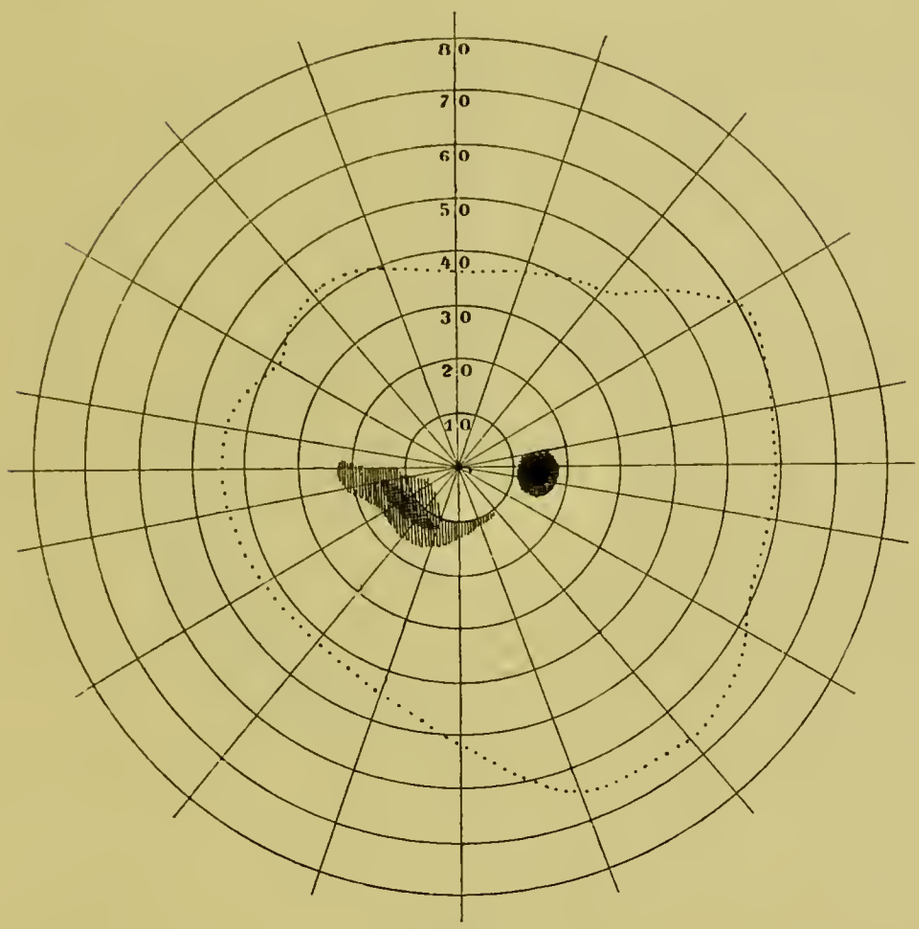

Fig. 31.

Syphilis vor drei Jahren, Augenaffektion vor $1^1/_2$ Jahr,
Gesichtsfeld aufgenommen mit weissem Objekt 14. Januar 80.

Aus obigen Karten des Gesichtsfeldes geht hervor, wie sehr das Aussehen der Skotome wechseln kann, was Form und Lage betrifft. Trotz der Verschiedenheit wird man aber aus folgenden Karten leicht ersehen, dass die Urtypen die Gestalten des Flügels, des Halbmondes und des Ringes sind. Jedoch findet man zuweilen in frischen Fällen vollständig atypische Formen der Skotome. In allen solchen Fällen habe ich gefunden, dass die Krankheit mit Irit begonnen und später einen schwereren Verlauf als gewöhnlich genommen hat, indem das Gesichtsfeld sehr eingeschränkt war und so verwischte Grenzen hatte, dass sich diese mit einem lichtstarken weissen Objekt nur annähernd bestimmen liessen. Ueberdies war die Gestalt des Gesichtsfeldes besonders in einem weiter vorgerückten Stadium unregelmässig (Fig. 34, 32, 33). Wir werden später darauf zurück kommen.

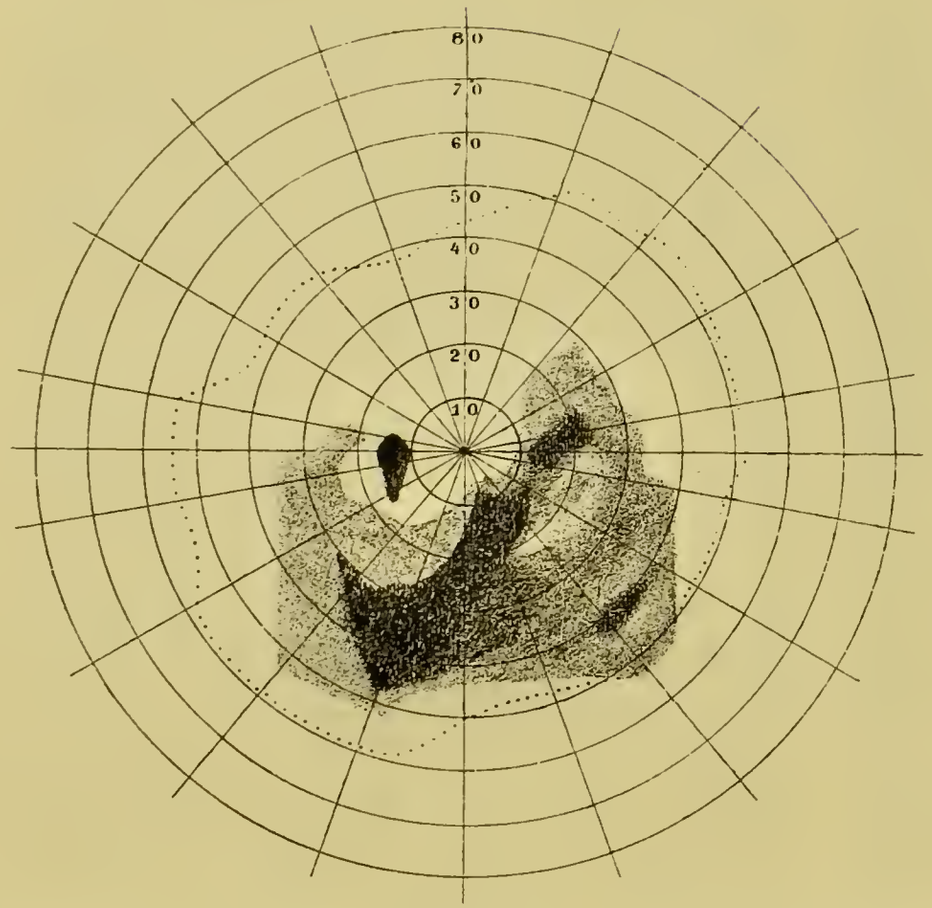

Fig. 32.

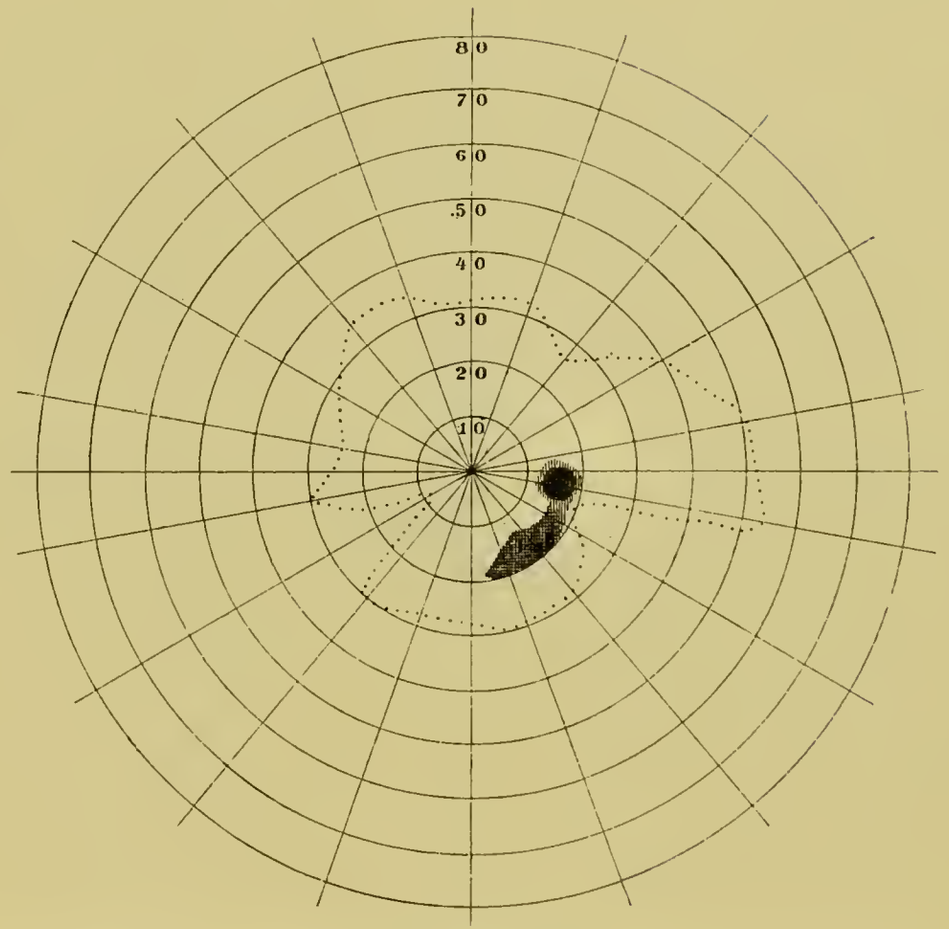

Fig. 33.

Syphilis vor $^3/_4$ Jahren, Irit vor 3—4 Monaten, Gesicht eine Zeit lang sehr geschwächt, Gesichtsfeld aufgenommen mit weissem Objekt 22. 26. Juli (klarer Tag). V. Finger in 4—5 Meter.

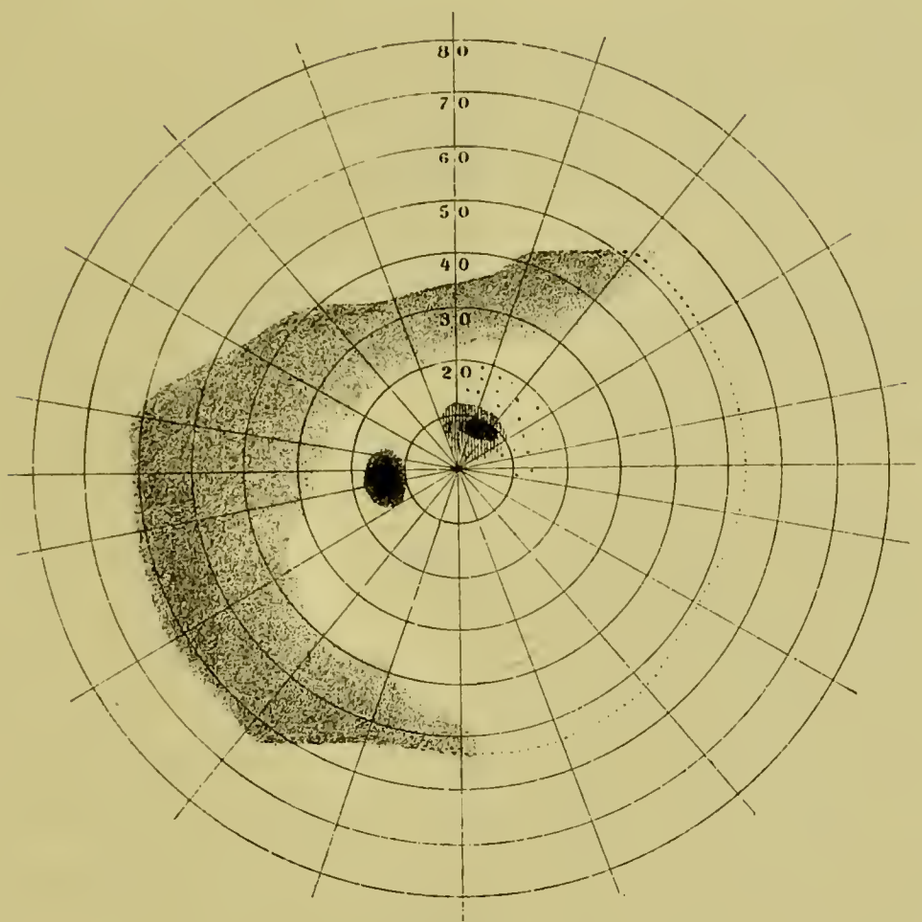

Fig. 34.

Syphilis vor $1^1/_2$ Jahr, Spuren vorausgegangener Irit,
Gesichtsfeld aufgenommen mit weissem Objekt 5. März 79 (klarer Tag).

Die Grenzen gegen die Peripherie können nur nach aussen sicher bestimmt werden.

Indem man die Grenzen der Skotome bestimmt, findet man, dass die Dichtigkeit derselben sehr variabel ist, und dass die Retina um sie her und an den Stellen, wo früher Skotome waren, nicht immer normal fungirt, selbst wenn die Perception für Lichtdifferenzen wieder wenigstens annähernd normal geworden sein kann.

Die Abschwächung von L innerhalb eines Skotoms kann so gering sein, dass seine Grenzen schwer zu finden sind, oder so gross, dass es eigentlich als ein Defekt anzusehen ist. Diejenigen Skotome, welche nahe beim Centrum liegen, sind in der Regel dichter als die mehr an der Peripherie befindlichen. Ueberdies ist die Verdunkelung innerhalb ein und desselben Skotomes oftmals ungleich (Fig. 11, 12, 13 u. a. m.). Wenn das Skotom anfängt zu verschwinden, bestehen die dichteren Partien manchmal

als inselförmige Skotome in dem Gebiete fort, welches früher das ursprüngliche Skotom einnahm.

Gleichzeitig mit den Skotomen beobachtet man immer eine grössere oder geringere Einschränkung der Grenzen des Gesichtsfeldes. Aber mit weissem Untersuchungsobjekt lässt sich diese Einschränkung nicht immer nachweisen. Die Einschränkung kann so bedeutend sein, dass nur ein kleiner Theil des Gesichtsfeldes fungirt (Fig. 26, 33). Da L auch im Centrum immer vermindert befunden wird, sowohl für räumliche Lichtdifferenzen in erleuchtetem Raume, als auch für Wahrnehmung des Lichtes in finsterem Raume, muss man den Schluss ziehen, dass L im ganzen Gesichtsfeld vermindert ist.

Ferner ergiebt sich aus der Untersuchung mit dem Perimeter, dass auch die Funktionsdauer leidet. Es kommt vor, dass schwache Skotome, welche anfänglich nicht nachweisbar waren, sich bei fortgesetzter Untersuchung unschwer begrenzen lassen.

Ebenso konstant wie L leidet C. Die peripherische Verminderung des Farbensinnes zeigt sich theils darin, dass Farben verbleichen, theils auch darin, dass die Auffassung derselben ebenso verändert wird, wie für das normale Auge bei schwacher Beleuchtung, so dass also Gelb als Roth erscheint und Grün als Blau. Was die letzteren Farbentöne betrifft, so kommt es jedoch nicht selten vor, dass man Blau als Grün sieht, dagegen ist es selten, dass Roth als Gelb erscheint. Wenn auch nicht konstant, zeigt sich zugleich Roth und Gelb dunkler als Grün und Blau. Grün wurde in einigen Fällen peripherisch als die dunkelste der vier Farben angegeben. In einem anderen Falle wurden weniger starke Nuancen von Grün und von Violett mit Grau verwechselt.

Veränderungen in der Auffassung der Farbentöne zeigen sich gewöhnlich am Besten im Umkreise der Skotome. Innerhalb dieser selbst verschwindet jeder Farbensinn, ausser wenn sie ganz schwach sind. Versuche mit gefärbten Objektiven sind desshalb das beste Hülfsmittel zum Nachweis schwacher Skotome. Giebt es eine bedeutende Einschränkung des ganzen Gesichtsfeldes für Grau, dann sind in der Regel auch die Farbenfelder eingeschränkt; wenn ich dies nicht immer gefunden habe, so liegt der Grund gewiss darin, dass ich zur Aufnahme der äusseren Grenzen des

Gesichtsfeldes keine Versuchsobjekte angewandt habe, die grösser waren als 1 □cm. Bei diesen fallen die Grenzen (siehe Fig. 2) so nahe an das Centrum, dass man, falls L nur im äussersten Theile des Gesichtsfeldes abgenommen hat, keine entsprechende Abnahme von C. findet.

Um die Grenzen des Skotoms, wie auch an den Stellen, wo es einmal gewesen ist, kann man oft Metamorphopsien nachweisen, d. h. Mikropsie und Megalopsie (siehe Fig. 14, 15, 17, 19, 20, 22, 29, 30 und 34). Die Erstere ist am Gewöhnlichsten und wird selbstverständlich am Leichtesten vom Patienten bemerkt, wenn das Skotom central liegt, wesshalb sie schon im Mittelalter als Symptom des luetischen Augenleidens bekannt gewesen ist (Ophthalmoscope and Lues, S. 12). Ich selbst habe sie weit häufiger in der Peripherie als im Centrum getroffen. Sie dehnt sich da oft über grosse Strecken aus, und wenn man die Untersuchung sorgfältig vornimmt, fällt sie dem Patienten auf. Versucht man mit einem weissen Objekt, so erscheint dies meistens innerhalb der Sphäre, wo es sich kleiner zeigt, als Gelb. Megalopsie ist auch nicht selten; wenn sie vorkommt, tritt sie immer gemeinschaftlich mit Mikropsie auf, indem sie mehr oder weniger vollständig das Gebiet der Letzteren umgrenzt. Die anscheinende Vergrösserung des Objektes war so auffallend, dass Patienten ungefragt mich darauf aufmerksam gemacht haben. Indem das Objekt vergrössert erscheint, wird es gleichzeitig undeutlicher. Ob die Vergrösserung auf einer örtlichen Verrückung beruht — Zusammendrängen der Stab- und Zapfenschicht — oder auf einer fehlerhaften Beurtheilung des Eindrucks, wie denn überhaupt Gegenstände mit undeutlichen Grenzen unter gewissen Umständen grösser erscheinen können, wage ich nicht zu entscheiden. Dass die Megalopsie nur in der Nähe der Gebiete vorkommt, wo Mikropsie stattfindet, spricht für die erstere Erklärung. Aber wenn die Mikropsie nur im Centrum vorkam, konnte ich unmittelbar an den Grenzen des Gebietes, wo die Gegenstände kleiner erschienen, niemals Megalopsie nachweisen. Da nun die Mikropsie hier, und gewiss mit Recht, erklärt wird als das Resultat einer Geschwulst der äusseren Retinalschicht (Stäbe und Zapfen), so sollte man erwarten, dass diese Elemente rings um das Gebiet

der Mikropsie zusammengedrängt sein müssten, woraus Megalopsie entstehen müsste, und letztere würde, eben weil sie so nahe am Centrum läge, leicht bemerkbar werden. Dass Megalopsie sich peripherisch über grössere Gebiete erstrecken kann, macht auch die Annahme, dass sie durch ein mechanisches Zusammenpressen der Theile bedingt sei, weniger plausibel.

So wie im Obigen geschildert, sind in grossen Zügen die Veränderungen, welche ich in frischen Fällen gefunden habe.

Die Skotome, die zwar in Gestalt und Ausdehnung sehr verschieden sein können, aber doch im grossen Ganzen einen gleichartigen Charakter besitzen, werden in Verbindung mit den übrigen Symptomen und dem Befunde durch den Augenspiegel hauptsächlich pathognomonisch für die Krankheit. Wie aus den obigen Karten des Gesichtsfeldes zu ersehen ist, treten sie gewöhnlich unter zwei Hauptgestalten auf, nämlich unter der Gestalt von Flügeln und von Ringen. Letztere Gestalt ist die bekannteste und wird von den Meisten erwähnt, die sich etwas eingehender mit dieser Krankheit beschäftigt haben (Förster, Leber, Mooren, Alexander, Imre, Perlia). Diese Ringform ist freilich in so fern charakteristischer für die Krankheit als die Flügelform, als sie sich ungleich seltener als diese bei anderen Krankheiten findet, aber die Gestalt von Flügeln und Halbmonden scheint mir doch ein sichereres Zeichen von Syphilis zu sein als die Ringform, wenn das Skotom nicht plötzlich entstanden ist. Ich habe die Diagnose oft bloss nach der Untersuchung des Gesichtsfeldes gestellt, und sie hat sich immer als richtig erwiesen, wenn ich Gelegenheit hatte genauere Nachforschungen anzustellen, selbst wo der Patient die Beschaffenheit seiner Krankheit ableugnete oder nicht kannte. Um ein Beispiel zu nennen, war in dem Falle, von welchem Fig. 26 genommen ist, der Patient eine jüngere Dame, die sich erst vor so kurzer Zeit verheirathet hatte, dass die Ansteckung vor dem Eintritt in die Ehe stattgefunden haben musste. Aber der Mann war nicht inficirt. Nach der Untersuchung des Gesichtsfeldes war ich nicht in Zweifel über die Diagnose. Später wurde sie mir durch Mittheilung des Hausarztes des Mannes bestätigt.

Aber die Untersuchung des Gesichtsfeldes giebt nicht nur

werthvolle Aufschlüsse über die Art des Augenleidens, sondern auch über seinen ursprünglichen Ausgangspunkt. Bisher haben die meisten Fachmänner, und nicht am wenigsten die, welche diese Krankheit zum besonderen Gegenstande ihrer Untersuchung gemacht haben, die Behauptung aufgestellt, dass sie als eine Choroidit anzusehen sei. Förster z. B. hat von einem klinischen Standpunkte aus in seiner bekannten Abhandlung diese Anschauung geltend gemacht, während Nettleship von seinen pathologisch-anatomischen Untersuchungen zu demselben Resultat gekommen ist. Jedenfalls sollte der ursprüngliche Sitz der Krankheit in der Choroïdea sein, und wenn die Retina in Mitleidenschaft gezogen wird, sollte dies ein sekundäres Moment sein. Schoen will sogar gerade aus dem Sitz und der Gestalt der Skotome einen Beweis für die Richtigkeit dieser Auffassung herleiten; die gewöhnliche Lage derselben um das Centrum und bei 30° Breite, also da, wo die meisten Choroïdalgefässe die Sklera durchdringen, sollte hierfür sprechen.

Was nun zunächst die Lage betrifft, so ist dieselbe, wie wir gesehen haben, sehr inkonstant. Man kann Ringe weit ausserhalb von 30° finden; ich habe sie jenseits 40° gesehen. Noch häufiger liegen sie diesseits 30°, wie in Fig. 25, 20, 23 und 24. Die Ringgestalt ist auch nicht gewöhnlicher als die Flügelgestalt, eher umgekehrt. Diese Letztere hielt ich eine Zeit lang für die Gewöhnlichste in allen frischen Fällen, und wahrscheinlich ist sie dies auch. Aus der Flügelform habe ich, wie früher bemerkt, öfters die Ringform sich entwickeln sehen (Fig. 11 und 13, 19 und 20). Ebenso deutet der Umstand, dass ringförmige Skotome, die bei der ersten Untersuchung mit dem blinden Fleck verbunden erscheinen, sich später von diesem losgelöst zeigen können, darauf hin, dass sie ursprünglich von diesem ausgegangen sind (Fig. 21 und 20). In die gleiche Richtung weist auch der Fall, wo man bei ein und demselben Individuum den Ring auf der einen Seite im Zusammenhange mit Mariotte's Fleck findet, während er auf der anderen Seite diesen nicht berührt (Fig. 23 und 24). Aber man kann natürlich nicht bestreiten, dass die Gestalt des Ringes die ursprüngliche gewesen ist, wenn man sie bei der ersten Untersuchung findet, nachdem eben erst die Augenaffektion bemerkt worden ist.

Während nun die Relation der Ringform zu den Choroïdalgefässen eine mehr als zweifelhafte ist, können auf der anderen Seite über die Relation der Flügelform zu den Retinalgefässen keine getheilten Meinungen herrschen. Betrachtet man die Lage der Skotome in Fig. 7, 8, 11 und 14, wie sie von der oberen und unteren Seite des Opticus ausgehen, wie sie sich von da in die Breite ausdehnen, wie sie bis zur Region um 20° und 30° ansteigen, und dann, wenn sie diese überschreiten, sich hinunter biegen, so wird es einleuchtend, dass sie den Verlauf der grossen Retinalgefässe wiedergeben. Die Lage der Gefässe, welche zur Umgegend der Macularregion gehen, wird durch die in Fig. 25 und 26 abgezeichneten Skotome veranschaulicht, während der Verlauf der Gefässe in der Zwischenzone in Fig. 27 abgebildet erscheint.

Dazu kommt, dass die ursprüngliche Gestalt der Skotome durchaus den Charakter derjenigen trägt, welche man bei solchen Leiden der Retinalgefässe findet, wo die Untersuchung mit dem Augenspiegel keinen Schatten von Zweifel übrig lässt, dass sie durch Störungen der Circulation in den entsprechenden Gefässen bewirkt sind.

Welche Retinalzweige bei der syphilitischen Retinochoroïdit den gefundenen Skotomen entsprechen, lässt sich, besonders wenn die macularen Zweige angegriffen sind, mit Sicherheit bestimmen, vorausgesetzt nämlich, dass man in einem frühen Stadium untersucht. Späterhin geht es nicht mehr. Es scheint, als ob der pathologische Process, wenn das vorliegende Gefässleiden infektiöser Natur ist, die Fähigkeit besässe, sich über das Gebiet der betreffenden Gefässe kontinuirlich zu verpflanzen. Nimmt man dieses an, so wird es nicht schwer, sich die Wanderung der Skotome zu erklären, und wie die Choroïdea fast immer angegriffen wird, während in vielen Fällen von Gefässleiden nicht infektiöser Natur dies nicht der Fall ist. Davon später mehr. Uebrigens ist es in abgelaufenen Fällen nicht ganz selten, dass das ophthalmoskopische Bild einen positiven Beweis für die Relation der Krankheit zu den Retinalgefässen giebt, indem diese umkränzt von kleinen Pigmentmacerationen erscheinen können (The Ophthalmoscope and Lues, Tafel 5 und 6).

Ich will keineswegs behaupten, dass bei den Leiden, von denen hier die Rede ist, immer die Retina der Sitz der Krankheit sei. Im Gegentheil, ich halte es für mehr als wahrscheinlich, dass in den Fällen, wo wir in einem frühen Stadium grosse und unregelmässige Skotome finden, die in keiner Relation zu den Retinalgefässen zu stehen scheinen (Fig. 32 und 34), die Choroïdea die zuerst angegriffene Membran ist. Aber dass in der Regel die Retina zuerst leidet, nehme ich als sicher an und stütze diese Annahme hauptsächlich auf die Gestalt und Lage der Skotome.

Wie die Skotome, so verschwinden in der Regel alle früher erwähnten Phänomene nach einiger Zeit gänzlich, wesshalb man bei abgelaufenen Fällen nicht selten das Gesichtsfeld normal findet. In weniger günstig verlaufenden Fällen haben die Veränderungen, welche sich nachweisen lassen, nichts Eigenthümliches. Man kann kleine inselförmige Defekte finden, welche begrenzten Destruktionen oder grossen sektorförmigen oder halbseitigen der Art entsprechen. Eine koncentrische Einschränkung des Gesichtsfeldes ist ebenfalls nicht selten. In allen Fällen, die ich zu verfolgen Gelegenheit hatte, haben die Grenzen sich unverändert gehalten.

Die progressiven Einschränkungen des Gesichtsfeldes bei verjährter Syphilis sollen später besprochen werden.

Bevor ich das Gesichtsfeld bei diesen Leiden verlasse, will ich erwähnen, dass ich in den Fällen von nicht komplicirter Irit und Cyclit, welche ich untersucht habe, eine nicht scharf begrenzte peripherische Einschränkung, hauptsächlich in vertikaler Richtung, gefunden habe.

Disseminirte Choroiditen unbekannten Ursprungs.

Unter den Ophthalmologen ist es allgemein bekannt, dass bei den Leiden, die unter dem Namen Choroiditis disseminata und areolaris beschrieben werden, die funktionellen Störungen nicht immer dem objektiven Fund entsprechen. Man kann ophthalmoskopisch sehr bedeutende Alterationen finden, ohne dass diese von entsprechenden subjektiven begleitet zu sein brauchen, und umgekehrt. Dies gilt auch für die Untersuchung mit dem Perimeter, vorausgesetzt, dass man die Grenzen auf gewöhnliche Weise

untersucht, d. h. mit einem weissen Objekt von 0,5—1 □cm Grösse. Man kann da erstaunt sein, das Gesichtsfeld von einem normalen oder fast normalen Umfang zu finden, obwohl die Augenhaut peripherisch mit hellen Flecken und Pigmentanhäufungen dicht übersäet sein kann. Ein anderes Resultat bekommt man, wenn man ein minder helles (graues) Objekt oder kleine weisse oder farbige Objekte anwendet. In den Fällen, die ich mit dem gewöhnlich gebrauchten 1 □ cm grossen grauen Objekt untersucht habe, habe ich immer das Gesichtsfeld koncentrisch eingeschränkt gefunden, aber kleinere Defekte, entsprechend den Flecken von $^1/_2$ bis $^1/_4$ Grösse der Opticusscheibe, habe ich damit nicht nachweisen können, selbst wenn ich dessen gewiss war, dass der Patient stetig fixirt hatte.

Dagegen konnte ich mit weissen Objekten von 1—2 □mm, und noch leichter mit farbigen Objekten von gleicher Grösse sowohl Defekte als auch Halbdefekte nachweisen. Begrenzen lassen sich solche Defekte nur, wenn sie ganz nahe am Fixationspunkte liegen (Fig. 35).

Soweit ich aus meinen Untersuchungen schliessen kann, muss ich glauben, dass in den Gebieten des Gesichtsfeldes, welche den ophthalmoskopisch sichtbaren Flecken entsprechen, nicht alle Funktionen aufgehört zu haben brauchen.

Die Störung in der peripherischen Farbenauffassung ist bei diesen Leiden wie bei den syphilitischen, indem schwächere Nuancen von Roth-Gelb und Grün-Blau verwechselt werden. Innerhalb des Gebietes der kleinen Defekte werden die farbigen Objekte entweder als farblos oder stark verblichen angegeben.

Hinsichtlich der Funktionsstörungen bei diesen Krankheiten muss man bedenken, dass man nur ausnahmsweise Gelegenheit hat, die Untersuchung im Anfangsstadium zu machen. Das Anfangsstadium muss sicherlich in vielen Fällen im frühesten Kindesalter des betreffenden Patienten gesucht werden, ja bei mehreren in dem intrauterinen Leben, und es ist wahrscheinlich, dass erbliche Syphilis nicht selten zu Grunde liegt, wenn mehrere Kinder in derselben Familie angegriffen werden. Dass ich in diesen Fällen nicht Skotome mit dem Charakter gefunden habe, wie bei der specifischen Retinochoroidit, kann vielleicht daher

kommen. dass ich nicht Gelegenheit gehabt habe, die Untersuchung früh genug zu machen.

Ich will hervorheben, dass ich auch in den Fällen von disseminirter Choroidit, wo nicht der geringste Grund vorlag, Syphilis als Ursache anzunehmen, ein paar Mal Skotome ge-

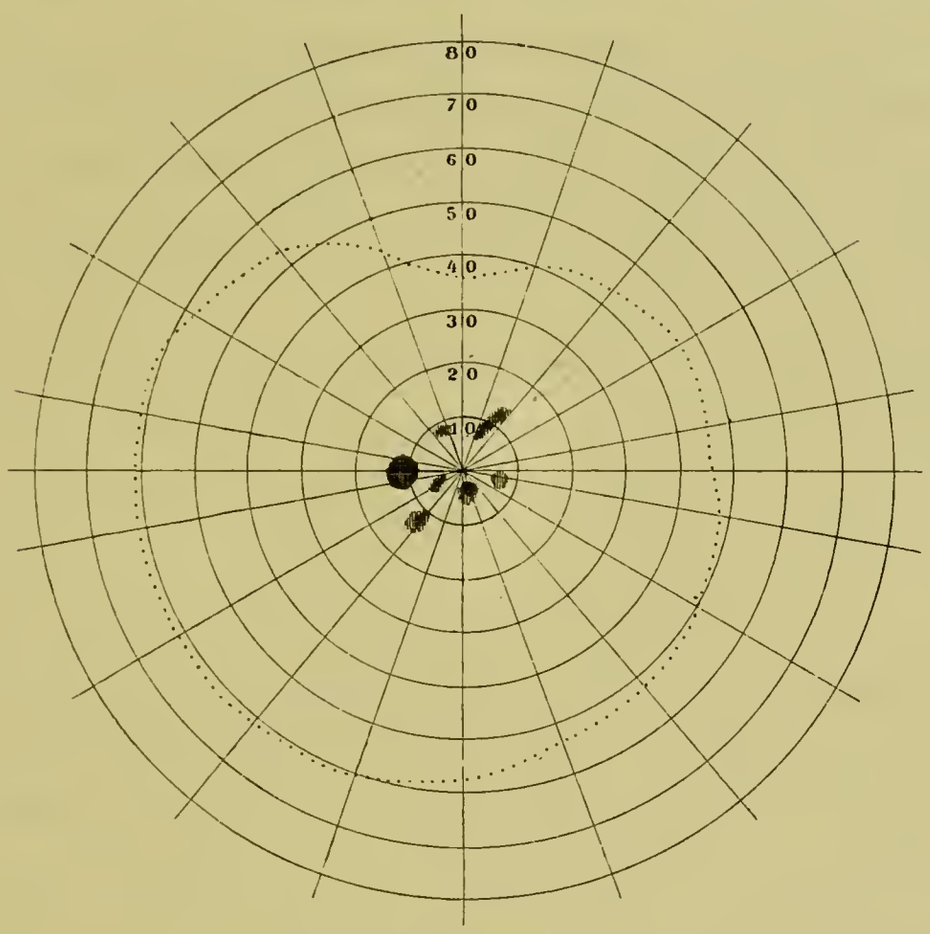

Fig. 35.

Hell pigmentirtes Individuum, Gesichtsfeld aufgenommen 4. April 94 (klarer Tag) mit weissem 1 □mm Objekt, Fixation excentrisch.

funden habe, die darauf gedeutet haben, dass ursprünglich ein Leiden der Gefässe der Retina der Krankheit zu Grunde gelegen habe.

Retinitis pigmentosa.

Die Schilderung, welche von Gräfe (l. c. p. 260) von dieser damals noch unbenannten Krankheit giebt, die er zuerst als ein Choroidalleiden angesehen hat, passt in grossen Zügen auch jetzt noch. Die Jahre lang bestehende Nachtblindheit und die langsam fortschreitende koncentrische Einschränkung des Gesichtsfeldes bei

verhältnissmässig hohem V reicht in den meisten Fällen hin, um die Diagnose zu stellen. Bei den Funktionsstörungen legte von Gräfe besonderes Gewicht auf die Sehschärfe, „da die koncentrische Verengung des Gesichtsfeldes sich auch bei Anästhesia retinae aus centralen Ursachen vorfindet.“ Da nun, meint von Gräfe, bei der Krankheit, von der hier die Rede ist, V in sehr alten Fällen abgeschwächt wird, verliert die Untersuchung des Gesichtsfeldes in diesem Falle ihre pathognomonische Sicherheit. Wie wir später sehen werden, giebt es auch Formen von Glaukom, wo die Funktionsstörungen in einem fortgeschrittenen Stadium denen bei Nachtblindheit mit typischer oder untypischer Retinaldegeneration ganz ähnlich sind.

Der Grad der koncentrischen Einschränkung des Gesichtsfeldes zeigt sich bei genauerer Untersuchung höchst verschieden, je nachdem man mit mehr oder weniger hellen Objekten oder bei verschiedener Intensität der Beleuchtung untersucht. Kaum in einer anderen Krankheit finden wir daher einen so grossen Unterschied im Umfang des Gesichtsfeldes, je nachdem wir mit einem weissen Objekt oder mit einem grauen untersuchen, welches letztere für das normale Auge bei voller Tagesbeleuchtung keine engeren Grenzen als das weisse giebt. Desgleichen, wenn man mit Objekten von gleicher Helligkeit, aber verschiedener Grösse untersucht (Fig. 36, 37, 38 und 40, 41 und 42, 43). Einen noch grösseren Unterschied bekommt man, wenn man bei einer Beleuchtung untersucht, die so weit gedämpft ist, als die Grenzen für den Untersucher sich noch innerhalb des Normalen halten (Schweigger); bei dieser Art zu untersuchen, kann die durch die Krankheit vielleicht abgeschwächte Adaptation Einfluss ausüben. Wenn man gewöhnlich sagt, dass bei dieser Krankheit das Gesichtsfeld um den Fixationspunkt koncentrisch eingeengt ist, muss man dies nicht allzu buchstäblich auffassen. Ich habe jedenfalls nur selten den übrigen Theil des Gesichtsfeldes annähernd kreisrund gefunden. Oft kann er ziemlich unregelmässig sein.

Nicht selten findet man auch Partien innerhalb des fungirenden Theiles, wo L ganz oder theilweise erloschen ist. Schon von Gräfe machte auf das Vorkommen ringförmiger Defekte aufmerksam und hebt hervor, dass diese sich nicht als ein Resultat

des Gefässleidens erklären liessen. Auch Winter und Nagel haben ringförmige Defekte beobachtet. Ich selbst habe sie nie gefunden, dagegen fand ich in drei Fällen die Zwischenzone defekt, wodurch eine centrale fungirende Partie von der peripherischen getrennt wurde. Ausserdem war in zwei Fällen auf beiden Augen der grösste Theil des oberen oder des oberen inneren Gesichtsfeldes weg. Nach unten und nach aussen gingen die Grenzen des Gesichtsfeldes über 60° hinaus, so dass es, wenn auch mit geschwächter Funktionstüchtigkeit, sich weit in die Partie hinein erstreckte, wo ophthalmoskopisch Pigmentverzweigungen sichtbar waren (Fig. 40 und 41, 44 und 45). In dem dritten Falle war auf dem linken Auge nur die centrale Partie funktionstüchtig, aber in dieselbe hinein erstreckte sich ein spiralförmiges scharf begrenztes Skotom (Fig. 47), während es auf dem rechten oberen Theil des Gesichtsfeldes, ausserhalb 20° fehlte, und die Zwischenzone nach unten und innen defekt war (Fig. 46). Wie bekannt, hat Müller die Ringdefekte erklären wollen, indem er annahm, dass an der entsprechenden Stelle die in äusseren Schichten liegenden lichtpercipirenden Elemente destruirt sein sollten, während die leitenden Elemente fortbestehen. Wenn wir bedenken, in welchem intimen Verhältniss die äussere Schicht zur Pigmentschicht steht, sollte man, falls diese Erklärung richtig wäre, erwarten, ophthalmoskopisch nachweisbare Veränderungen zu finden, die dem Ringskotom entsprechen. Solche Veränderungen waren aber in den oben mitgetheilten Fällen innerhalb der Partien, welche den beschriebenen Defekten entsprachen, nicht sichtbar. Die Symmetrie der Defekte muss hier, wie mir scheint, auf trophische Störungen innerhalb des Centralnervensystems hinweisen.

In den meisten Fällen der Retinitis habe ich den blinden Fleck vergrössert und mit verwischten Grenzen gefunden.

Ob das Adaptationsvermögen abgeschwächt ist, wage ich nicht mit Bestimmtheit zu sagen. Langer Aufenthalt in dunklem Raume erhöht L im Verhältniss zu der anfänglichen Verminderung bei solchen Patienten nicht mehr als bei solchen, die eine normale Sehschärfe haben. Es scheint bei dieser Untersuchungsweise ein ziemlich konstantes Verhältniss zwischen L und der gesammten Ausdehnung des Gesichtsfeldes zu bestehen. In Fig. 37, wo V in

erleuchtetem Raume $^4/_{18}$ und L $^3/_{28}$ (bestimmt mit meinen Tafeln und Pflüger's Scheiben) betrug, war L in dunklem Raume unter $^1/_{600}$, während bei Fig. 44 und 45, wo V in erleuchtetem Raume $^1/_{20}$ und $^1/_{10}$ war, und L mit den Tafeln nicht gemessen werden konnte, dieses in dunklem Raume $^1/_{25}$ betrug. (Ich habe hier V nicht nach der quadratischen Grösse, sondern auf die gewöhnliche Weise berechnet.) Die Lage des übrigen Theiles des Gesichtsfeldes macht sich jedoch auch hier geltend. In letztgenanntem Falle wurde z. B. L nicht wenig verringert, wenn die weisse Hälfte der zur Untersuchung gebrauchten Scheibe von einem Meter Durchmesser nach oben gewendet wurde. Die so ausserordentliche Verringerung von L in dunklem Raume lässt sich, wie mir scheint, ungezwungen daraus erklären, dass sie schon bei voller Tagesbeleuchtung sehr gering ist.

Bei einem Patienten (Fig. 44 und 45), fand ich eine Erscheinung, die wohl durch die Annahme einer sehr geschwächten Ausdauer der Funktion in der Peripherie zu erklären ist. Nachdem der Patient einen Eindruck von dem angewandten Versuchsobjekt empfangen hatte, indem es sich von der Peripherie nach dem Centrum bewegte, liess ich es stille stehen und da verschwand es gleich wieder; desgleichen, wenn er kleine Bewegungen des Auges in einer oder der anderen Richtung vornahm.

Mehr als die Gestalt der Einschränkung des Gesichtsfeldes dürfte die grosse Langsamkeit, mit welcher sich die Einschränkung vollzieht, charakteristisch für die Krankheit sein (siehe Fig. 38 und 39). Aber ich habe bei glaukomatösen Processen, wo Iridektomie oder Sklerotomie ausgeführt worden war, etwas Aehnliches gefunden.

Man hat angenommen, dass bei dieser Krankheit der Farbensinn nicht leidet. Doch sagt Leber schon im Jahre 1877, dass er mit gefärbten Papiermustern viele Abweichungen gefunden habe, die er nicht mit Hülfe genauerer Methoden untersucht hat, wesshalb er nichts darüber mittheilt. In allen typischen Fällen habe ich den Farbensinn ebenso geschwächt gefunden wie bei dem normalen Auge bei sehr gedämpfter Beleuchtung. Hochroth und Gelb hielten die Patienten immer für dunkler als Blau, Grün und Grau von gleicher Lichtintensität. Zugleich wurden

beständig mehr oder weniger intense Nuancen von Gelb mit Roth und solche von Grün mit Blau verwechselt. In keiner Krankheit habe ich diese Alteration von C mehr ausgeprägt gefunden als bei der Retinitis pigmentosa. Für untypische Fälle, wo Einschränkung des Gesichtsfeldes mit Hemeralopie wie bei typischen war, gilt dies nicht immer. In Fig. 36, wo die Augenkrankheit nach Aussage des Patienten auf ein Gichtfieber folgte, war z. B. C $^1/_2$ für alle Farben, und schwächere Nuancen schienen gleichmässig grau.

Als eine mit Retinitis pigmentosa nah verwandte Affektion ist ein Leiden anzusehen, was in der jüngsten Zeit viel von sich reden gemacht hat, nämlich Hemeralopie verbunden mit Xerosis conjunctivae, aber ohne ophthalmoskopisch sichtbare Veränderungen in fundus oculi. Die Krankheit scheint ausschliesslich von mangelhafter Nahrung herzukommen. Krakow und Kubli haben sie am Ende des grossen Fasten konstatirt, Vancelli, Kollock, Ahthoff und Vennemann nach unzweckmässiger Diät. In dem Falle, den ich selbst Gelegenheit hatte, zu untersuchen, verhielt sich das Gesichtsfeld an Form, Begrenzung und Farbensinn ganz wie bei einer typischen Retinitis pigmentosa. Es war ausgesprochen Hemeralopie und Xerosis conjunctivae. Die Mutter des Patienten war zugleich erkrankt.

Endlich seien ein paar Fälle erwähnt, die in mehreren Beziehungen Symptome aufzuweisen hatten, welche denen bei Retinitis pigmentosa gleichen. In dem einen Falle bei einem 50jährigen Manne, fand ich ophthalmoskopisch gegen die Peripherie zahlreiche, kleine Knochenkörperchen ähnliche Flecken mit Verzweigungen, ganz gleich denen bei Retinitis pigmentosa typ., aber von einer ziemlich mattgrauen Farbe und ein viel feineres Netzwerk bildend. L und V $^4/_8$, C $^2/_3$, schwächere Nuancen von Gelb wurden mit Roth verwechselt und von Grün mit Blau. Der Patient war viele Jahre hindurch ein leidenschaftlicher Raucher gewesen. Keine erblichen Momente. In einem anderen Falle, bei einem einige und 20 Jahr alten Manne fand ich ophthalmoskopisch in einer Zone ringsum regio maculae zahlreiche sehr kleine helle Flecken. Der Betreffende war hemeralopisch gewesen, so lange er sich besinnen konnte. Einen ähnlichen Fall erwähnt Gayet.

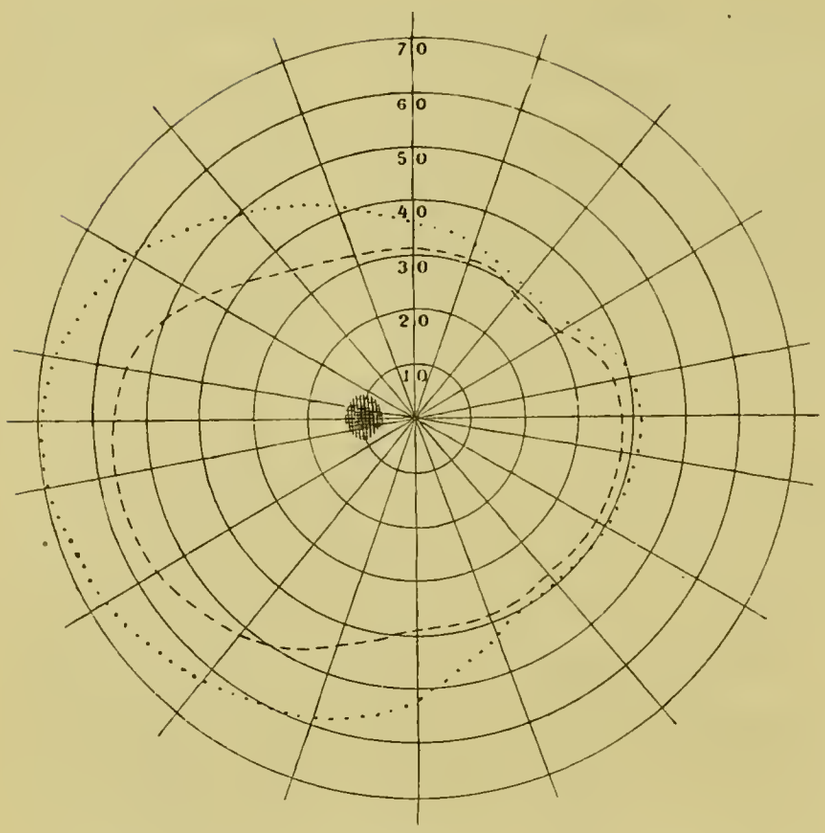

Fig. 36.

Gichtfieber vor einem halben Jahr, darnach geschwächtes Gesicht und Hemeralopie, V $^{5}/_{9}$, L $^{2}/_{10}$, Fixation excentrisch, Gesichtsfeld aufgenommen 16. Oktober 82 (bewölkt). Punkte geben die Grenze für Weiss an, Striche die für Grau.

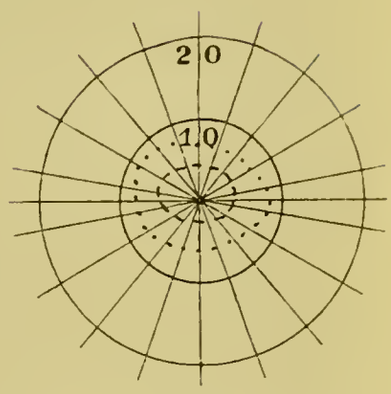

Fig. 37.

Gesichtsfeld des rechten Auges, aufgenommen mit weissem Fleck 26. Mai 87 (klar), V $^{4}/_{18}$, L $^{3}/_{28}$, C $^{1}/_{18}$, L in dunklem Raume nach 15 Minuten. Adaptationszeit $^{1}/_{600}$, Eltern mit einander verwandt.

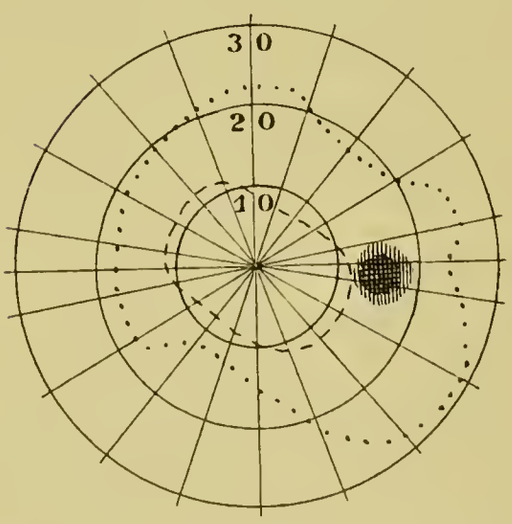

Fig. 38.

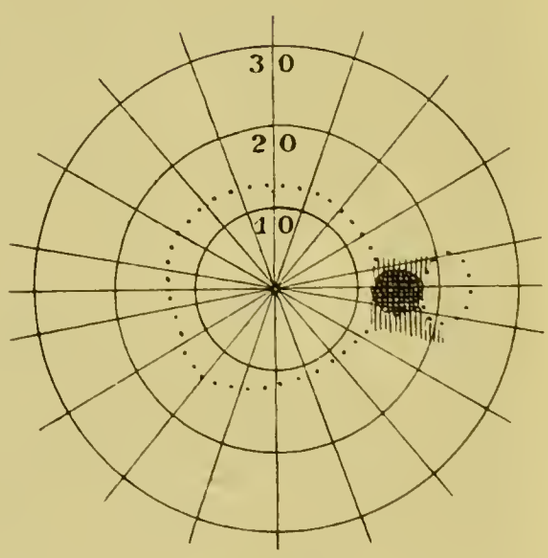

Fig. 39.

Drei Kinder von sechs hemeralopisch, Eltern mit einander verwandt, Gesichtsfeld aufgenommen 14. März 84 (sehr dunkler Tag), V $^{4}/_{8}$. Fig. 39 giebt das Gesichtsfeld 20. Januar 94 (klarer Tag) an; V $^{4}/_{12}$.

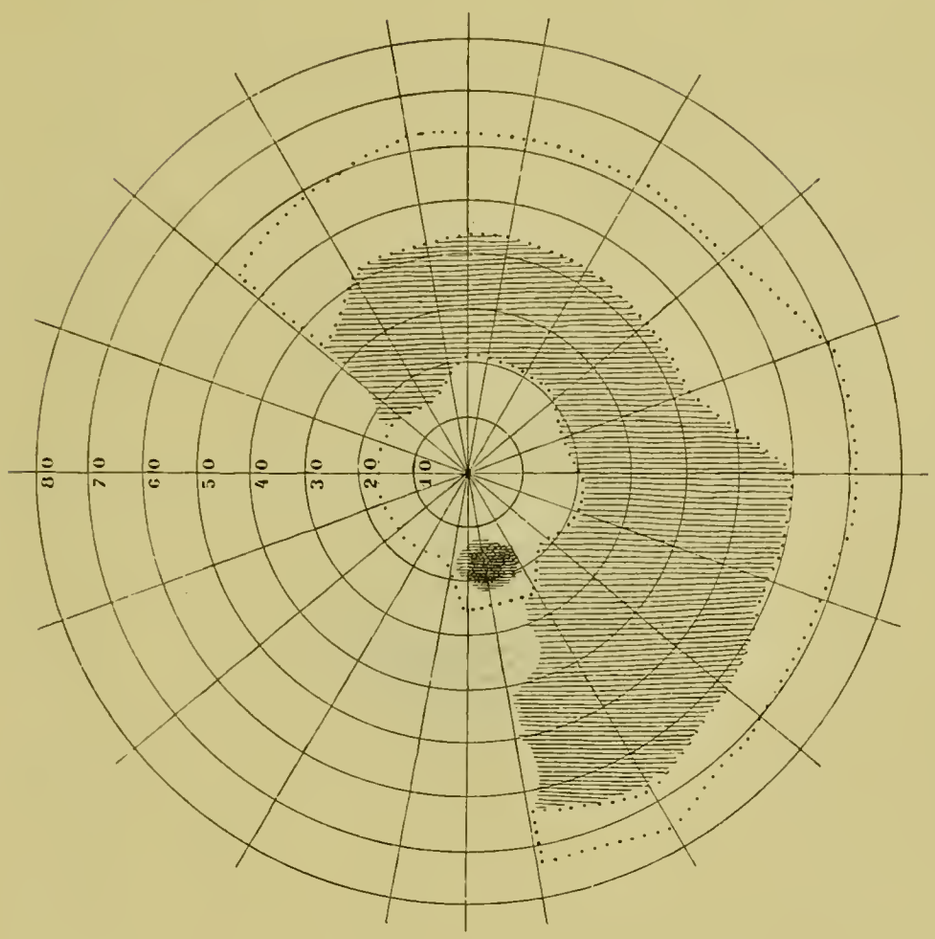

Fig. 41.

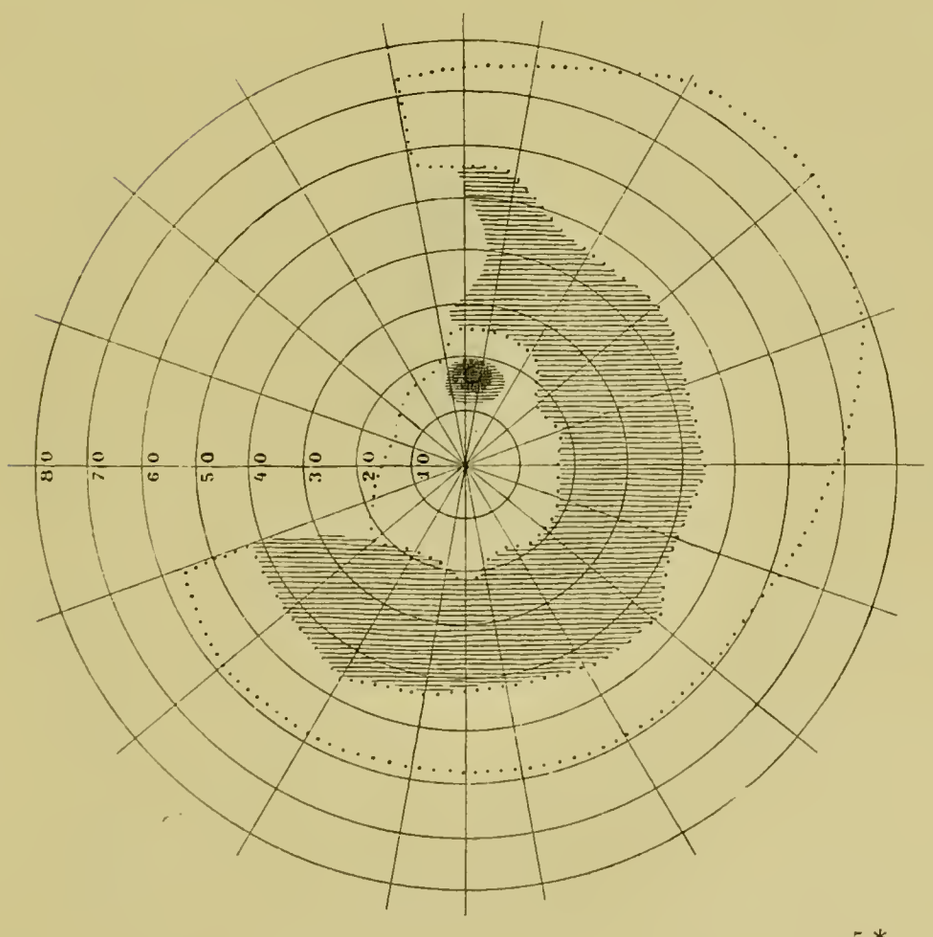

Fig. 40.

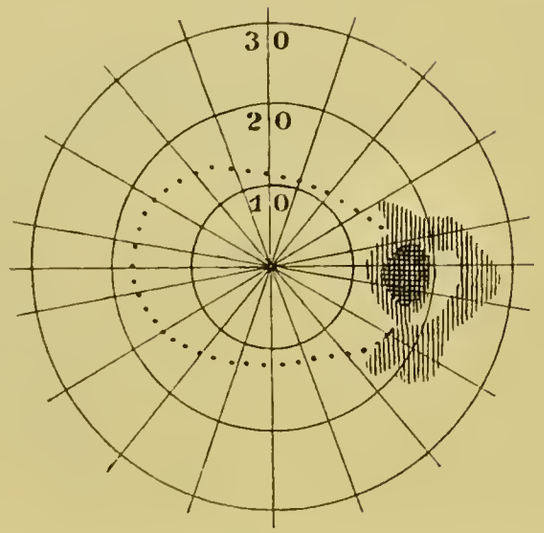

Fig. 42.

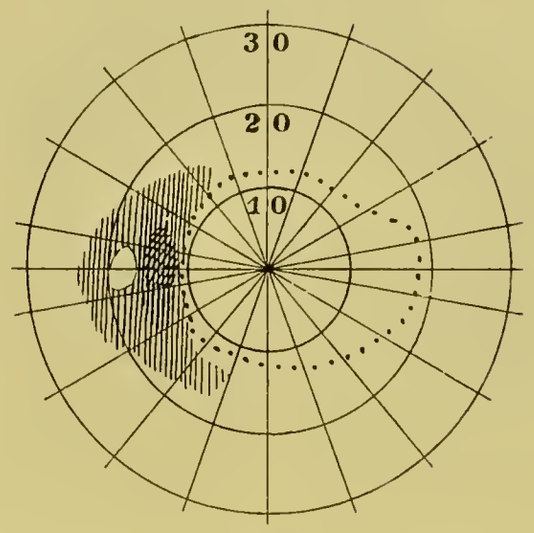

Fig. 43.

Rechtes und linkes Auge desselben Patienten, Eltern mit einander verwandt. In Fig. 40 und 41 sind die Grenzen aufgenommen mit einem 1,5 □cm grossen weissen Fleck; in Fig. 42 und 43 mit einem 0,5 □cm grossen weissen Fleck.

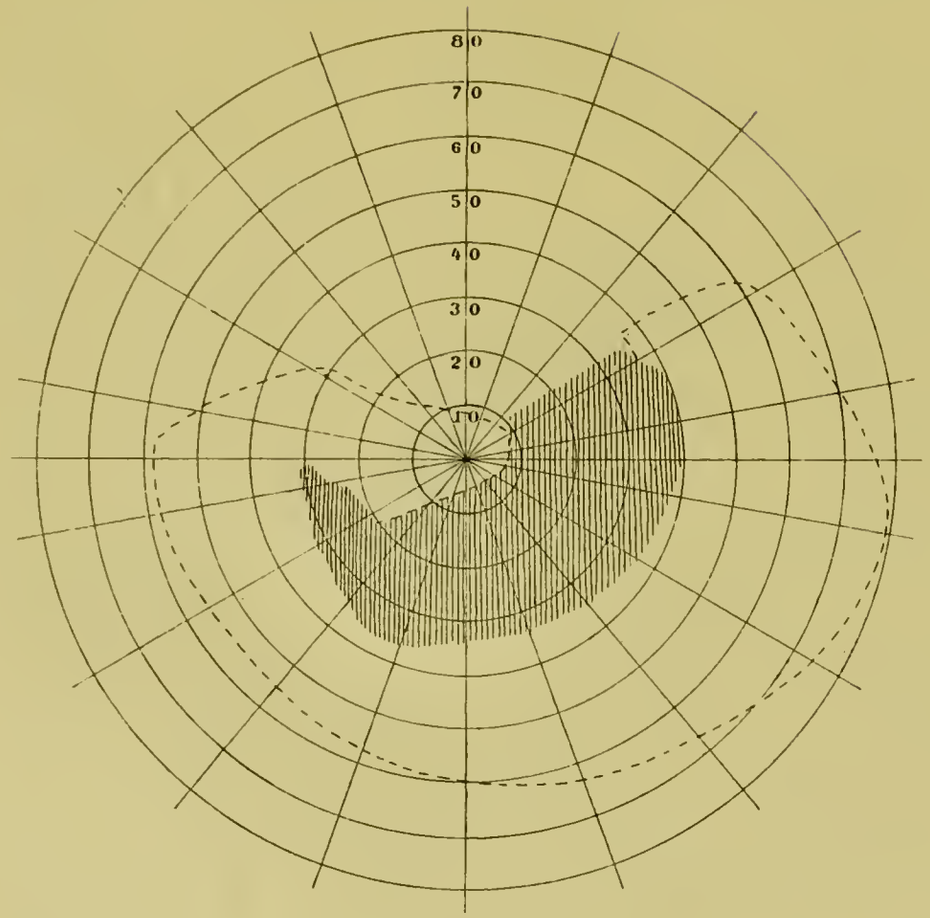

Fig. 44.

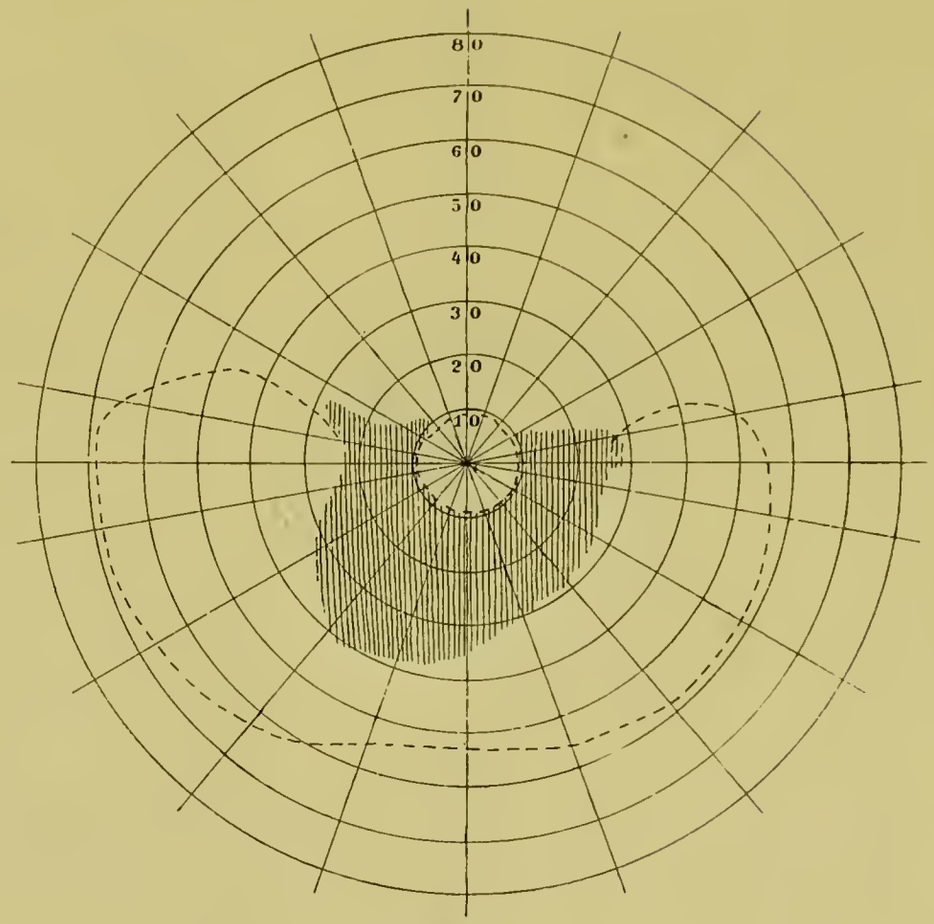

Fig. 45.

Eltern mit einander verwandt, Gesichtsfeld aufgenommen 1. September 84 (bewölkt), V $^1/_{20}$ rechtes Auge, $^1/_{10}$ linkes Auge, C unter $^1/_{60}$, L in dunklem Raume $^1/_{25}$ bis $^1/_{50}$.

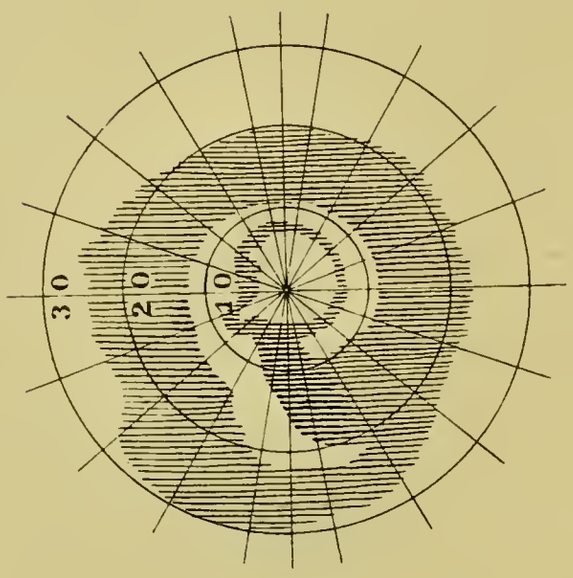

Fig. 47.

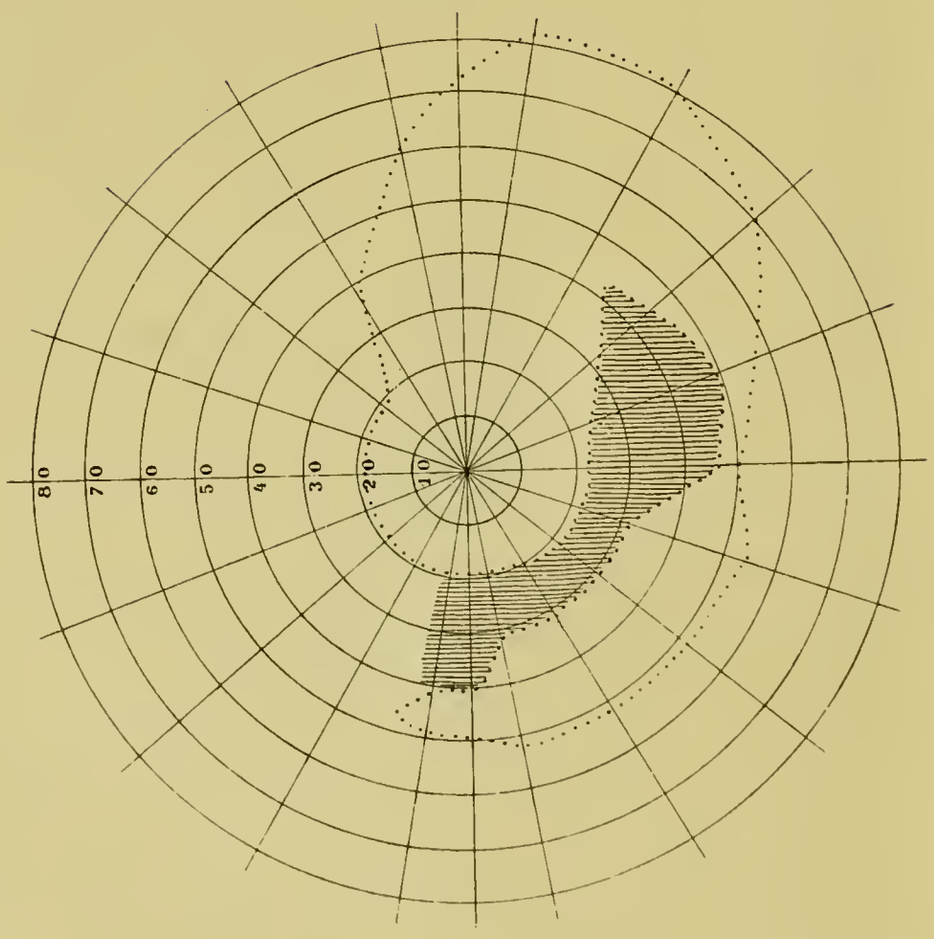

Fig. 46.

Eltern mit einander verwandt, Gesichtsfeld aufgenommen 2. April 78 mit weissem Fleck von 0,5 □cm (dunkler Tag).

Das
Gesichtsfeld bei glaukomatösen Processen.

Glaukom ist bekanntlich ein Lieblingsthema für Theoretiker gewesen, die eine Menge Hypothesen aufgestellt haben, welche später modificirt worden sind, ohne dass man bis jetzt viel weiter gekommen wäre als in von Gräfe's Zeit, der einräumt, dass die Frage, was die eigentliche Grundursache dieser Krankheit sei, noch unbeantwortet ist. Man streitet noch darüber, welche Ursachen als principielle zu betrachten seien, und über ihre Bedeutung gegenüber den prädisponirenden und occasionellen. Im Wesentlichen sind es dieselben Theorien, welche von Mackenzie und Tavignot auf der einen Seite, von von Gräfe und Donders auf der anderen verfochten wurden.

Sowohl mikroskopische als auch ophthalmoskopische Untersuchungen zeigen mit Bestimmtheit, dass eine Affektion der Gefässe jedenfalls eine Rolle spielt als prädisponirende Ursache. Die physiologisch experimentellen und die klinischen Beobachtungen weisen mit nicht geringerer Bestimmtheit darauf hin, dass krankhafte Zustände im Nervensysteme causae efficientes sein können. Die Casuistik, welche ich Gelegenheit gehabt habe, zu sammeln, weist ebenfalls in die gleiche Richtung.

Unter den funktionellen Störungen, die dafür sprachen, dass Leiden im Nervensystem, speciell vasomotorische Störungen, die ursprüngliche Ursache sein können, befinden sich auch die Gesichtsfeldalterationen. Es war die Gesichtsfelduntersuchung in einem Falle von Glaukom, welche zuerst meine Aufmerksamkeit

auf die keineswegs seltenen Fälle von Circulationsstörung lenkte, die durch Gefässverengerungen bedingt ist.

In der grösseren Mehrzahl glaukomatöser Processe scheint die Einschränkung des Gesichtsfeldes im nasalen Theil am grössten zu sein. Ob sie da zuerst anfängt, habe ich nicht konstatiren können; aber dieser Theil schwindet in den meisten Fällen eher als der äussere, wie auch die Einschränkung fast immer in vertikaler Richtung am grössten gewesen ist. So weit stehen meine Untersuchungen in Einklang mit denen von Laqueur, Schmidt, Runge, welche sämmtlich eine grosse Anzahl Patienten untersucht haben. Aber im Gegensutz zu den genannten Autoren habe ich immer, wenn der Symptomkomplex so vollständig war, dass die Diagnose mit Sicherheit gestellt werden konnte, das Gesichtsfeld zugleich in anderen Richtungen eingeschränkt gefunden, wenn die Grenzen mit grauem und nicht mit weissem Versuchsobjekt aufgenommen wurden. Als Beispiele der gewöhnlichsten Formen des glaukomatösen Gesichtsfeldes können die Figuren 48, 49, 50 und 59 dienen. In den meisten Fällen war die Länge des Ovals von innen nach unten geneigt. Zugleich war die Ausdehnung des Gesichtsfeldes oberhalb des Längendurchmessers des Ovals grösser nach oben als nach unten. Aber ich habe so viele Fälle mit glaukomatöser Excavation und Symptomen von Druckerhöhung, entweder als fühlbar vermehrte Tension oder als Sehen von Regenbogenfarben um Lichtflammen beobachtet, wo das Gesichtsfeld anders gestaltet war, dass ich auf Grund eigener Untersuchungen nicht hätte wagen dürfen, eine für das Glaukom typische Form des Gesichtsfeldes aufzustellen. Dieses ist oft am grössten gewesen in seiner Ausdehnung nasal vom Fixationspunkte (Fig. 51, 52, 53). Ein paar Mal war es in vertikaler Richtung am grössten. In einigen Fällen war Einschränkung nur in einer Richtung, und in einzelnen hatte das Gesichtsfeld eine ganz unregelmässige Form. Stellt man alle diese unregelmässigen Formen zusammen, so sind die Fälle der typischen Form nicht viel zahlreicher.

Wie bei Retinochoroidit luetica und bei Retinitis pigmentosa ist die Funktion in den übrigen Theilen des Gesichtsfeldes nicht normal. Aus diesem Grunde wird man finden, dass Weiss immer

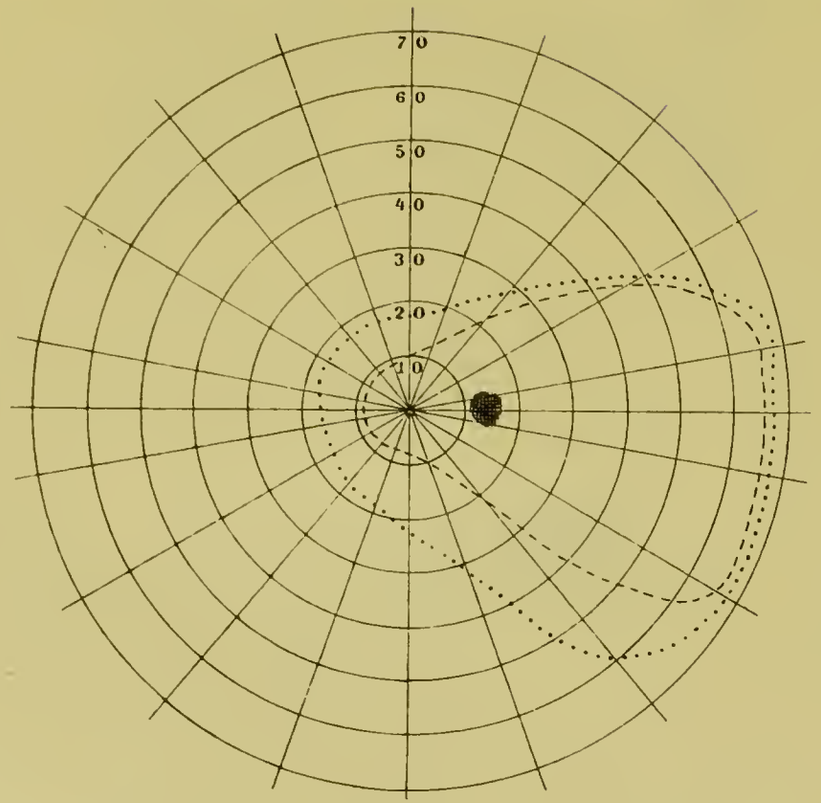

Fig. 48.

Glaukomatöse Excavation. T zugenommen auf beiden Seiten. Der Patient sieht farbige Ringe um Lichtflammen. Gesichtsfeld aufgenommen 10. März (klar) 93. V $^4/_6$. C verwechselt Blau und Grün in Nr. 18; Gelb und Roth in Nr. 14.

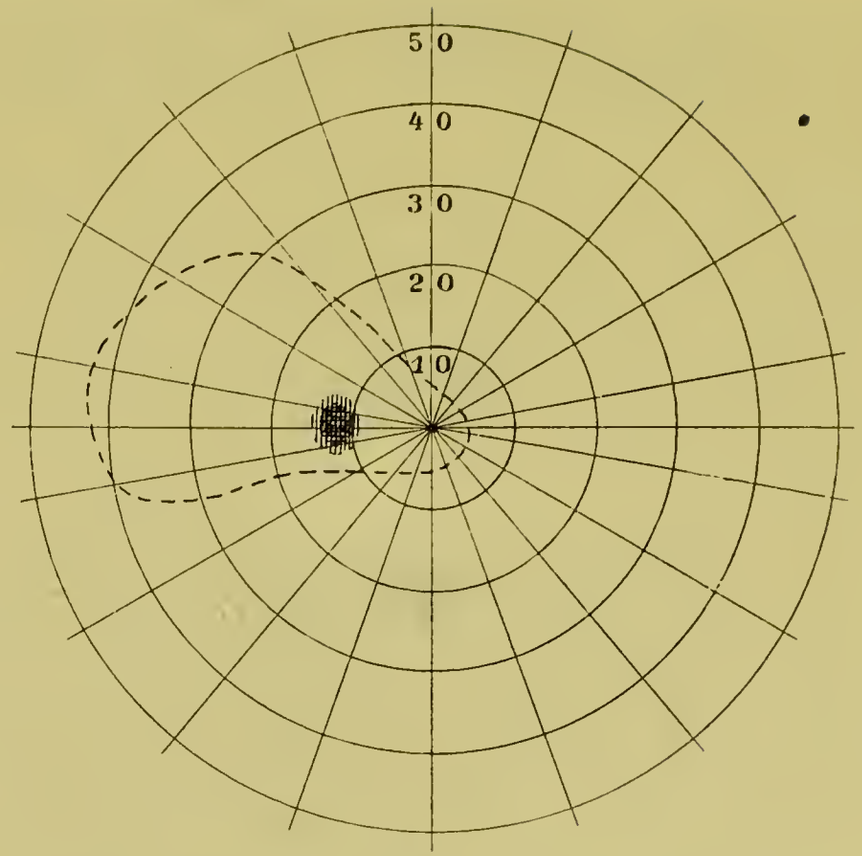

Fig. 49.

Glaukomatöse Excavation; sieht farbige Ringe um Licht. Gesichtsfeld aufgenommen 26. Oktober (klar) 89. V $^4/_{20}$, C $^1/_{10}$. Verwechselt Grün mit Blau und Gelb mit Roth. L in hellem Raume $^1/_5$, in dunklem $^1/_{400}$.

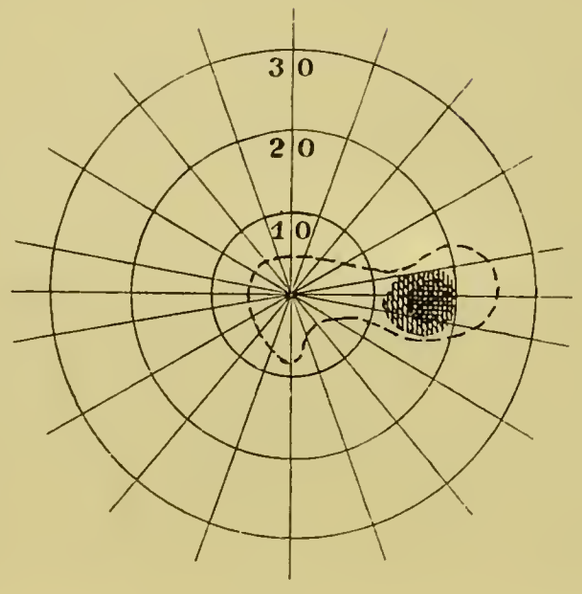

Fig. 50.

Glaukomatöse Excavation; farbige Ringe um das Licht. Gesichtsfeld aufgenommen 15. September 81 (bewölkt). V zählt Finger. C Nr. 18 in wenig Zoll. V abgenommen vor ein paar Monaten; vor zwei Tagen heftiger acuter Anfall nach Eintropfung von Atropin.

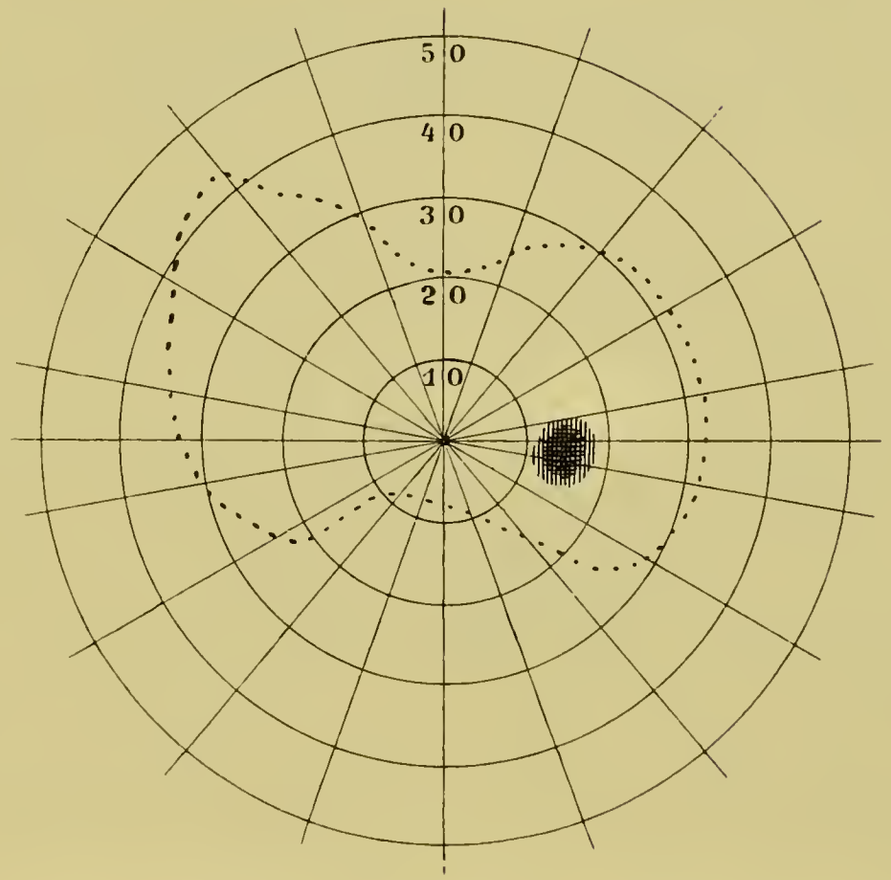

Fig. 51.

Leichte Excavation des Opticus; auf dem anderen Auge abgelaufenes Glaukom. T vermehrt auf beiden Augen. Gesichtsfeld aufgenommen mit Weiss 20. December 87. V $^{4}/_{12}$, C $^{1}/_{18}$. Verwechselt Grün mit Blau und Gelb mit Roth.

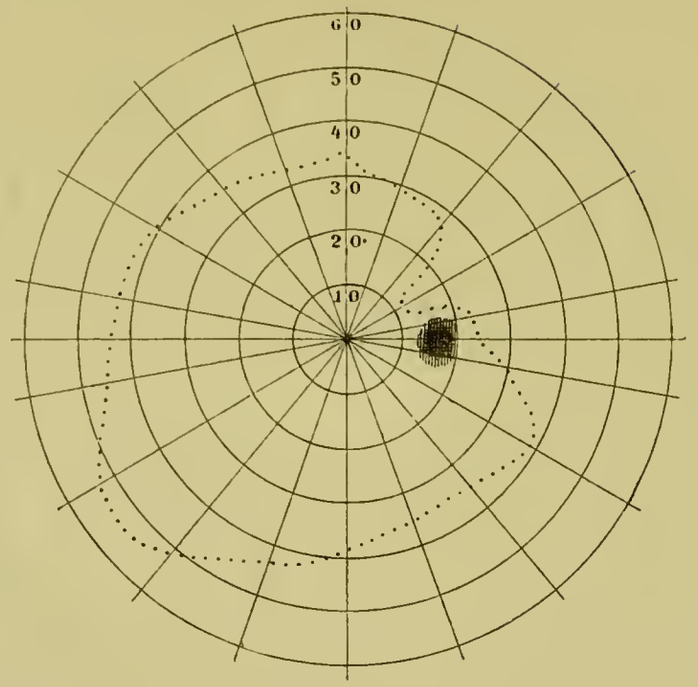

Fig. 52.

Glaukomatöse Excavation mit gelbem Ring um den Opticus. Gesichtsfeld aufgenommen 4. August 92 (klar). V $^{4}/_{6}$, C $^{1}/_{3}$; verwechselt schwächere Nuancen von Grün mit Blau und von Gelb mit Roth.

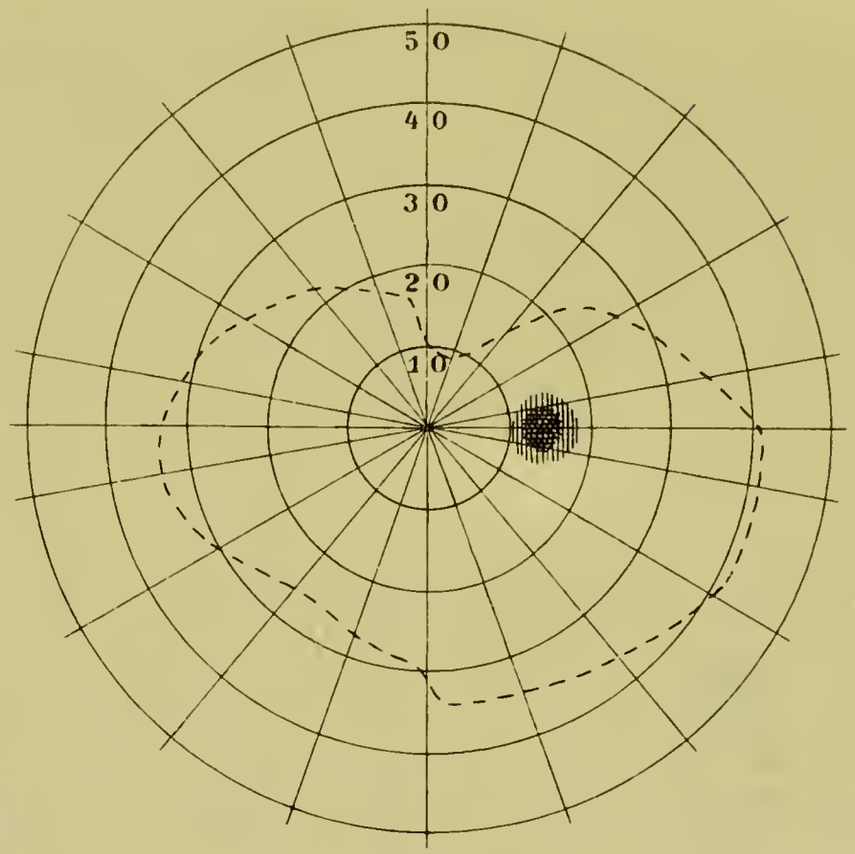

Fig. 53.

Vor mehreren Jahren; Sklerotomie (1883). Glaukomatöse Excavation. Sieht Regenbogenfarben um Licht. Gesichtsfeld aufgenommen 15. Juli 85 (klar). V $^{4}/_{30}$, C $^{1}/_{8}$; verwechselt schwächere Nuancen von Grün mit Blau, von Gelb mit Roth. L in hellem Raum $^{1}/_{8}$, in dunklem $^{1}/_{100}$.

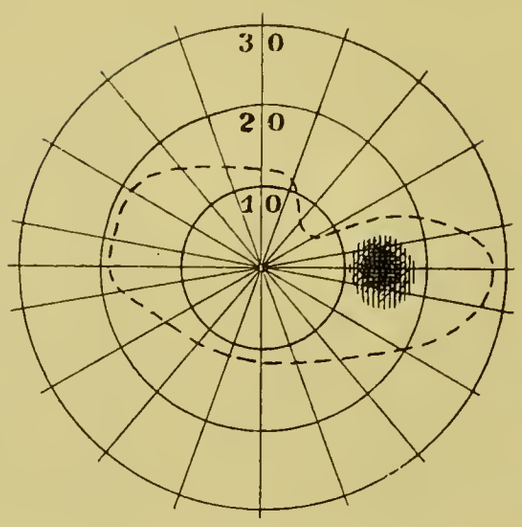

Fig. 54.

Derselbe Patient 8. März 87 (klar).

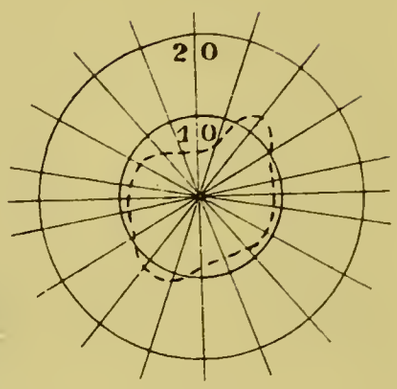

Fig. 55.

Derselbe Patient 8. Juni desselben Jahres (klar). V $^{3}/_{30}$.

weitere Grenzen giebt als Grau (Fig. 48 und 59), und aus demselben Grunde wird man auch finden, dass die Lage des blinden Flecks abnorm ist, indem der Fixationspunkt verrückt wird, wenn die Grenze des Gesichtsfeldes nahe an das Centrum der Retina heranrückt (Fig. 52). In weit fortgeschrittenen Fällen kann man auch finden, dass das Gesichtsfeld auf den nächsten Theil um den Fixationspunkt eingeschränkt ist, so dass das Bild, was die funktionelle Examination betrifft, gleich dem der Retinitis pigmentosa wird, mit welcher solche Fälle auch, wie früher bemerkt, die äusserst langsame Progression zum Schlimmeren gemein haben. Ich habe Gelegenheit gehabt, mehrere solche Patienten Jahre hindurch zu verfolgen. Bei ihnen allen ist Iridektomie oder Sklerotomie ausgeführt worden (Fig. 53, 54, 55). Auch in acuten Fällen kann man das Gesichtsfeld auf das Gebiet innerhalb 10° eingeschränkt finden (Fig. 58). Mariotte's Fleck habe ich oft vergrössert gefunden. Dagegen konnte ich paracentrale Skotome nicht nachweisen, die von einigen Fachmännern als nicht selten angegeben werden (Basevi, Bjerrum, Sachs).

Aus den oben wiedergegebenen Formen des Gesichtsfeldes kann man bezüglich des Charakters der dem Augenleiden zu Grunde liegenden Krankheit wenig schliessen. Ein Vergleich zwischen den Gesichtsfeldern und den ophthalmoskopischen Bildern hat nicht gezeigt, dass die Einschränkung in irgend einem Verhältniss zur Excavation gestanden habe, so dass man annehmen

könnte, die Knickung der Nervenfibern könne Einschränkung bedingt haben. Dass das nicht der Fall ist, hat auch Jacobsen hervorgehoben, der grosses Gewicht auf die Gesichtsfeld-Untersuchungen in dieser Krankheit legte. Aber in ein paar Fällen habe ich Formen der Einschränkung des Gesichtsfeldes gefunden, welche mit Bestimmtheit auf ein Gefässleiden hingedeutet haben; was in einem Falle auch durch die ophthalmoskopische Untersuchung bestätigt wurde. In diesem Falle waren die Arterien streckenweise so stark kontrahirt, dass sie nur eben als feine dunkle Striche sichtbar waren, worauf wieder plötzliche Erweiterungen zu normalem Lumen folgten (Fig. 57). Die Circulation konnte folglich jenseits der kontrahirten Partien nicht unterbrochen sein. Dies zeigte sich auch bei der Untersuchung des Gesichtsfeldes, bei welcher überall weite Grenzen gefunden wurden, ausser in einer sektorförmigen, scharf begrenzten Partie, die der Ausbreitung der aufwärts — in der Figur abwärts — gehenden Hauptarterie entsprach (Fig. 56). In ihrem Gebiet waren also, wie man annehmen muss, die Hindernisse der Circulation einmal so vollständig oder so andauernd, dass die Funktion der Retina für beständig aufgehoben worden ist. In einem anderen Falle zeigte die Untersuchung des Gesichtsfeldes eine analoge Form; aber da sich hier ophthalmoskopisch nichts Abnormes nachweisen liess, soll dieser Fall in dem Abschnitt besprochen werden, welcher Affektionen des Gesichtsorganes hinter dem Bulbus behandelt.

Universelle Kontraktion sämmtlicher Retinalgefässe lag, wie man annehmen musste, einem plötzlich entstandenen Glaukom bei einer 60jährigen Frau zu Grunde. Den ersten Fall, während dessen sie ziemlich plötzlich fast drei Tage lang blind wurde, sah ich nicht. Bei dem zweiten Anfall waren sämmtliche Retinalgefässe so dünn, dass sie nur eine kurze Strecke ausserhalb der Opticusscheibe als Striche sichtbar waren. Das Gesichtsfeld war auf beiden Augen sehr eingeschränkt, besonders auf der rechten Seite, wo es sich nur ungefähr 10^{0} um den Fixationspunkt erstreckte (Fig. 58 und 59). Eserin brachte schnelle Besserung des V, und zugleich zeigten sich die Retinalgefässe bedeutend mehr erweitert. Leider war der Patient, der vom Lande war, nicht dazu zu bewegen, unter fortgesetzter Observation zu verbleiben.

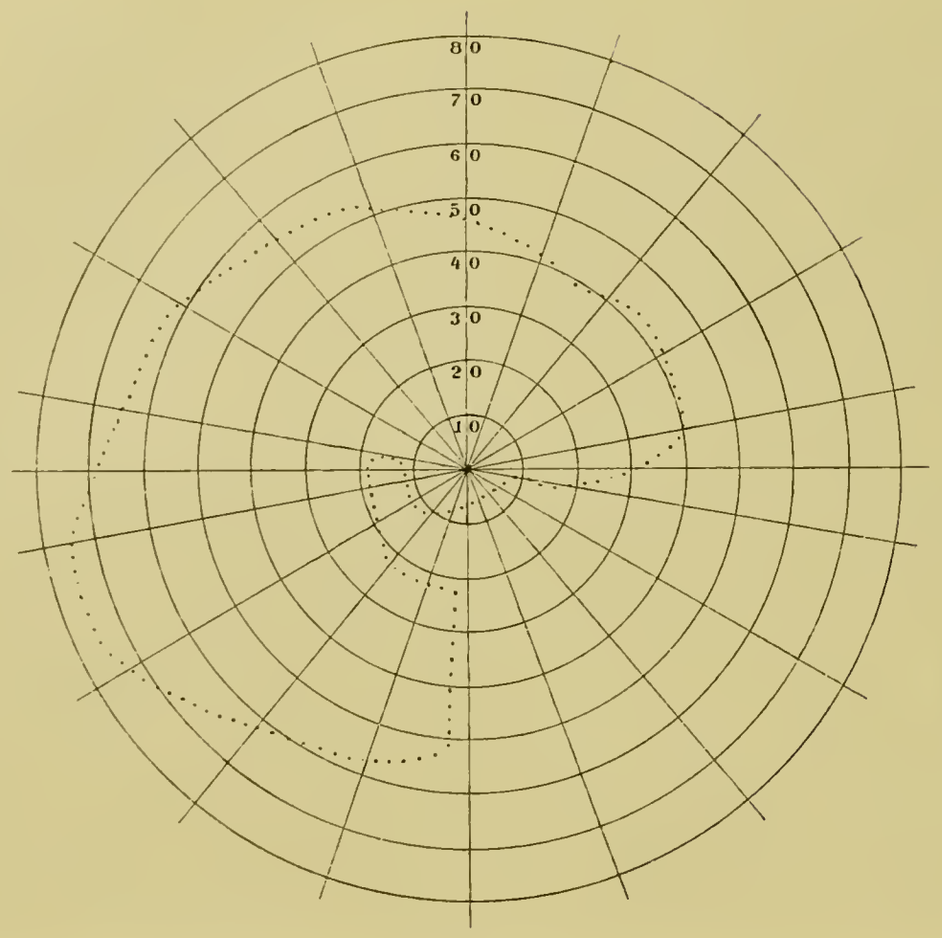

Fig. 56.

Fig. 57.

Glaukomatöse Excavation. In den letzten Jahren zeigten sich farbige Ringe um Lichtflammen. Gesichtsfeld aufgenommen mit weissem Fleck 1 □cm 6. December 81 (Regen). V $^{4}/_{18}$, C $^{1}/_{2}$; verwechselt schwächere Nuancen von Blau mit Grün und solche von Gelb mit Roth. Ein Jahr später nur Lichtempfindungen auf dem linken Auge. Das andere Auge später von acutem Glaukom befallen.

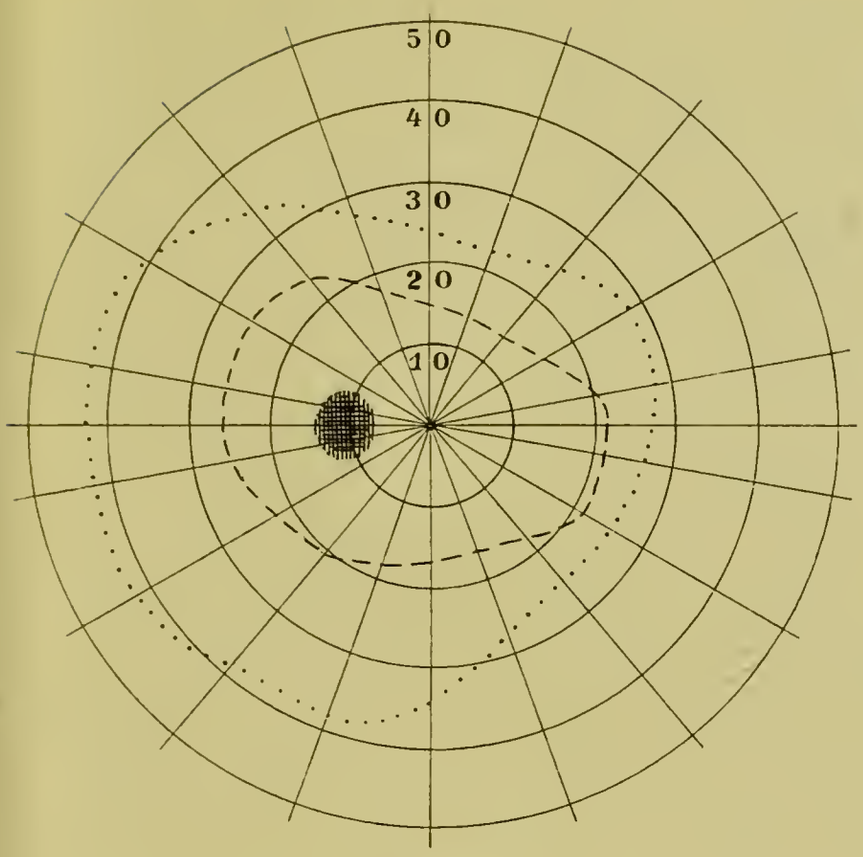

Fig. 58.

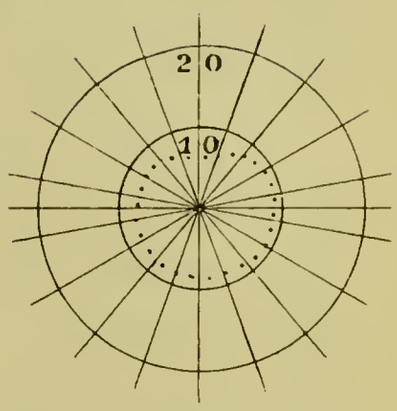

Fig. 59.

Nach einem Anfall von Influenza fast drei Tage lang blind. Besserung im Laufe der folgenden vier bis fünf Tage. Die Besserung trat ein nach Gebrauch von Augentropfen (Eserin?). Vor einer Woche wieder mangelhaftes Gesicht und zugleich heftiges Kopfweh. Die Pupillen bei der Untersuchung ausgeweitet ad maximum, Anästhesie der ganzen Cornea auf der rechten Seite, eines der oberen Quadranten auf der linken. Glaukomatöse Excavation auf dem rechten Auge; auf dem linken eine bis an den Rand gehende Excavation der äusseren Hälfte. Vv. erscheinen an den Rändern der Excavation hakenförmig umgebogen. Die Retinalgefässe nur eine sehr kurze Strecke ausserhalb der Grenzen der Opticusscheibe sichtbar. Keine Veränderungen in der Pigmentschicht, welche normal erscheint. Gesichtsfeld aufgenommen den 6. Juli 92. V zählt Finger in 1'. Rechtes Auge bei $^4/_{24}$. Einige Zeit, nachdem einige Tropfen Pilocarpin in den Conjunctivalsack eingeträufelt waren, zeigten sich die Retinalgefässe bedeutend mehr gefüllt, während zugleich die Pupillen kleiner wurden und das Gesichtsfeld sich erweiterte.

Die zwei letzten Fälle sind in so fern recht interessant, als sie einen Beitrag über das eigentliche Wesen der Krankheit geben. Aber hierauf näher einzugehen, liegt ausserhalb des Rahmens dieser Abhandlung.

Was man aus vorstehenden Karten des Gesichtsfeldes zunächst schliessen muss, ist, dass diesen Leiden verschiedene Krankheitsprocesse zu Grunde liegen müssen, und dass unter

diesen sowohl chronische als auch acute (von vasomotorischen Störungen abhängige) Gefässleiden eine Rolle spielen. Anatomisch sind Gefässleiden längst nachgewiesen worden von Edmunds und Brailey, und von Schnabel und Sachs ist die Bedeutung des Gefässkrampfes beim Vorhandensein von chronischen enarteriitischen Processen hervorgehoben worden.

Wie Gesichtfeldsformen bisweilen, so sind auch die übrigen funktionellen Störungen denen bei Retinitis pigmentosa sehr gleichartig. Von der weniger scharfen Begrenzung des Gesichtsfeldes ist schon die Rede gewesen. Das Verhältniss zwischen L bei Untersuchungen in hellem oder in dunklem Raume finden wir hier ebenso wie bei getigerter Netzhaut, indem die Differenz, die bei diesen Untersuchungsweisen gefunden wird, nicht der vorhandenen Sehschärfe entspricht, sondern der Ausdehnung des Gesichtsfeldes. In Fig. 53 z. B. war V $^{1}/_{30}$ und L in hellem Raume $^{1}/_{8}$, in dunklem $^{1}/_{100}$. In Fig. 49 V $^{1}/_{20}$; L in dunklem Raume $^{1}/_{400}$.

Der Farbensinn verhält sich in dieser Krankheit auf dieselbe Weise wie in Retinochoroïditis syphilitica und in Retinitis pigmentosa. Wie in der letzteren Krankheit kann es auch hier vorkommen, dass, wenn sich die Krankheit auf eine von der gewöhnlichen verschiedene Weise entwickelt, C nicht so alterirt gefunden wird wie physiologisch bei schwacher Beleuchtung, sondern so, dass C mehr gleichmässig für alle Farben herabgesetzt wird. So war z. B. der Charakter der Schwächung in der Farbenauffassung bei dem Patienten, dessen Gesichtsfeld die Figuren 58 und 59 repräsentiren, mehr gleichartig demjenigen in frischen Fällen von acuten Circulationsstörungen in der Retina oder in gewissen Formen der Gesichtsnervatrophie. Von gefärbten Gläsern wurde Blau und Blaugrün am häufigsten Blau genannt; Violett abwechselnd Blau und Roth: Hochroth und Gelb waren die Farben, welche am schwierigsten zu unterscheiden waren.

Retinalablösung.

Schon lange, ehe Perimetrie aufkam, legte man der Einschränkung des Gesichtsfeldes nach oben diagnostische Bedeutung

in dieser Krankheit bei. Sie ist auch erwähnt unter den dreien, welche von Gräfe anführt als Beispiele dafür, dass die Entwickelung der Gestalt des Defektes des Gesichtsfeldes hinreichend sein könne, um die Diagnose zu stellen. „Nach seiner Meinung bedarf es kaum einer Untersuchung mit dem Augenspiegel, um zu wissen, dass eine Netzhautablösung entstanden sei, wenn ein Patient plötzlich von einer vollständigen Verdunkelung in den oberen Abschnitten des Gesichtsfeldes befallen wird, welche allmählich herabsteigt und ihm endlich den Gesichtskreis in ähnlicher Weise beengt wie der Schirm einer Mütze, und wenn er die Objekte dabei schief und gebrochen sieht".

Bei der Retinalablösung findet man das Gesichtsfeld entweder ganz oder bloss theilweise alterirt. In ersterem Falle ist die Funktion überall zu gleicher Zeit herabgesetzt und kann innerhalb einzelner Partien ganz aufgehoben sein. Der Defekt des Gesichtsfeldes findet sich in der Regel in älteren Fällen nach oben, wenn nicht, was am häufigsten der Fall ist, Amaurose sich entwickelt hat. Uebrigens würde man sehr irren, wollte man annehmen, dass die Einschränkung des Gesichtsfeldes immer in frischen Fällen nach oben anfinge. Es ist sogar zweifelhaft, ob sie sich anfänglich häufiger hier als in anderen Richtungen findet. Wie auch Leber, habe ich gefunden, dass ein plötzliches Auftreten grösserer Einschränkungen des Gesichtsfeldes der Krankheit am meisten eigenthümlich ist. Die Grenzen des Gesichtsfeldes sind, wenn nicht die Ablösung so stark prominirt, dass sie über die noch fungirenden Theile einen Schatten wirft, nicht so scharf, dass sie sich mehr als annäherungsweise bestimmen liessen (Fig. 60, 62, 63). Ebenso wenig lassen sich die äusseren Grenzen der noch fungirenden Partien bestimmen; man bekommt diese z. B. verschieden gross, je nachdem man weisses oder graues Versuchsobjekt anwendet (Fig. 64).

Kleinere partielle Ablösungen, welche später zurückgehen, kommen gewöhnlich nur als Komplikation mit anderen Krankheiten vor, z. B. mit Retinitis albuminurica. In zwei Fällen, wo die Ablösung im Centrum lag, waren die Grenzen des Defektes im Gesichtsfeld ziemlich bestimmt, indem das graue Versuchsobjekt an den Grenzen des Skotoms plötzlich verschwand, während

das weisse nur undeutlich erkennbar blieb und bloss innerhalb eines kleineren Gebietes verschwand, welches vielleicht dem blinden Fleck entsprach. Wegen mangelhafter Fixation fiel es schwer, die Form des Defektes zu bestimmen, welcher auch bei den verschiedenen Untersuchungen nicht gleich gross befunden wurde (Fig. 68 und 70). In beiden Fällen trat eine bedeutende Besserung ein. In dem einen, wo die Veränderungen ophthalmoskopisch bedeutend weniger auffällig waren, wurde V fast normal; das andere Auge wurde im letzteren Falle vier Jahre später auf dieselbe Weise angegriffen; auch hier fast vollständige Heilung. Im ersteren Falle waren beide Augen gleichzeitig afficirt (Fig. 68 und 69).

Ob die partiellen Retinalablösungen auf denselben Krankheitsprocessen beruhen, wie die totalen, dürfte fraglich sein.

Untersucht man auf einem frühen Stadium, so wird man finden, dass das Gesichtsfeld häufig Veränderungen erleidet, indem der Sitz der Einschränkung des Gesichtsfeldes wechselt und die Einschränkung auch an Grösse abnehmen kann (Fig. 60, 61). Aber dies berechtigt nicht zu irgend welcher Hoffnung, wenn sich ausgedehnte und nicht scharf begrenzte Defekte in der Peripherie finden. So weit meine Erfahrung reicht, wird dann immer das endliche Resultat schlecht. Entsteht Ablösung der Retina an einem Auge, ohne dass dieses einer gewaltsamen Einwirkung von aussen ausgesetzt war, darf man nicht unterlassen, eine genaue Untersuchung mit dem Perimeter vorzunehmen, womöglich mit gefärbten Objekten auf dem anderen. Als die Karte des Gesichtsfeldes in Fig. 66 aufgenommen wurde, war ophthalmoskopisch nichts zu sehen, aber bei Untersuchung mit farbigen Objekten zeigte es sich, dass die Funktion fast in der ganzen oberen Hälfte sehr vermindert war.

Man hat angenommen, dass der Farbensinn in dieser Krankheit auf die Weise leidet, dass Grün und Blau verwechselt wird. Dies ist richtig, aber gleichzeitig werden auch entsprechend starke Nuancen Gelb und Roth verwechselt. In so fern leidet der Farbensinn auf dieselbe Weise, wie bei den soeben beschriebenen Krankheiten. Dagegen habe ich bei dieser Krankheit nicht gefunden, dass Hochroth und Gelb als dunkler denn Blau und Blaugrün aufgefasst werden. Dies zeigt, dass C hier nicht ebenso alterirt

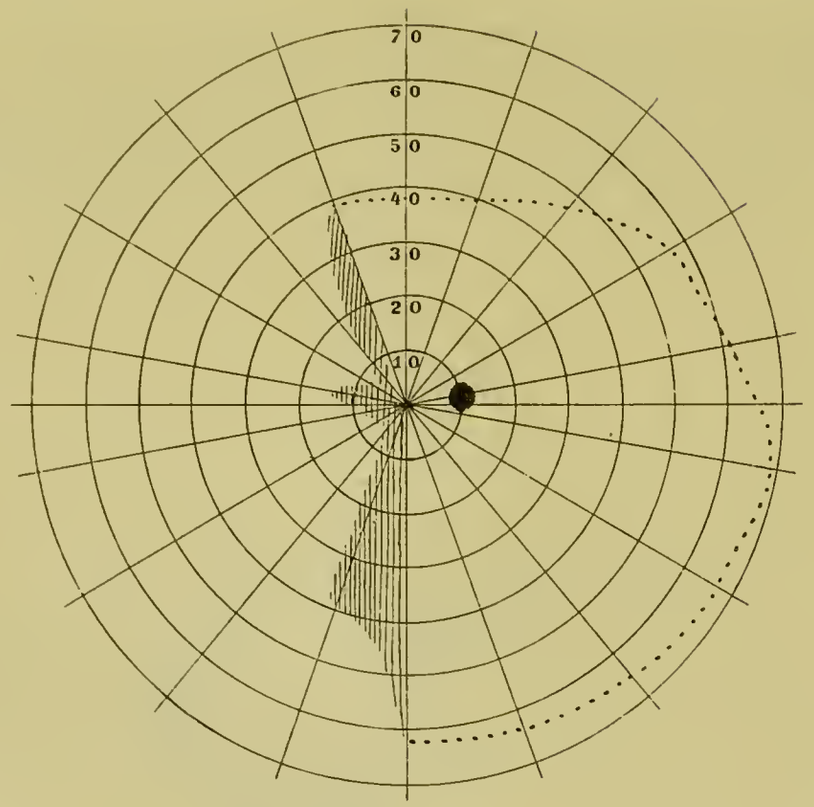

Fig. 60.

Vor drei Tagen Kopfweh. Gesichtsfeld aufgenommen den 11. December 78 (Regen) mit weissem Objekt. V $^{4}/_{36}$. Metamorphopsie. Den folgenden Tag Grünsehen und später Rothsehen in inneren Teilen des Gesichtsfeldes. Vier Tage später Zeichen von Ablösung, indem Retina wie eine gekräuselte Glasmembran über Fundus lag. Erst nach drei Wochen Zeichen von Ansammlung von Flüssigkeit, Fixation excentrisch nach aussen.

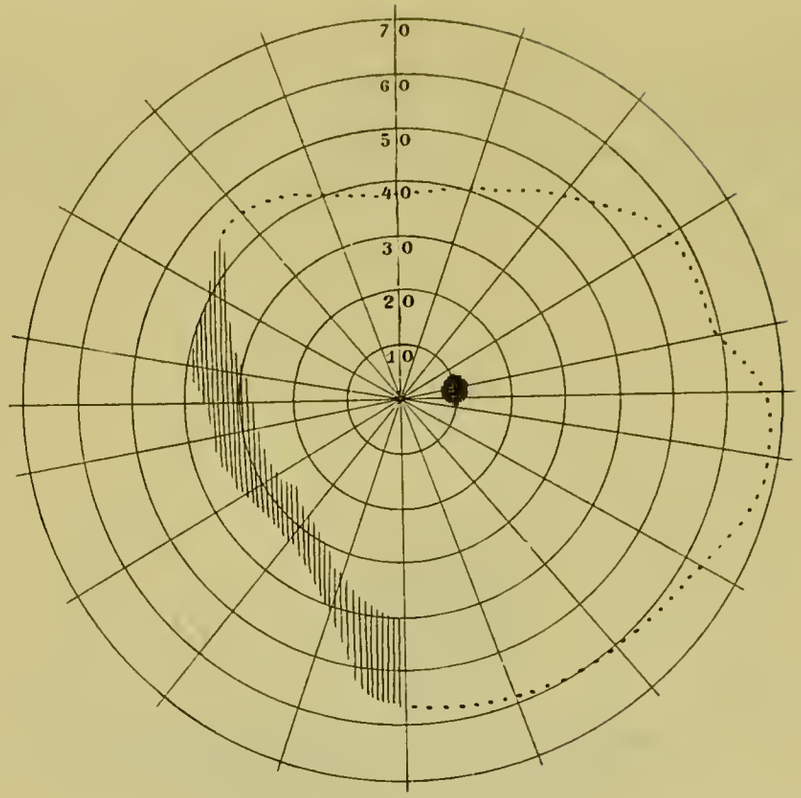

Fig. 61.

Derselbe Patient acht Tage später. Nach einiger Zeit bildete sich eine Totalablösung aus.

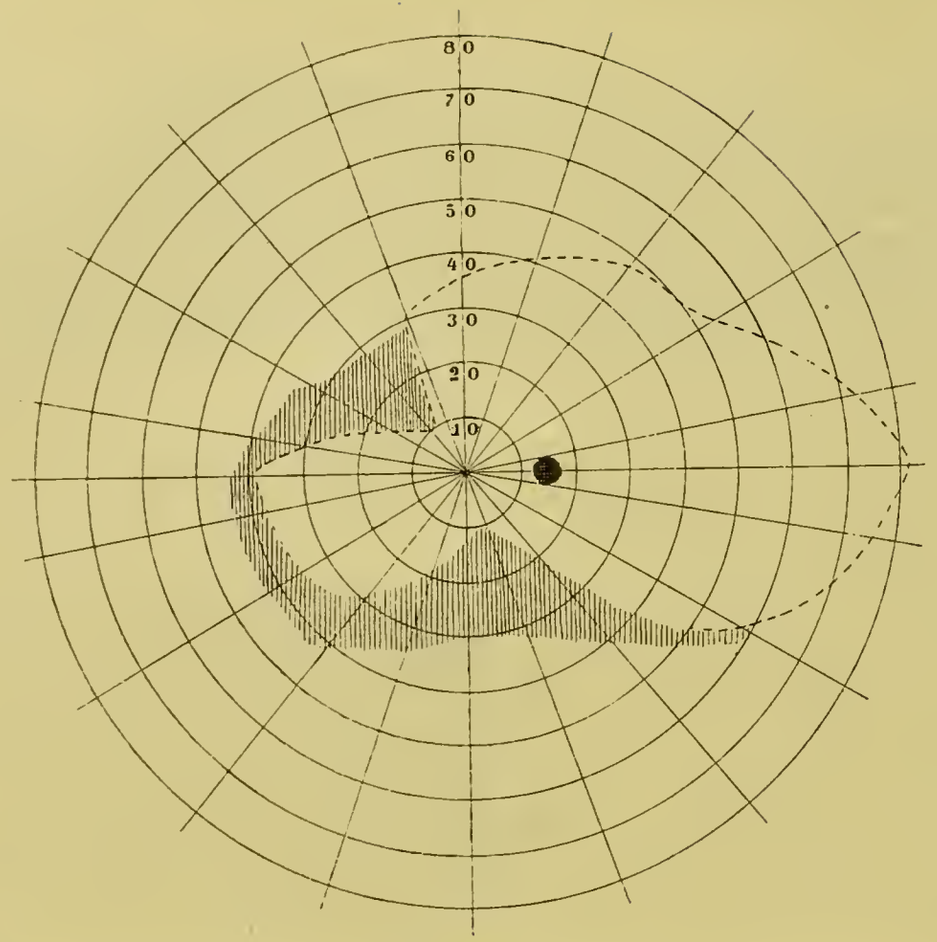

Fig. 62.

Bekam beim Dreschen ein Korn heftig an das rechte Auge. Gesichtsfeld aufgenommen 26. Januar 87 (bewölkt). V $^1/_{60}$, L $^1/_8$. Mikropsie und Diplopia monocularis. Von farbigen Gläsern werden gelbe mit rothen und grüne mit blauen verwechselt. T abgenommen. Retina sieht aus wie eine gekräuselte Glasmembran. Später Ansammlung nach oben. Bei letzter Untersuchung nach unten.

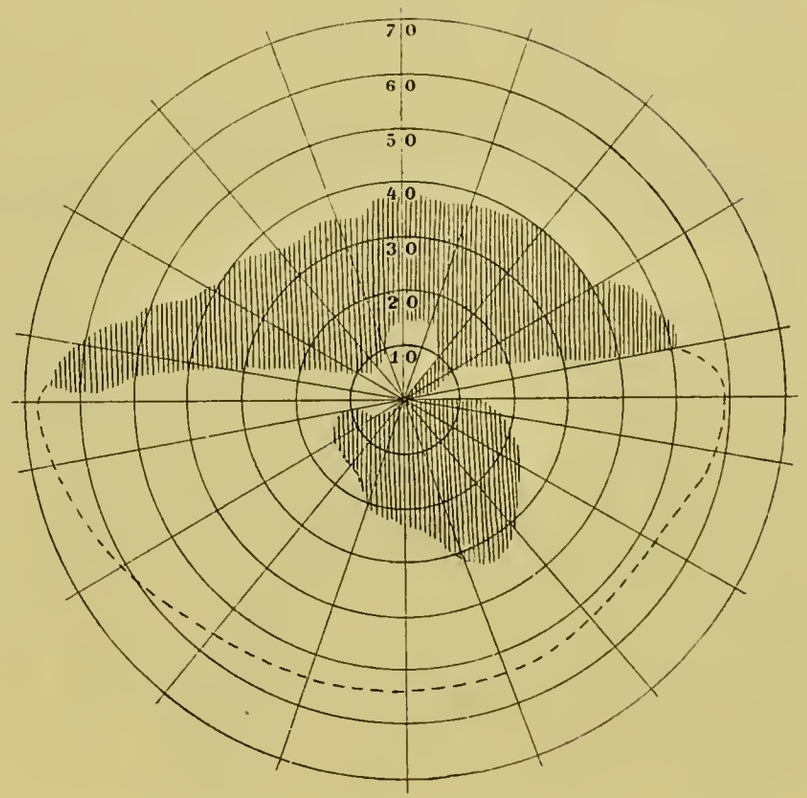

Fig. 63.

Vor fünf Tagen plötzlich ein düsterer Schatten vor dem linken Auge. Glaubt vor zwei Monaten concipirt zu haben. V zählt Finger in 1′. Ophthalmoskopisch Zeichen von Ablösung mit mehreren Ausläufern.

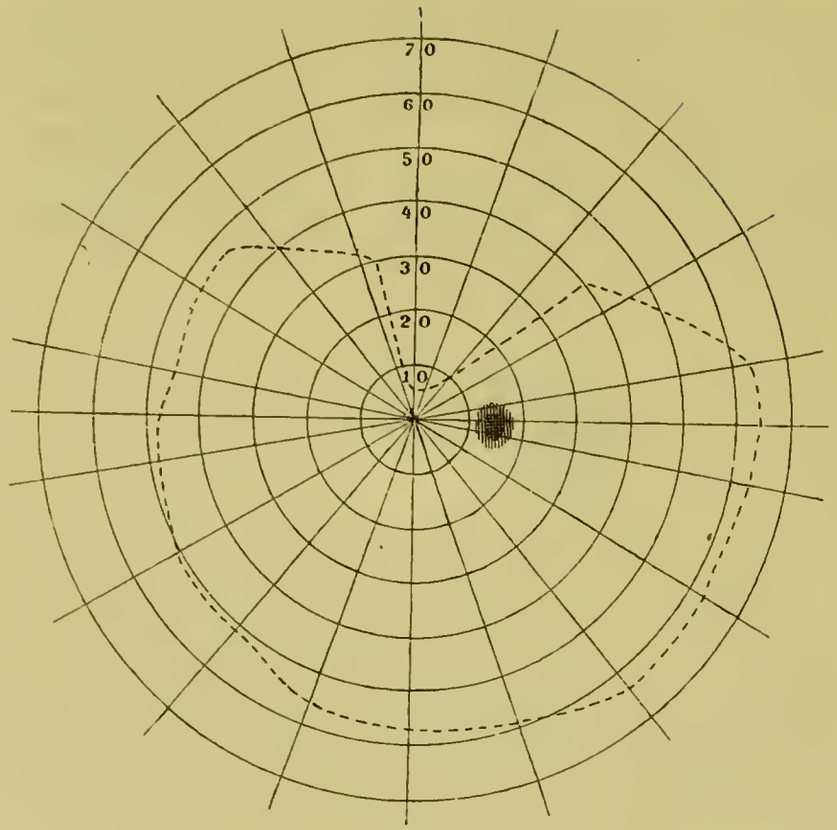

Fig. 64.

Bekam vor acht Monaten plötzlich schlechtes Sehen auf dem rechten Auge. Gesichtsfeld aufgenommen 22. August 83 (bewölkt). V $^1/_{60}$, L $^1/_8$. Ophthalmoskopisch Ablösung nach innen und Zeichen von alter Retinochoroïdit auf beiden Augen.

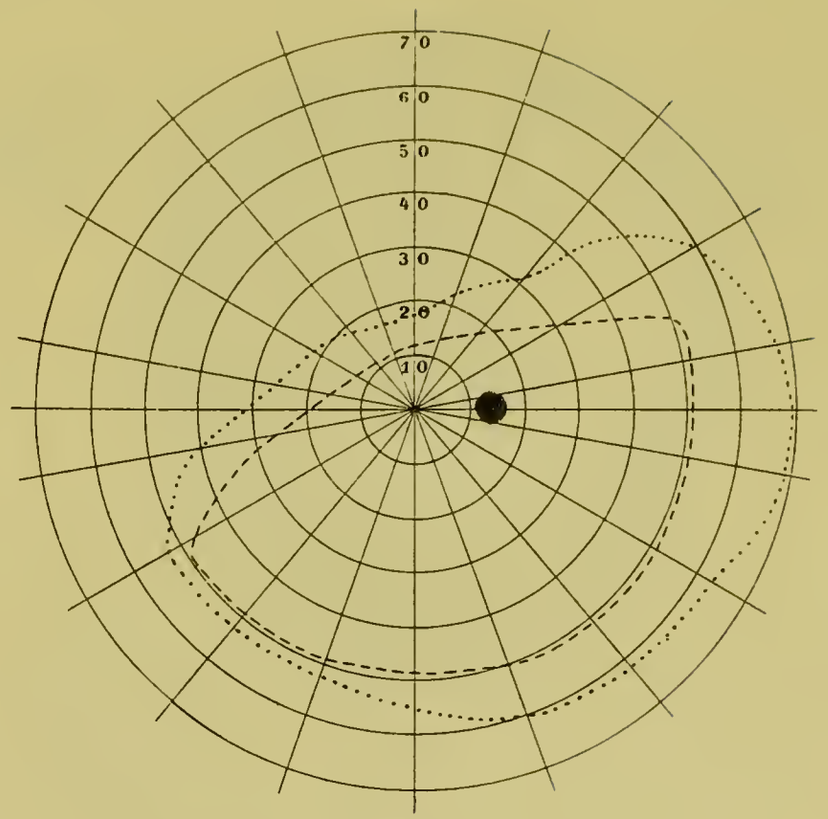

Fig. 65.

V vor zwei Monaten fast verloren. Gesichtsfeld aufgenommen 5. November 88 (düsterer Tag). V zählt Finger in 2′, C $^1/_{50}$. Verwechselt Gelb mit Roth und Grün mit Blau. Ophthalmoskopisch Retinalauflösung bis an das Centrum.

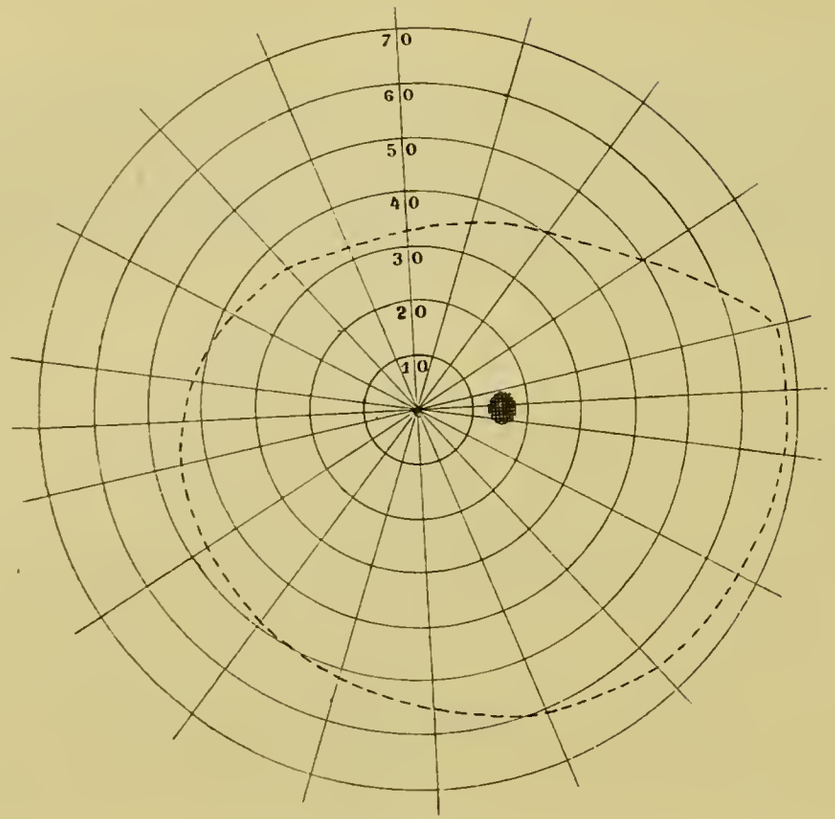

Fig. 66.

Sehschärfe im letzten Halbjahr auf dem linken Auge immer schlechter, wo jetzt nur Wahrnehmung von Licht. Ophthalmoskopisch Retinalablösung. Auf der rechten Seite nichts Abnormes, ausser Verdunkelung im corpus vitreum. Gesichtsfeld aufgenommen 13. August 92. V $^4/_6$, C $^1/_2$; verwechselt schwächere Nuancen von Gelb mit Roth und solche von Grün mit Blau. Die Farbengrenzen gehen nach oben nur 5^0 bis 10^0 über die horizontale Scheidelinie.

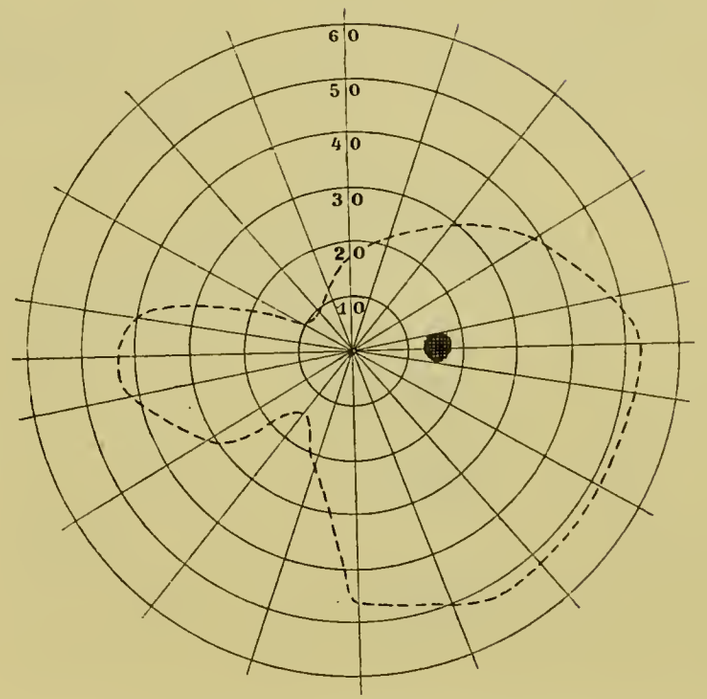

Fig. 67.

Derselbe Patient einen Monat später. V $^4/_{18}$. Die Grenze für Blau geht nach oben und nach innen ausserhalb derjenigen für Grau von gleicher Lichtstärke.

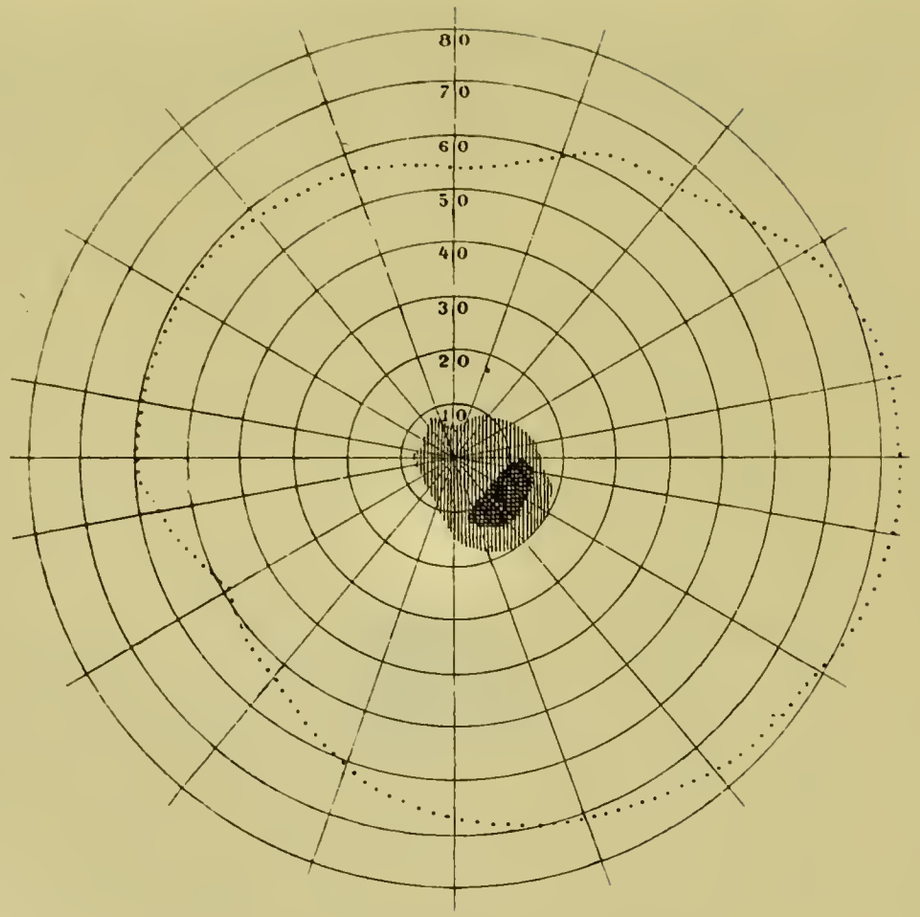

Fig. 68.

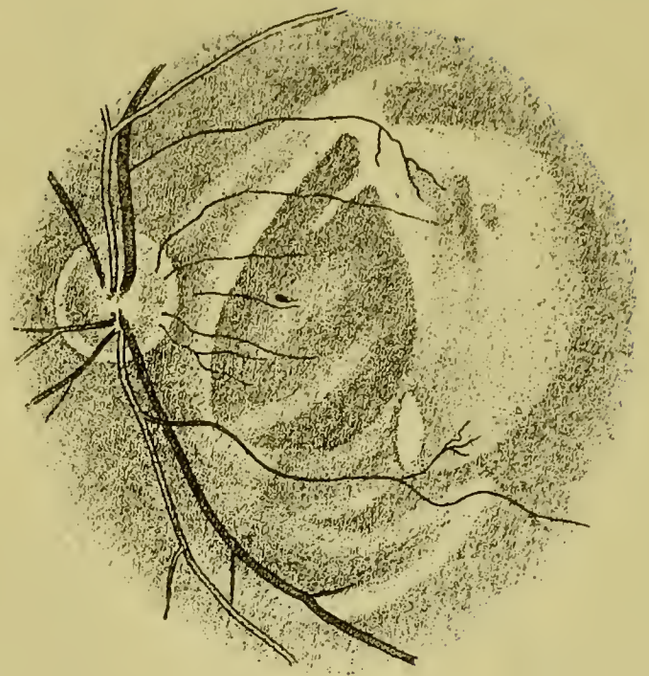

Fig. 69.

Sehschärfe im letzten Halbjahr auf beiden Augen abgenommen, am meisten auf der linken Seite. Gesichtsfeld aufgenommen 6. August 77 (klar) mit weissem Fleck. V zählt Finger in 1′ das linke Auge, das rechte Auge in 3 m. Verwechselt Gelb mit Roth und Grün mit Blau. Ophthalmoskopisch centrale Retinalablösung. Die Gefässe auf dem abgelösten Stück fast schwarz. Später Anlöthung mit Destruktion der Pigmentschicht und weissen Flecken in der Retina auf beiden Seiten.

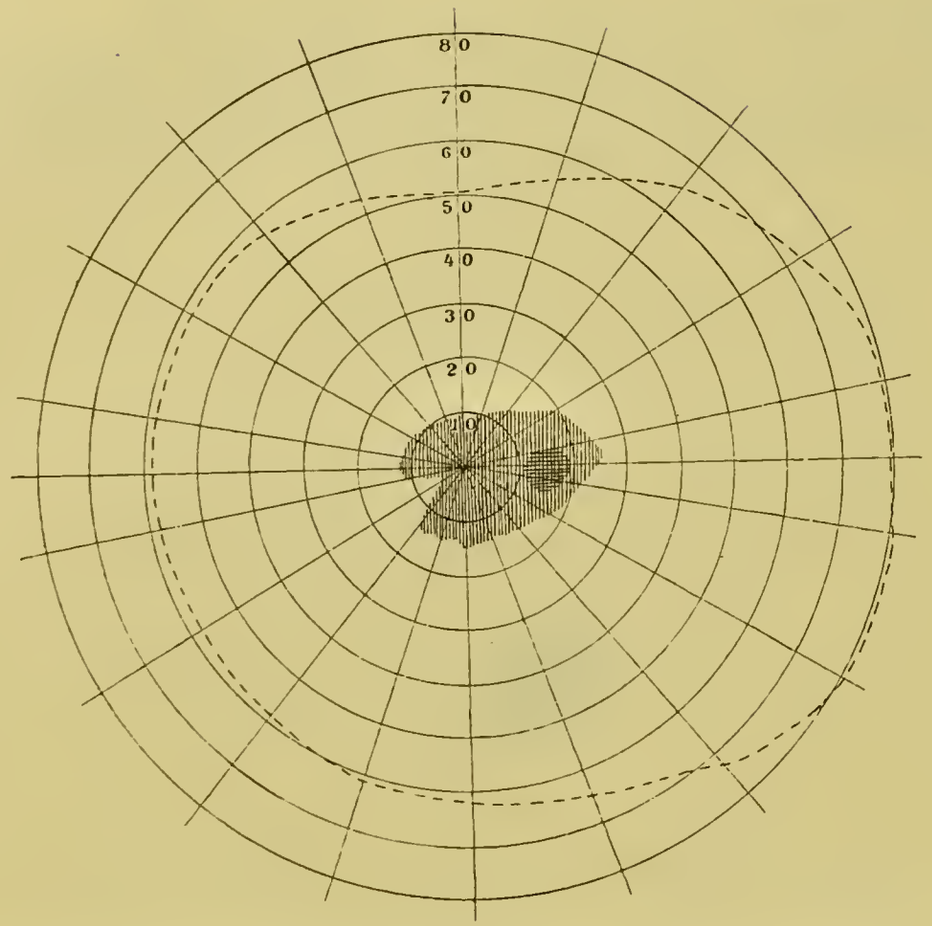

Fig. 70.

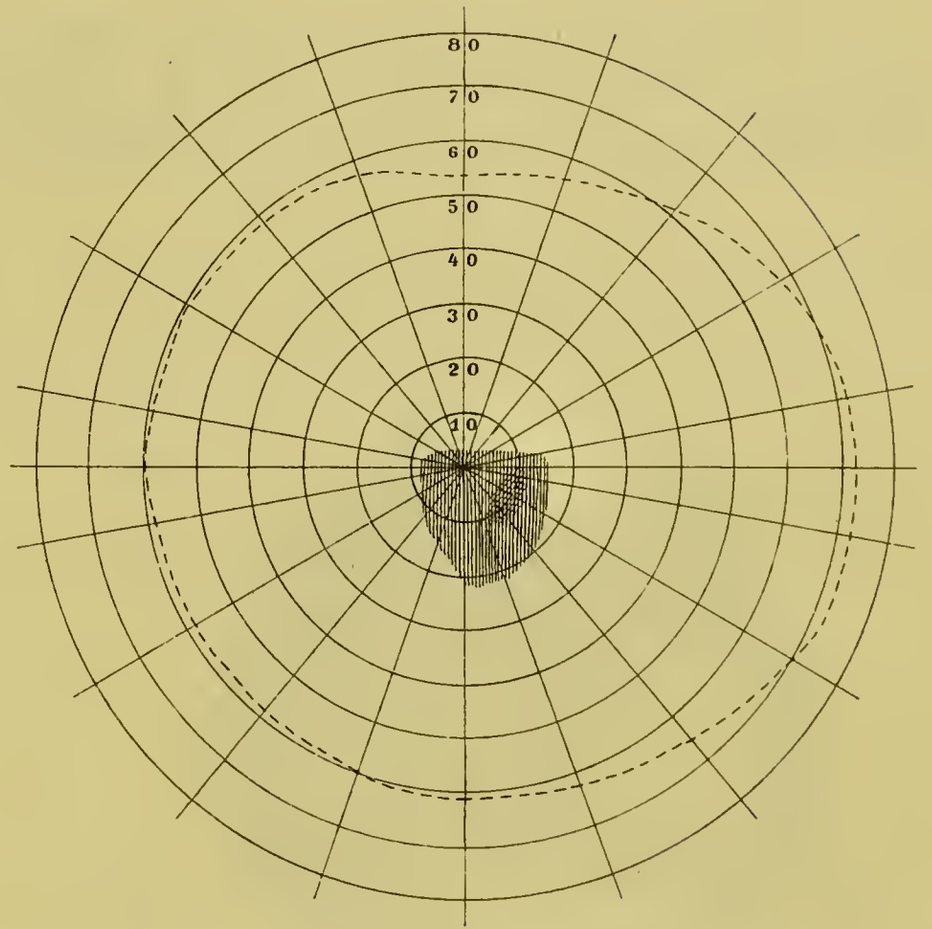

Fig. 71.

Sehschärfe abgenommen vor ein paar Tagen. Gleichzeitig erscheint der Schnee grün oder blaugrün. Gesichtsfeld aufgenommen 22. December 82. V $^1/_{24}$. C konfundirt Gelb und Grün mit Roth und Blau. Ophthalmoskopisch Ablösung von Retina in der Macularregion. V sank später auf $^1/_{60}$, war aber nach 18 Monaten beständigen Gebrauches von Atropin $^4/_6$.

Derselbe Patient einige Tage später.

Nach ein paar Jahren erkrankte das andere Auge auf dieselbe Weise, aber auch hier V schliesslich $^4/_6$.

wird, wie physiologisch bei verminderter Beleuchtung. Die in vielen Fällen scharf hervortretenden Chromopsien weisen auch darauf hin, dass der Farbensinn hier auf eine andere Weise leidet. Am Anfang haben die Patienten immer vorgegeben, sie litten an Grünsehen. Wenn sie gleichzeitig Roth gesehen haben, da bildete dieses eine äussere Begrenzung um das grüne Feld; so in den Fällen, für welche das Gesichtsfeld in Fig. 60 und 68 und 70 wiedergegeben ist. Später können rothe Farben mit grüner Begrenzung auftreten, oder die grüne Farbe kann in das Gelbliche übergehen. Nach Anderen kann ausser Roth- und Grünsehen auch Violett- und Blausehen vorkommen (Leber, Galizowsky).

Retinitis albuminurica und Retinitis bei Diabetes.

In Retinits albuminurica habe ich nur wenige Untersuchungen des Gesichtsfeldes vorgenommen, da die Patienten gewöhnlich in ziemlich emaciirtem Zustande erschienen, weswegen ich sie nur ungern mit einer ermüdenden Untersuchung habe plagen wollen, um so weniger, als ja diese zum Stellen der Diagnose überflüssig ist.

Nach Leber soll in der Regel bloss eine Amblyopie bestehen, ohne Gesichtsfeldbeschränkungen und ohne Störung des Farbensinnes. In einem ziemlich weit fortgeschrittenen Falle, wo V bis $^1/_{20}$ gesunken war mit Wegfall einzelner Buchstaben, zeigte sich eine bedeutende Beschränkung der Grenzen des Gesichtsfeldes, besonders in vertikaler Richtung. Grün wird verwechselt mit Blau in Nummer 18, und Gelb mit Roth in Nummer 14.

Patienten, welche an Diabetes mellitus litten, habe ich mehrfach untersucht. In einigen Fällen habe ich nichts gefunden, in anderen war das Gesichtsfeld ziemlich bedeutend beschränkt, und in allen ausser einem war die Beschränkung koncentrisch.

In diesem einen Falle hatte der Patient das rechte Auge verloren, nachdem zuerst Iridektomie vorgenommen worden war, — ungewiss weshalb. Das andere Auge war zwei Wochen, ehe er beobachtet wurde, erkrankt. Die Schwächung des Sehens kam hier plötzlich wie eine dunkle Wolke vor dem Auge. Ophthalmoskopisch zahlreiche Retinalblutungen über den ganzen Fundus.

Später traten Blutungen im Glaskörper auf und eine kleine Ablösung der Retina weit draussen in der Peripherie. Nach einem Jahre zeigte es sich, dass diese Ablösung beinah eine totale war. Möglicher Weise hat hier, obwohl in den ersten Monaten kein Zeichen von Ablösen zu bemerken war, dennoch eine solche die unregelmässige Beschränkung des Gesichtsfeldes bedingt, welches sich später etwas erweiterte.

In einem anderen Falle, wo die Beschränkung regelmässig und ziemlich hochgradig war, war der Befund mit dem Augenspiegel von einer seltenen Art. Man sah um den hinteren Augenpol, besonders zahlreich um die Gegend des blinden Fleckes, gelbweisse Flecken, die meistens die Gestalt von kleinen Stäben hatten und unregelmässig gruppirt waren. Am zahlreichsten waren sie auf dem rechten Auge. Die Krankheit begann mit Auftreten von schwarzen Flecken im Gesichtsfeld bei Tageslicht, und im Dunklen mit Photopsien. V $^4/_8$ und C $^1/_3$ gleich für alle Farben. Bei sehr schwachen Nuancen war Neigung zur Verwechselung von Gelb mit Roth und von Grün mit Blau, besonders in der Peripherie. Dann nach einiger Zeit ophthalmoskopisch ein feines Netzwerk von blauweissen, nicht scharf begrenzten bogenförmigen Strichen in regiones maculae.

Ausser als koncentrische Beschränkung findet man bei Diabetes auch Formen von Beschränkungen des Gesichtsfeldes, die darauf hindeuten, dass das Grundleiden eine Folge von Leiden im centralen Nervenapparat ist. Diese Einschränkungen des Gesichtsfeldes sollen näher behandelt werden in dem Abschnitt, der von Leiden hinter dem Bulbus handelt.

Retinit aus unbekannter Ursache.

In den meisten solchen Fällen liegen gewiss Störungen der Circulation zu Grunde. Jedenfalls muss ich bei mehreren eigenen Beobachtungen aus meinen Aufzeichnungen schliessen, dass dies der Fall gewesen ist. Aber andere Ursachen müssen vorhanden gewesen sein in einzelnen Fällen, wo ausdrücklich angemerkt ist, dass sich an den Gefässen nichts Abnormes fand, und wo aus der Beschreibung hervorgeht, dass die vorhandenen Exsudate keine

Beziehung zu diesen hatten. In einem Falle, wo der Augenspiegel ein leichtes Exsudat zeigte, das zwischen dem Opticus und der regio maculae lag und die hier gelegenen Gefässe theilweise deckte, fand sich ein Skotom an entsprechender Stelle. Das Skotom war nicht so dicht, dass es mit Weiss nachgewiesen werden konnte, auch mit Grau liess es sich nur schwer finden, während es sich mit kleinen farbigen Objekten einigermassen begrenzen liess, indem die Farben innerhalb seiner Grenzen merklich matter wurden. Grenzen des Gesichtsfeldes normal. Nur das eine Auge erkrankt. Der Patient war sonst gesund. Von Interesse war es in diesem Falle, dass der Patient drei Wochen vor der Observation eine Zeit lang violette Flecke vor dem Auge gesehen hatte. Der Patient verwechselte schwächere Nuancen von Gelb mit Roth und Grün mit Blau.

In einem anderen Falle, wo das Augenleiden vor ein paar Monaten angefangen hatte, fand sich ein ziemlich grosses Skotom, innerhalb dessen ein Defekt war, welcher an Grösse fast dem blinden Fleck gleich kam. Ophthalmoskopisch zeigte sich an entsprechender Stelle die Retina verschleiert, und zugleich war einige Pigmentaufhäufung vorhanden. V $^{4}/_{18}$, L $^{3}/_{5}$ mit meinen Tafeln, mit Pflügers Scheiben $^{4}/_{10}$, C $^{1}/_{14}$. Niedrigere Nummern von Roth und Gelb verwechselt, desgleichen die von Grün und Blau, aber meistens vermischte er Grau und Grün, selbst in Nummer 18. Auch hier war die Affektion einseitig, und der Patient im übrigen gesund.

Bei einem 52jährigen Manne fand sich ein sehr leichtes Skotom, welches zwischen 90° und 30° Breite lag. Auf dem rechten Auge lag es gerade nach innen, auf dem linken im oberen inneren Quadranten. Zugleich verschwanden auf Augenblicke 1 □mm grosse weisse oder gefärbte Versuchsobjekte in der Region um 10° Breite (auf der rechten Seite nach unten, auf der linken Seite nach oben), in einem Umfang ungefähr doppelt so gross wie der Opticus. Ophthalmoskopisch fand sich in der Gegend um macula ein Ring von weissen Flecken, so dass das Bild an das bei Retinitis pigmentosa erinnerte, doch fanden sich keine strahlenförmig geordneten Stäbe. Im Urin war eine Spur von Eiweiss. Zeichen von einiger Hypertrophie des Herzens. V $^{4}/_{9}$.

Der Patient hatte drei Monate lang weniger gut gesehen und hatte fünf Monate, ehe er observirt wurde, an Influenza krank gelegen. Das Eiweiss verschwand später, und der Patient befindet sich gegenwärtig im besten Wohlsein.

Das Gesichtsfeld bei Affektionen der Gefässe der Retina.

Hier soll hauptsächlich von den plötzlich entstandenen Störungen der Circulation die Rede sein. Diese Leiden gelten für selten, und man nimmt gewöhnlich an, dass sie bei den Arterien auf Embolien beruhen und bei den Venen auf Thrombenbildungen. Aber nach meinen eigenen Erfahrungen sind sie nicht so selten, wie man nach statistischen Angaben glauben sollte. Ich selbst habe unter circa 12 000 Patienten an 40 Fälle beobachtet. Auch beruhen sie nicht immer, ja kaum in den meisten Fällen, auf eingewanderter Embolie, sondern auf vasomotorischen Störungen.

Intraoculare Circulationsstörungen liegen ohne Zweifel in vielen der Fälle zu Grunde, die unter der Diagnose „Retinitis albescens, idiopathische Retinitis oder Neuroretinitis“ einregistrirt worden sind.

Eine genaue Untersuchung des Gesichtsfeldes ist bei diesen Leiden von ebenso grosser diagnostischer Bedeutung wie die ophthalmoskopische Untersuchung. Falls die gestörte Circulation nach einiger Zeit wieder hergestellt wird, werden nämlich oft die Gefässe in dem Gebiet, wo der Blutumlauf gehindert war, von Exsudaten und Blutextravasaten bedeckt, wodurch eine gegenauere Untersuchung derselben erschwert oder unmöglich gemacht werden kann. In älteren Fällen, wo es zu einer Obliteration kleinerer Gefässe gekommen ist, übersieht man auch dies leicht, wenn nicht eine genaue Untersuchung des Gesichtsfeldes zuerst die Aufmerksamkeit darauf gelenkt hat. Gilt es dagegen entscheiden, von welcher Art das Gefässleiden ist, welches die Störung der Circulation bewirkt, so ist die ophthalmoskopische Untersuchung das Entscheidende. Doch darf man keineswegs den Schluss ziehen, dass die Störung der Circulation ihren Sitz nicht in den Gefässen der Retina gehabt habe, weil man mit

dem Augenspiegel diese normal findet, es sei denn, dass man die Untersuchung sehr bald nach dem Eintritt der Störung der Funktion vornimmt.

Begreiflich haben die Fälle, wo die Störung der Circulation den gemeinsamen Stamm oder sämmtliche Zweige desselben trifft, die meiste Aufmerksamkeit erregt. Aber solche sind keineswegs so häufig wie die, wo nur einzelne Zweige betroffen werden.

Veränderungen im Gesichtsfeld bei diesen Leiden können sich als Defekte oder als Skotome zeigen und können unter allen Formen auftreten. Wo freilich die Circulation in einzelnen Gefässen ganz aufgehoben wird, entsteht ein Defekt, der dem Gebiet entspricht, welches von dem betreffenden Gefäss versorgt wird (Leber), aber wie wir sehen werden, bleibt in frischen Fällen der Defekt keineswegs immer unverändert, so wenig immer zwischen den Veränderungen des Gesichtsfeldes und denjenigen, welche ophthalmoskopisch sichtbar sind, Uebereinstimmung herrscht.

Die Form des Skotoms kann der Art sein, dass man allein aus ihr nicht nur die Diagnose „Gefässleiden" stellen, sondern auch wissen kann, wo das afficirte Gefäss zu suchen ist. Hier sind diejenigen Fälle am lehrreichsten, wo die Macularzweige getroffen werden. Diese scheinen auch am häufigsten zu leiden, was ebenfalls von Schweigger bemerkt worden ist. Wird nur einer von diesen Zweigen afficirt, so findet man ein flügelförmiges Skotom, welches vom äusseren Rande des blinden Flecks ausgeht und an Breite zunimmt, bis es mit einem horizontal abgeschnittenen Rande endet, der durch den Fixationspunkt geht. In dem Falle, von welchem die Figuren 72 und 73 genommen sind, wurde die Diagnose erst gestellt, nachdem die Untersuchung mit dem Perimeter vorgenommen worden war. Ebenso in einem anderen ganz analogen Falle. In erstgenanntem Casus mussten, so weit man aus den Aussagen des Patienten schliessen konnte, sämmtliche Zweige von Anfang an afficirt gewesen sein. Nachdem er nämlich zuerst einen heftigen Schmerz im Auge empfunden hatte, wie von einem Schlag auf dasselbe, entdeckte er, dass er damit nicht sehen konnte. In einem dritten Falle kam die Affektion, nachdem der Patient einen Splitter von einem Stein gegen das Auge bekommen hatte. In diesem Falle war das Skotom grösser, und

seine untere Grenze ging unterhalb des Fixationspunktes. Das Blut in der entsprechenden Arterie zeigte sich hier sehr dunkel, und die Retina war in ihrem Gebiet weiss gefleckt.

Gewöhnlich ist es nicht schwer zu wissen, wo man ophthalmoskopisch das getroffene Gefäss suchen soll, wenn das Skotom innerhalb 20^0 bis 30^0 Breite liegt (siehe Fig. 74 und 75).

Werden die grösseren Stämme getroffen, so entsteht entweder eine mehr oder weniger gleichmässig koncentrische Einschränkung (Fig. 75) oder sogar Amaurose, falls die Circulation in allen aufgehoben wird. In einem einzelnen Falle war das ganze Gesichtsfeld verloren gegangen, ausgenommen ein kleines Stück zwischen Centrum und blindem Fleck. Wahrscheinlich wurde dies versorgt mit Blut von den Anastomosen zwischen den Ciliargefässen und dem Opticusgefäss (Leber). Ein einzelnes Ciliargefäss (Benson, Birnbacher, Uhthoff) war jedenfalls nicht sichtbar.

Beschränkt sich die Störung der Circulation bloss auf einzelne oder auf ein einzelnes der Hauptgefässe, so entstehen halbseitige Defekte in der einen oder anderen Richtung (Fig. 78, 81) oder sektorförmige dergleichen (Fig. 80, 82). Die Spitze des Sektors wendet sich gewöhnlich gegen den blinden Fleck; doch kann es in einem späteren Stadium geschehen, dass die Spitze gegen das Centrum des Gesichtsfeldes weist, indem der Theil des Sektors, der sich gegen den blinden Fleck wendet, aufgehellt wird (Fig. 83).

In frischen Fällen, seltener später, zeigt sich das Skotom nicht selten ungleichmässig dicht, indem sich innerhalb der leichter verdunkelten Gebiete dichtere solche oder sogar Defekte finden können (Fig. 82, 90). Ebenfalls können sich centrale oder paracentrale Skotome mit koncentrischen Einschränkungen oder mit peripherischen Skotomen kombiniren, und in diesem Falle sind die centralen meistens am dichtesten und schwinden zuletzt (Fig. 86 und 87; 88 und 89).

Die spätere Entwickelung scheint sich weniger nach der Ausdehnung des afficirten Gebietes als nach der Art der Krankheit zu richten.

Beruht die Störung der Circulation auf partiellen Kontrak-

tionen der Gefässe, welche reflektorisch durch gewaltsame Einwirkung von aussen auf den Bulbus oder Theile um denselben hervorgerufen sind (und dies scheint bei Gesunden die gewöhnlichste Ursache zu solchen Kontraktionen zu sein)*), so kann die Störung der Funktion, sobald die kontrahirten Partien sich wieder ausdehnen, ganz verschwinden, ohne Rücksicht darauf, wie viele Gefässzweige ursprünglich kontrahirt waren, und selbst, wenn eine Zeit lang komplete Amaurose eingetreten war. Jedenfalls habe ich dies mehrfach bei jungen Individuen gesehen, z. B. bei denen, von welchen Fig. 84 und 88 genommen sind. In dem Falle, wo ich das Gefäss an einer einzelnen Stelle dunkel und ausgeweitet gesehen habe, überhaupt da, wo ich Zeichen eines Embolus zu sehen geglaubt habe, ist der Defekt nicht selten unverändert geblieben. Ebenso wenn Thrombosen in den Venen vorkamen. In ein paar solchen Fällen habe ich sogar gefunden, dass der Defekt mit der Zeit grösser geworden ist, wie in Fig. 79.

Haben sich die Grenzen des Defektes längere Zeit unverändert gehalten, so ist eine Veränderung zum Besseren nicht zu erwarten. Dagegen scheint ein solches Auge für Anfälle von acutem Glaukom prädisponirt zu sein.

Wie aus den oben wiedergegebenen Karten des Gesichtsfeldes hervorgeht, haben die Skotome bei diesen Affektionen grosse Aehnlichkeit mit denen, die man bei den syphilitischen Retinochoroïditen findet. Sie unterscheiden sich von diesen durch ihr plötzliches Auftreten, sowie auch dadurch, dass viele von ihnen, besonders die bloss auf Kontraktion der Gefässe beruhenden, verschwinden, ohne dass man ophthalmoskopisch die geringsten Veränderungen im Augenboden entdecken kann. In schwereren Fällen sieht man freilich oft, besonders in der regio maculae, Pigmentaufhäufungen und stellenweise Mangel an Pigment, aber die Flecke haben sehr selten das Aussehen wie bei der luetischen Retinochoroïdit. Nur in einem Falle, wo die Störung von V plötzlich kam, habe ich gesehen, dass sich nach einiger Zeit ähnliche

*) Siehe O. Bull, Pathological alterations of the retinal vessels. Transactions 9th International medical Congress Vol. III, Washington 1881. Die Karten des Gesichtsfeldes sind hier ungenau wiedergegeben im Gegensatz zu den ophthalmoskopischen Zeichnungen.

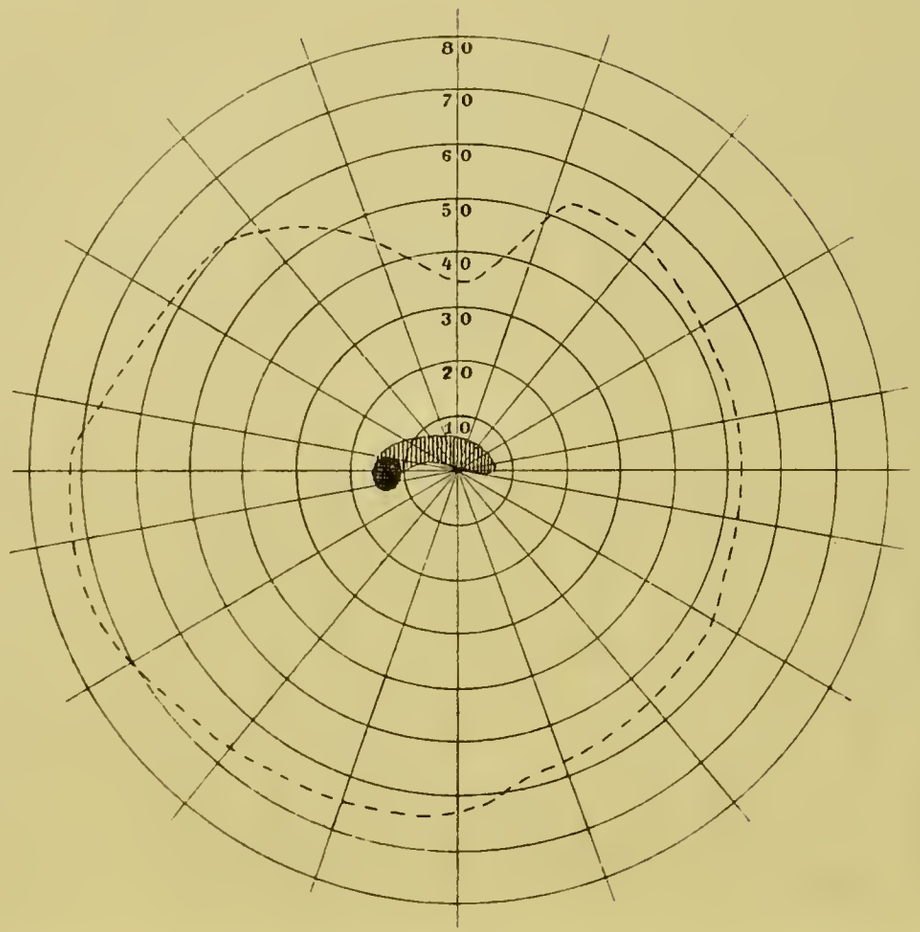

Fig. 72.

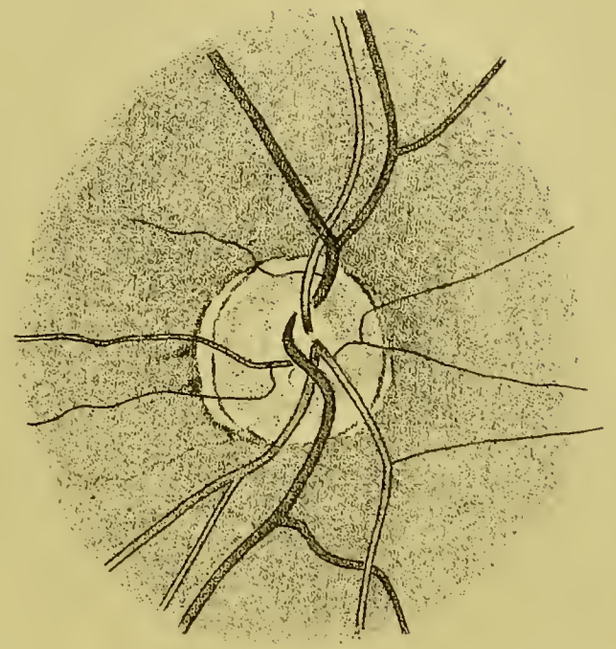

Fig. 73.

Vor vier Jahren plötzlich Doppeltsehen. Am folgenden Tage merkte der Patient plötzlich einen heftigen Schmerz im linken Auge, als ob er einen Schlag auf dasselbe erhalten hätte. Bei Prüfung des Gesichtes merkte er, dass dasselbe bedeutend abgenommen hatte. Ophthalmoskopisch fehlt die untere Maculararterie. Der Patient starb einige Jahre später an Tabes.

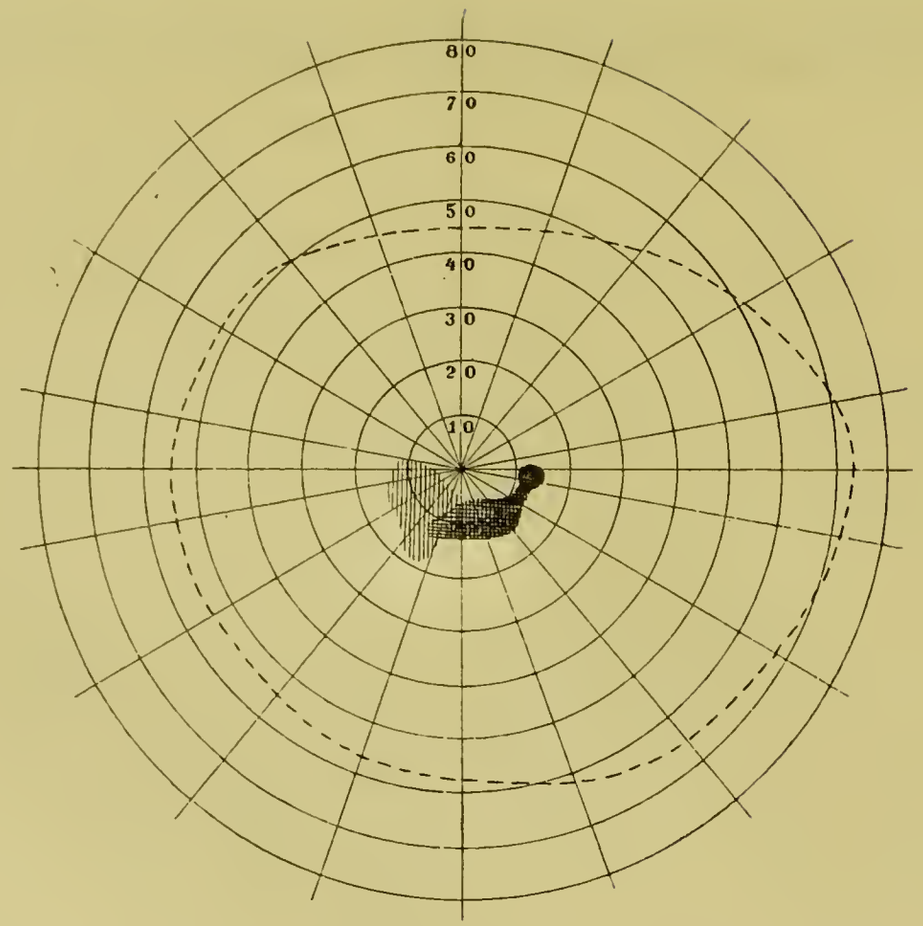

Fig. 74.

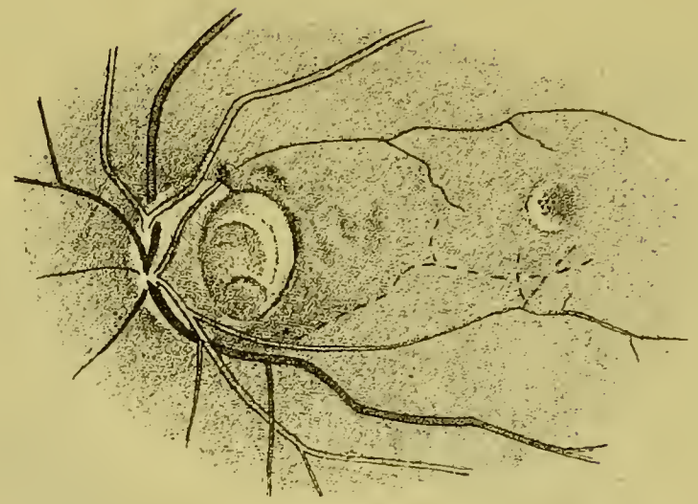

Fig. 75.

Vor acht Tagen plötzlich Schleier vor dem rechten Auge. V jetzt $^4/_{36}$ rechtes Auge; linkes $^4/_4$, C $^1/_{18}$ rechtes Auge. Es ist Braunsehen vorhanden, sowie Mikropsie. Später Grünsehen. Nach vier Wochen V $^4/_{12}$ und C $^1/_4$. Eine früher unsichtbare Arterie war da an der in Fig. 75 mit unterbrochenen Linien angegebenen Stelle hervorgetreten.

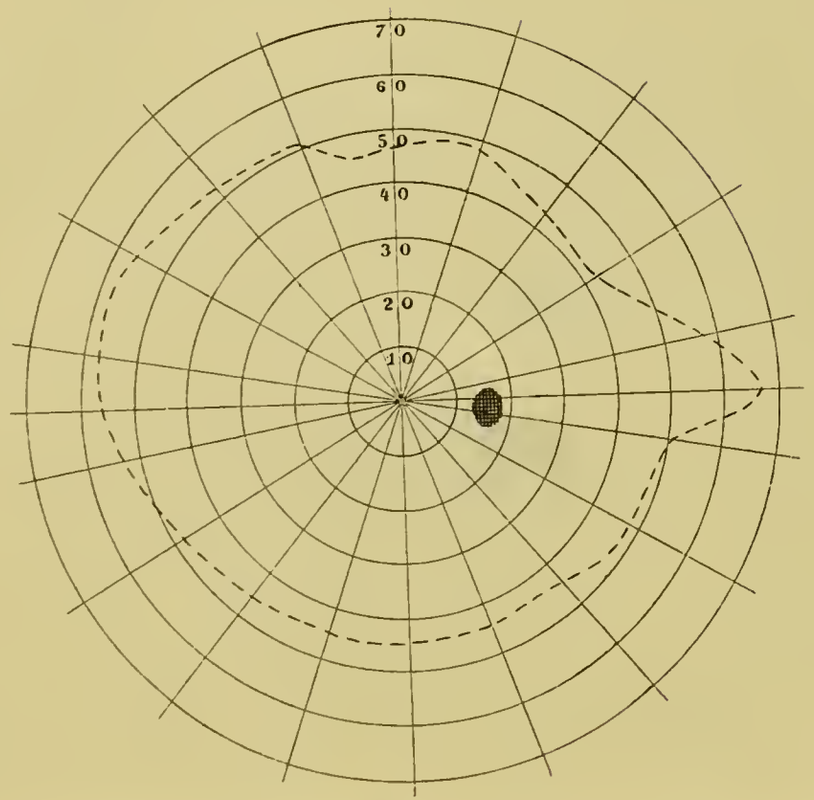

Fig. 76.

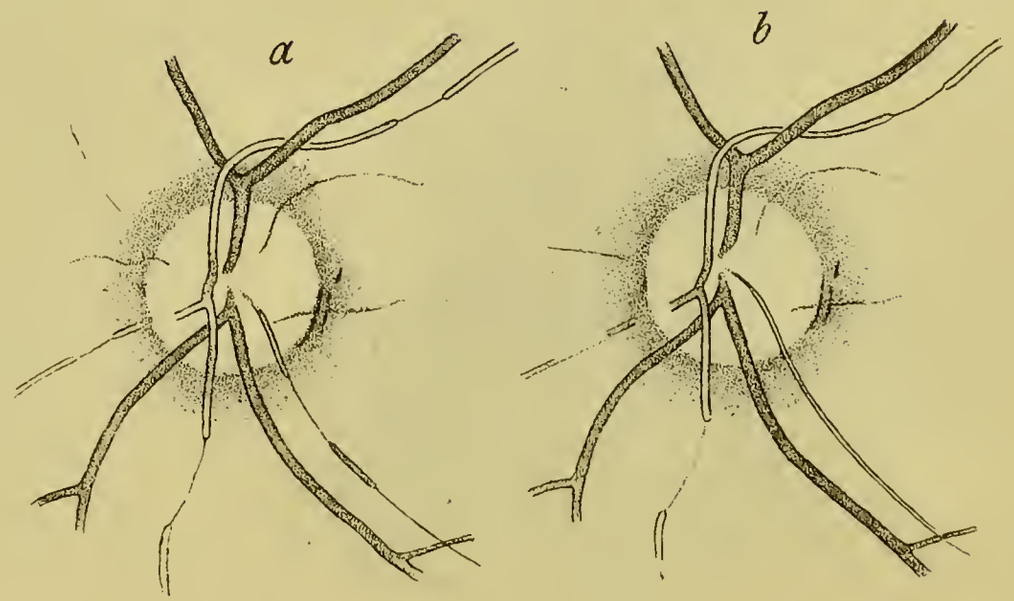

Fig. 77.

Der Patient, eine 60jährige Frau, merkte vor vierzehn Tagen, dass das rechte Auge plötzlich verdunkelt wurde. V sieht die Hand in 1′ Entfernung r. A.; l. A $^{4}/_{4}$. C farbige Gläser richtig. Ophthalmoskopisch Geschwulst und starke Injektion des Opticus. Einen Monat später V $^{1}/_{60}$; ophthalmoskopisch wie in Fig. 77a; vierzehn Tage später wie Fig. 77b. V da $^{1}/_{60}$, L in dunklem Raume $^{1}/_{8}$.

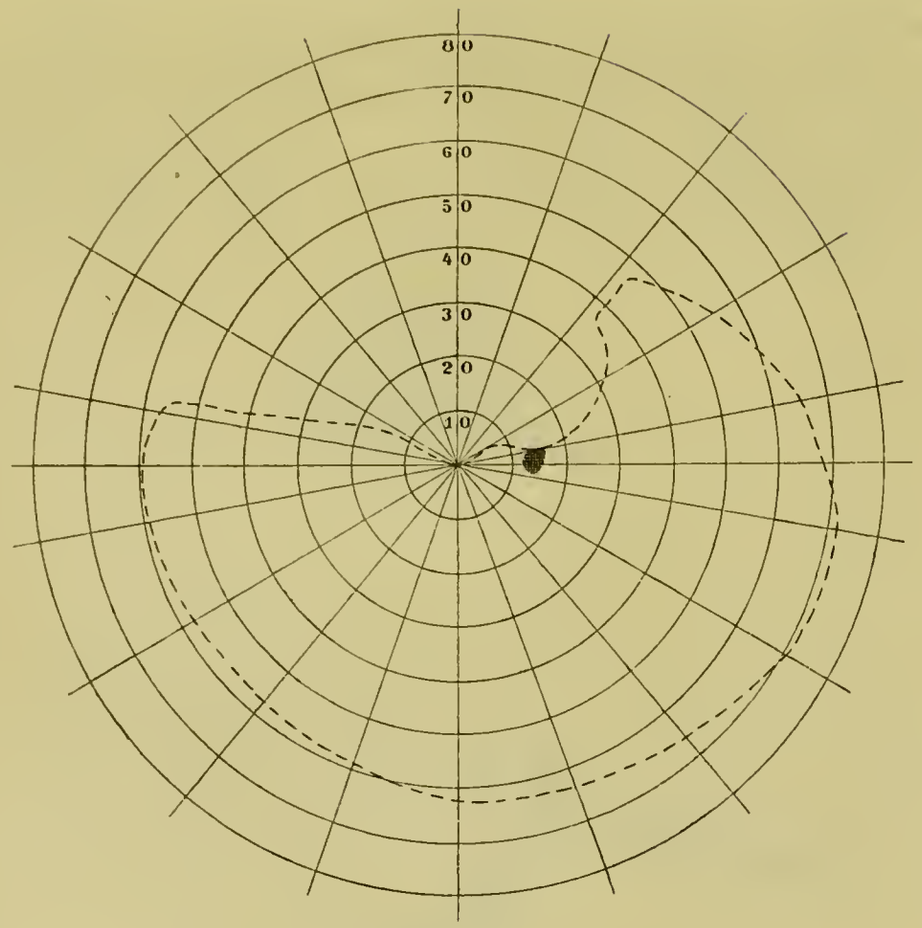

Fig. 78.

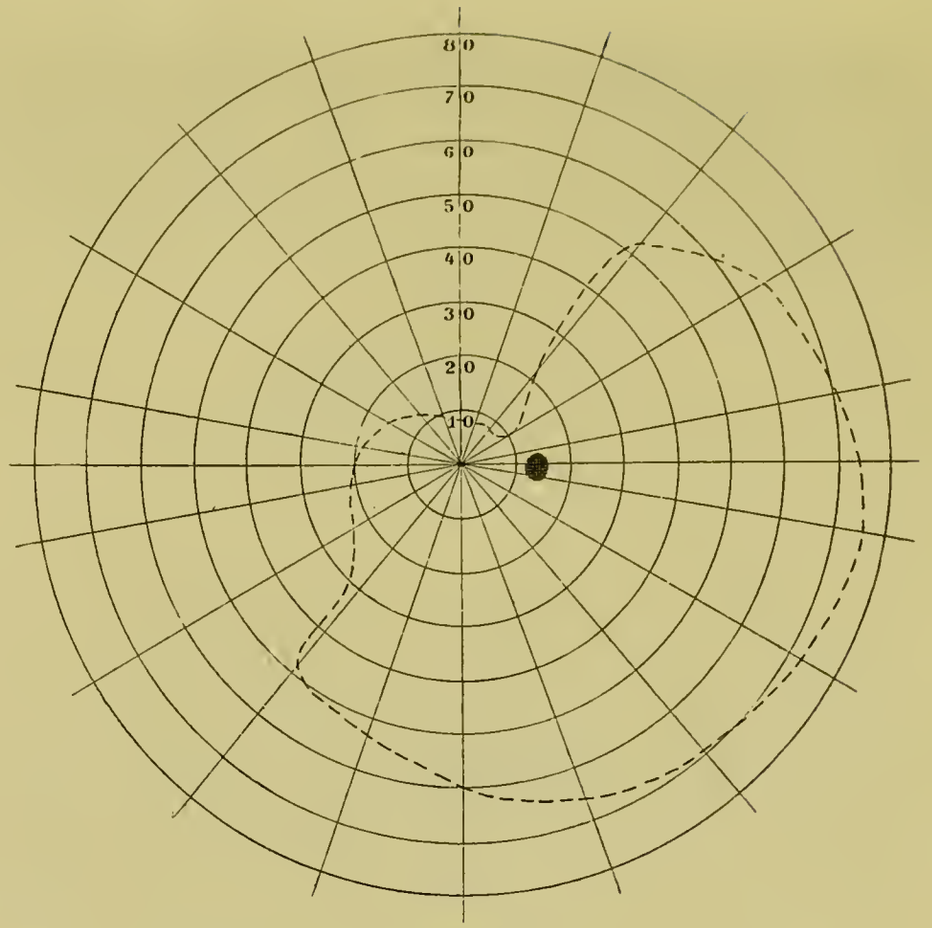

Fig. 79.

Vor einiger Zeit merkte der Patient Schatten vor dem rechten Auge im oberen Teil des Sehfeldes. Lag vor zwei Monaten krank an Erysipelas des Gesichtes. Die rechte Hälfte des Kopfes schmerzte da sehr stark. V $^4/_4$, L in hellem Raume $^2/_3$, in dunklem Raume $^2/_7$, C $^1/_3$. Gesichtsfeld aufgenommen 8. Mai 84 (Regen) Fig. 78. Die abwärts gehende Hauptarterie sehr stark eingeengt, und ein Stück vom Opticus mit dunklem Blute gefüllt. Gesichtsfeld 2. Juni 92. Fig. 79. V da Finger in 4'.

Fig. 80.

Der Patient merkte vor zwei Tagen plötzlich Verdunkelung auf dem rechten Auge nach oben. Gesichtsfeld aufgenommen 4. Februar 89 (sehr dunkel). V $^{4}/_{4}$ beide Augen. Defekt nach oben und nach aussen; selbst eine Lichtflamme unsichtbar innerhalb desselben. Begrenzung des Defektes jedoch nicht scharf. Gesichtsfeld 28. Juni desselben Jahres unverändert. Ophthalmoskopisch abwärts gehende Arterie und Vene stark verschleiert nahe beim Opticus.

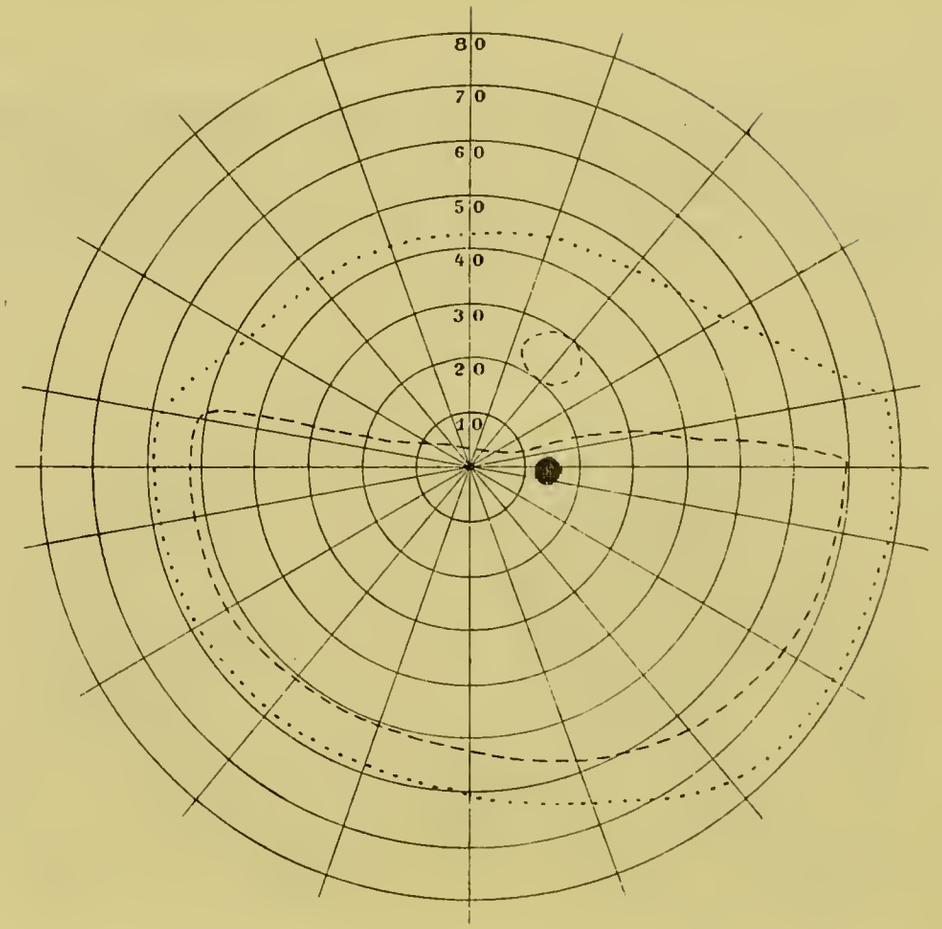

Fig. 81.

Vor vierzehn Tagen merkte der Patient, dass er auf dem rechten Auge nicht gut sehen konnte und dass der obere Theil des Gesichtsfeldes hier fehlte. Gesichtsfeld aufgenommen 12. Februar 88 (bewölkt); abwärts gehende Hauptarterie war da sehr stark eingeengt; ihre Zweige mit dunklem Blut gefüllt.

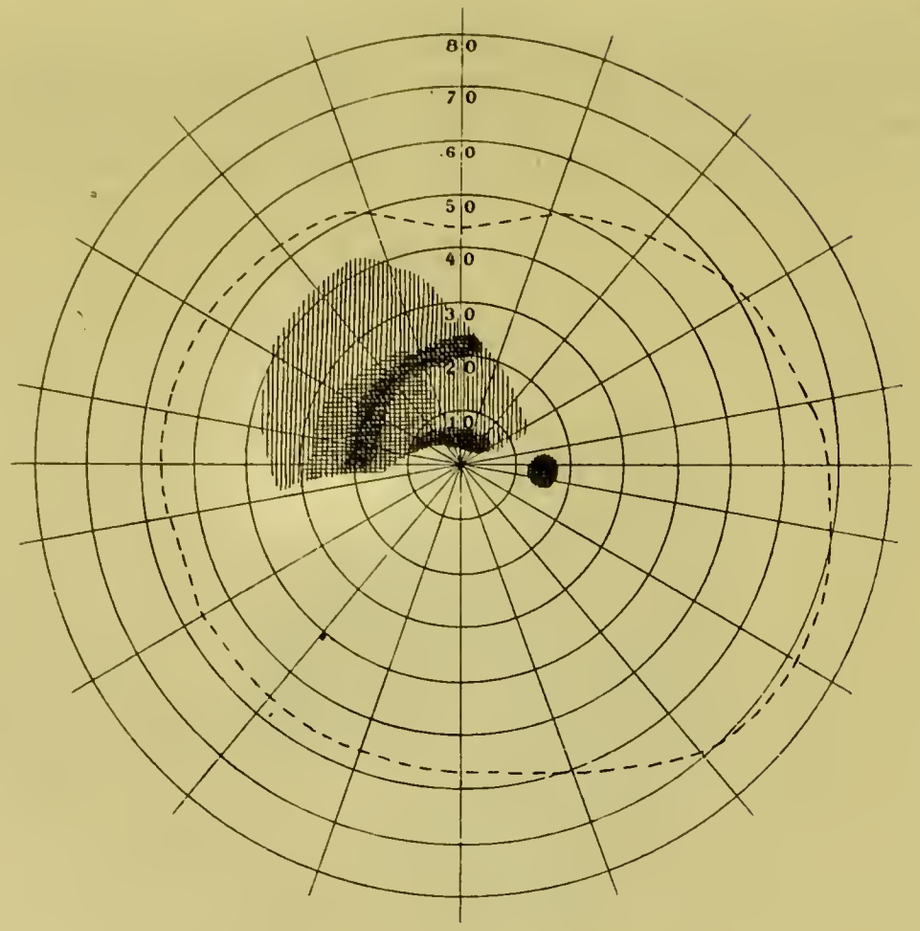

Fig. 82.

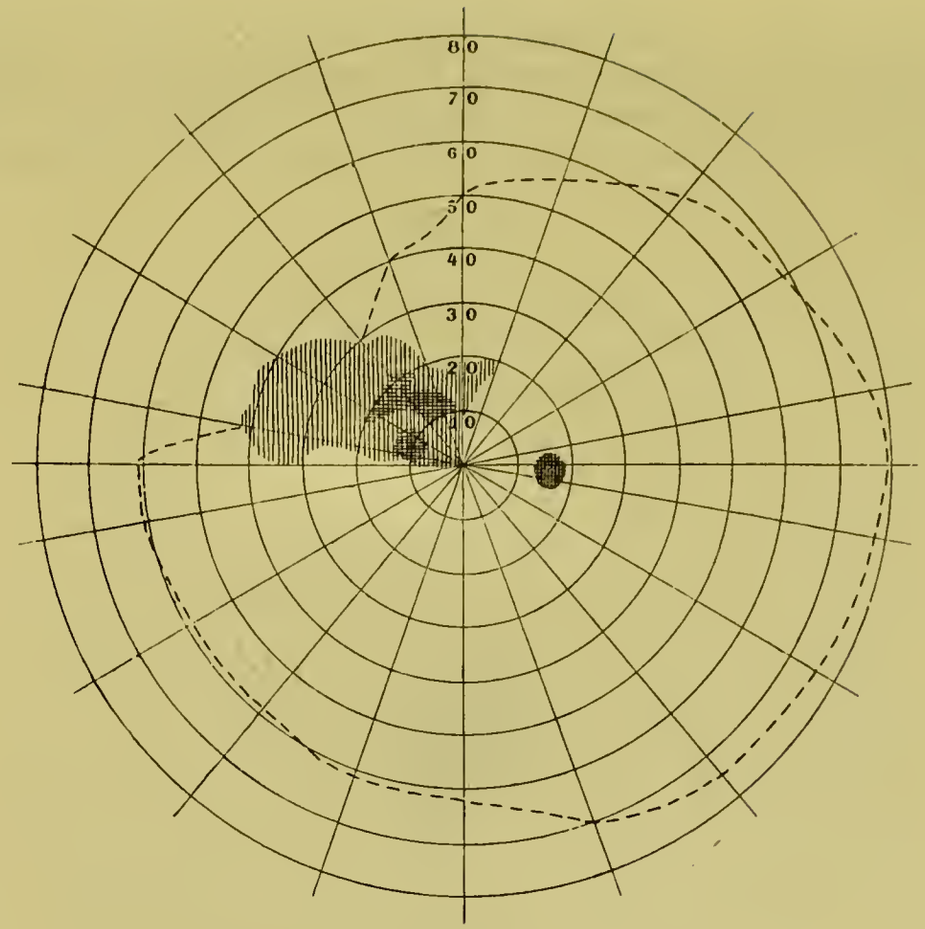

Fig. 83.

Vor acht Tagen kam plötzlich ein Schatten von oben nach unten über das rechte Auge. Gesichtsfeld aufgenommen 20. Oktober 83 (klar). Ophthalmoskopisch milchige Färbung der Retina längs der abwärts gehenden Hauptarterie und besonders in der Macularregion. V $^{4}/_{6}$, L $^{2}/_{3}$, in dunklem Raume $^{1}/_{3}$. Gesichtsfeld aufgenommen 22. December 88 (klarer Tag), V da $^{4}/_{4}$. Nach unten gehende Hauptarterie etwas eingeengt.

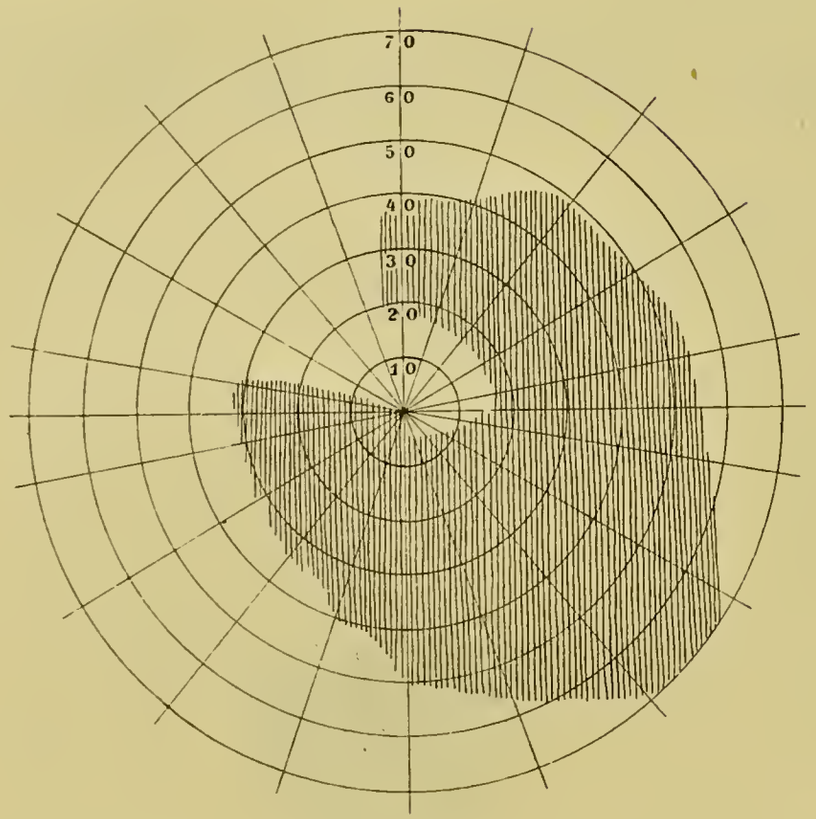

Fig. 84.

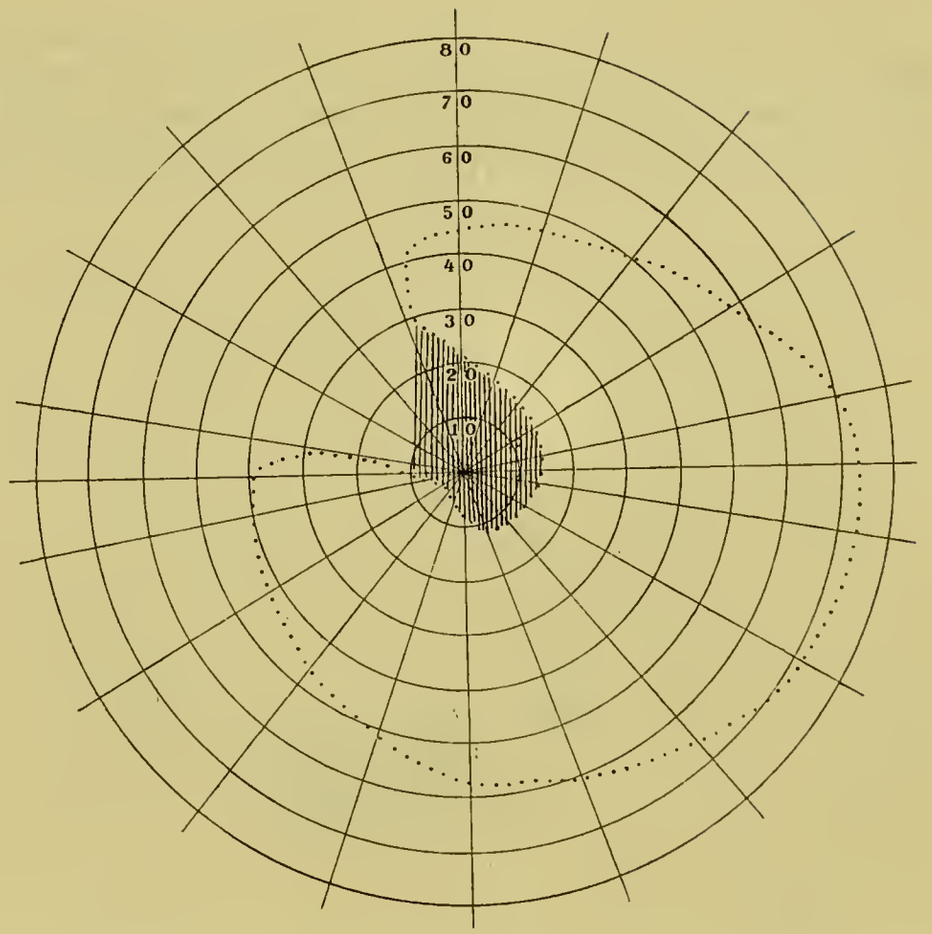

Fig. 85.

Der Patient bekam zwölf Tage, ehe er unter Observation kam, einen Stoss mit einem Stocke gegen den oberen Orbitalrand bei der Nase. Den Tag darauf merkte er, dass er auf diesem Auge sehr schlecht sah. Gesichtsfeld aufgenommen mit weissem Objekt 24. Mai 94 (klar). V zählt Finger nach aussen im Gesichtsfeld. Ophthalmoskopisch die Retinalvenen dick, alle Arterien auffallend dünn, aber am wenigsten die temporalen Zweige. Fig. 85 wieder Gesichtsfeld mit weissem Objekt aufgenommen. Nach Anwendung von Massage und Pilocarpin V Finger in 1 m. C farbige Gläser richtig.

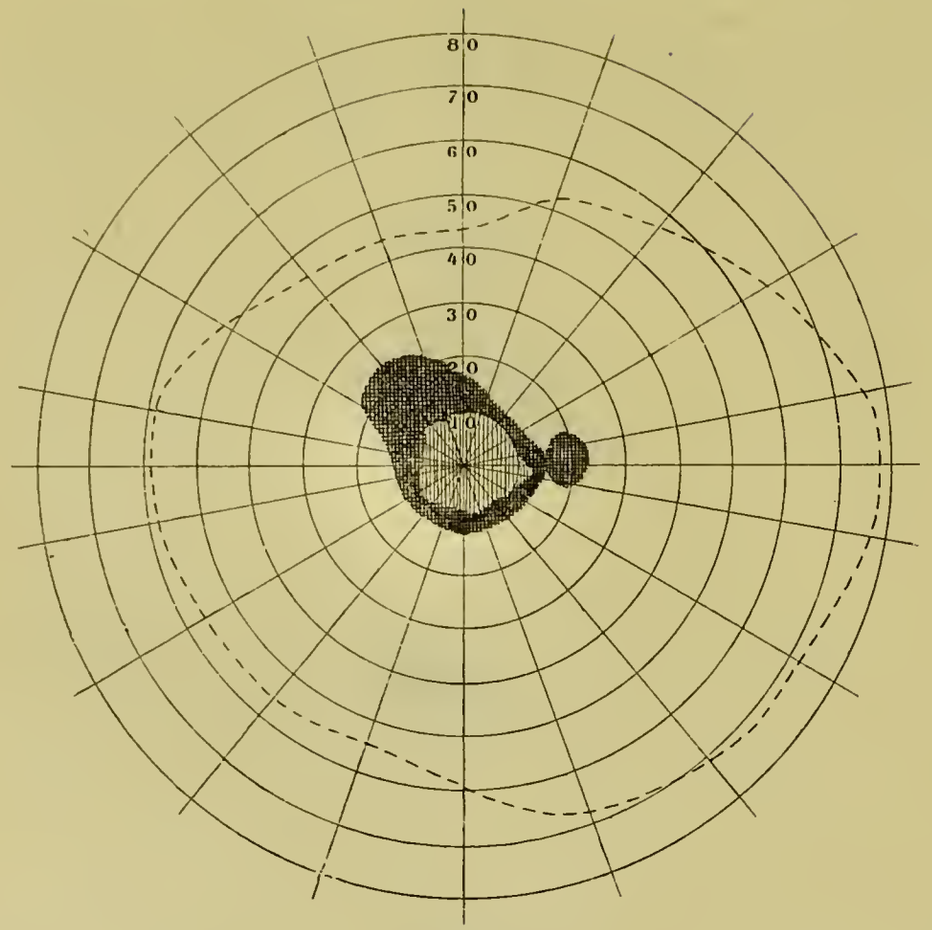

Fig. 86.

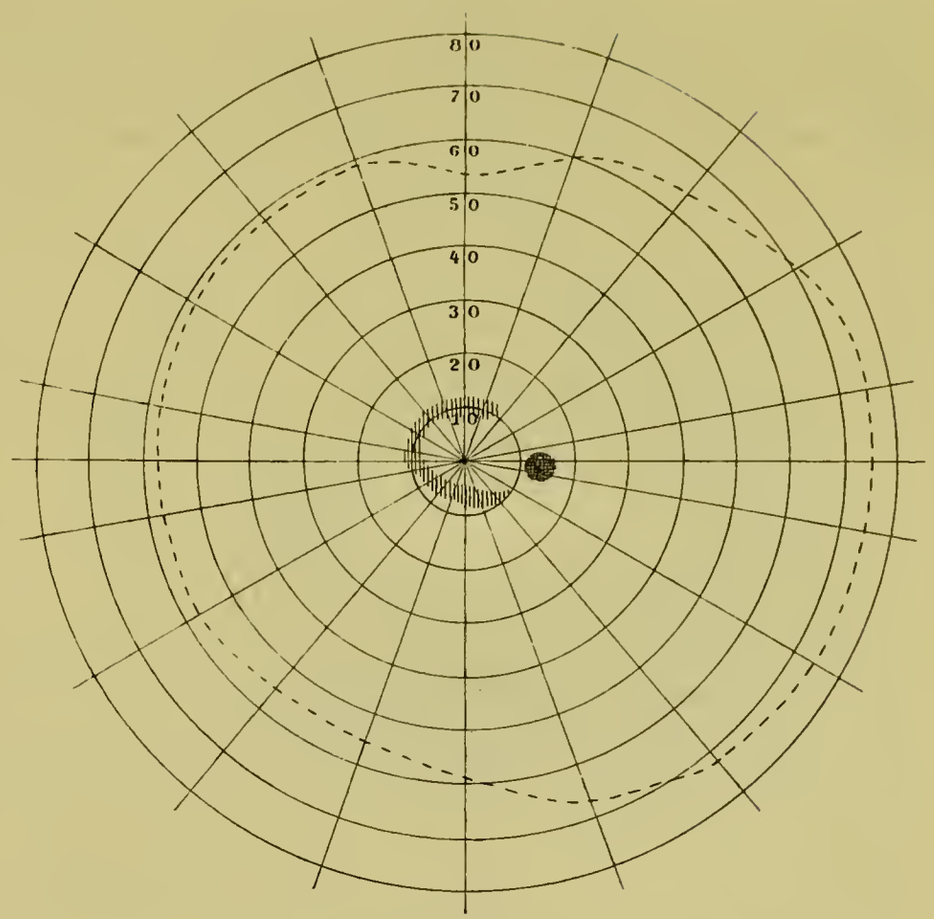

Fig. 87.

Fig. 86. Gesichtsfeld aufgenommen 2. Juni (klar), V $^{4}/_{60}$; sieht grössere Pigmentflächen gefärbt, bezeichnet aber Roth und Gelb beides als Gelb. Hält Grün und Blau für das dunkelste. Fig. 87, Gesichtsfeld aufgenommen 12. Juli (Regen), V da $^{4}/_{6}$. Mitte Oktober V $^{4}/_{4}$; man konnte da selbst mit 1 □mm grossen Objekten kein Skotom nachweisen.

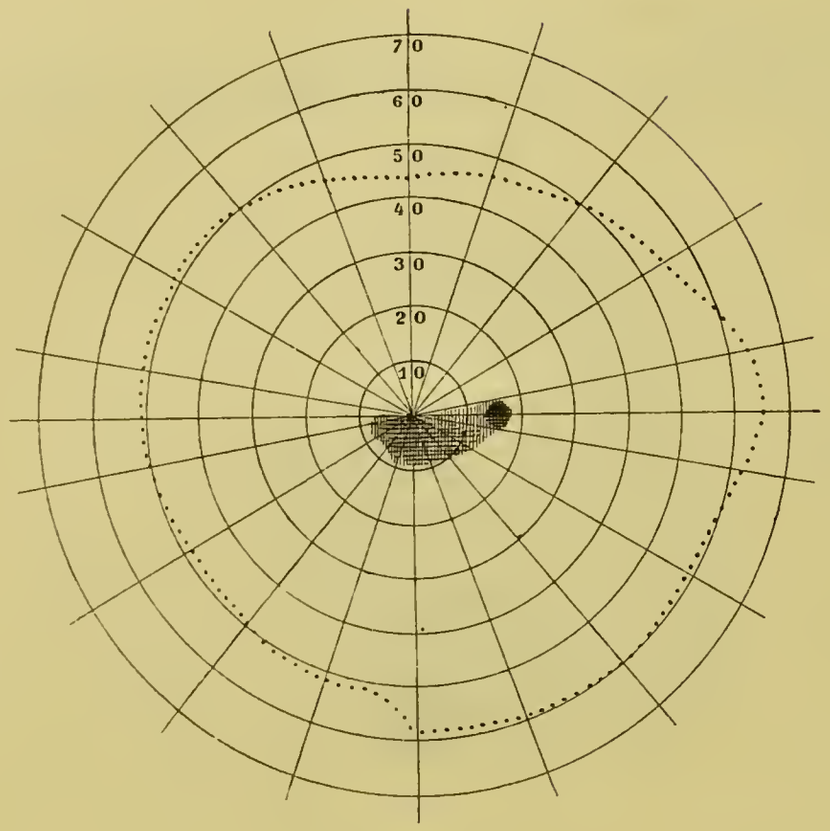

Fig. 88.

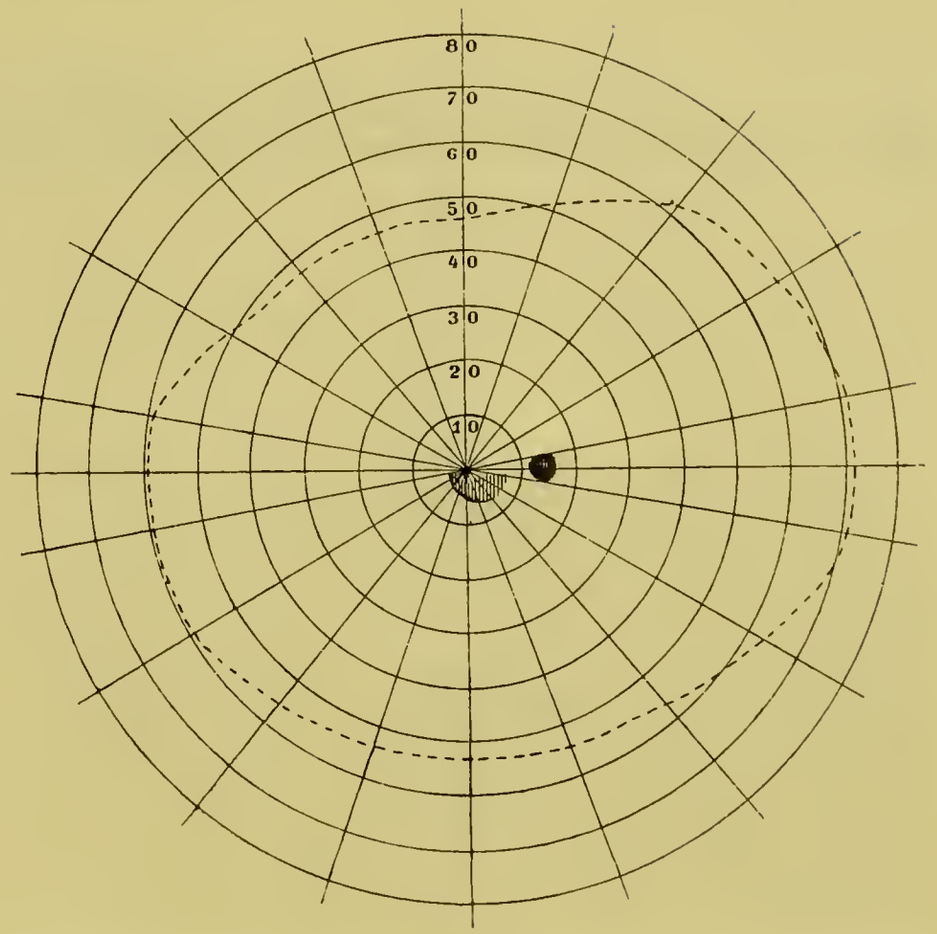

Fig. 89.

Acht Tage, ehe der Patient observirt wurde, hatte er den Stoss eines Fingers gegen das rechte Auge erhalten. Zwei Tage später merkte er, dass er damit eine angezündete Lampe nicht sehen konnte. 24. Januar 88 V $^{1}/_{60}$. Die Pupille ausgeweitet. Leichte Verdunkelung der brechenden Medien. Ophthalmoskopisch in regio maculae ein weissgraues Exsudat, umgeben von Blutextravasaten; die Venen ausgeweitet, die Arterien so schmal, dass sie sich ausserhalb der Grenzen der Scheibe des Opticus kaum verfolgen lassen. T abgenommen. Gesichtsfeld Fig. 87 aufgenommen 26. Januar (klar). Später wurden Pigmentveränderungen in der Macularregion beobachtet. Die Arterien erweiterten sich allmählich, während V zugleich stieg. 4. Mai dies $^{4}/_{4}$. Es war noch etwas Verschleierung der Retina um den Opticus vorhanden, sowie einzelne weissliche Flecke um Macula lutea.

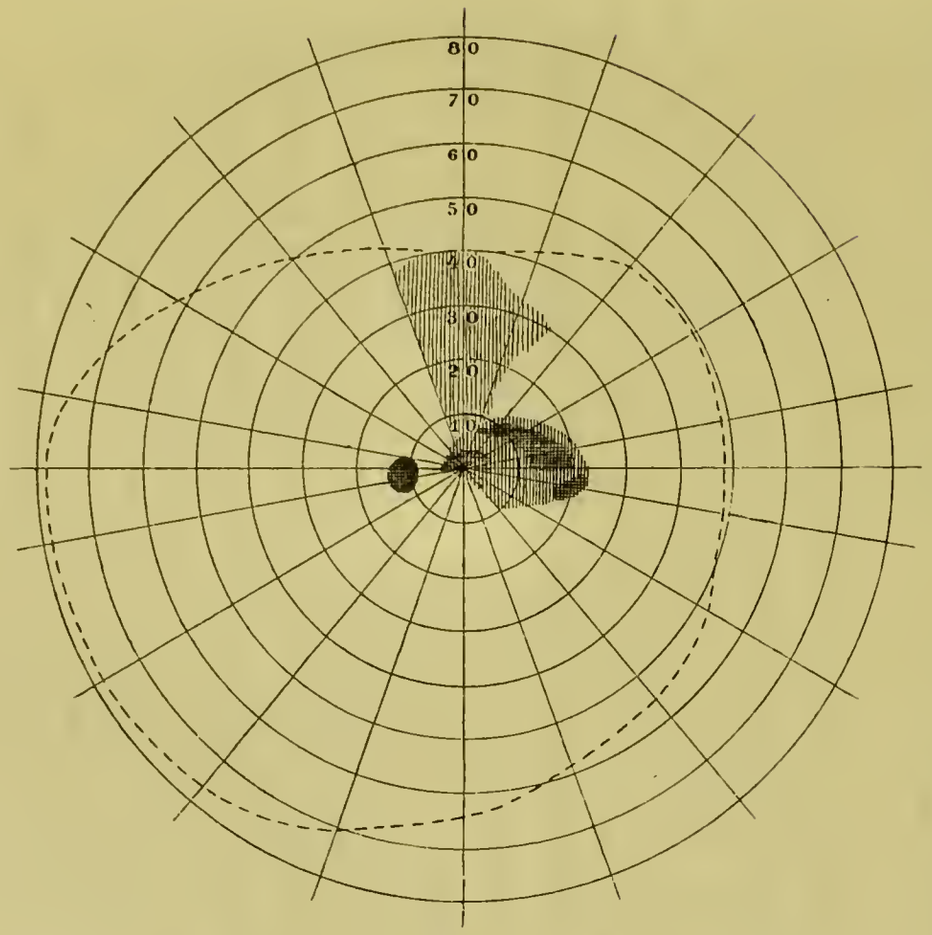

Fig. 90.

Fig. 91.

In den letzten drei bis vier Wochen Schmerzen über dem linken Auge. Vor vierzehn Tagen verminderte Sehschärfe. Gesichtsfeld aufgenommen 9. August 90. V Finger in 3 m. Ophthalmoskopische Pigmentveränderungen in regio maculae und längs den abwärts gehenden Gefässen. Der von der unteren Hauptarterie zur Region unterhalb der macula lutea gehende Zweig zeigt sich bei seinem Ursprung sehr dünn. In seinem weiteren Verlauf wird er dunkel wie eine Vene. V wurde allmählich besser und war am 3. November desselben Jahres $^1/_4$.

Flecke entwickelten, wie bei infektiöser Retinochoroïdit längs denjenigen Retinalgefässen, deren Ausbreitung dem Skotom entsprach (Fig. 91). Der Patient hatte ein paar Jahre vorher am Gichtfieber krank gelegen. Mir scheint, dass es sich nahe legt, hier das Vorhandensein eines infektiösen Embolus anzunehmen.

Wenn die Hauptstämme getroffen sind, ist es nicht selten, dass L in der Peripherie nur vermindert ist, so dass man mit einem weissen Versuchsobjekt weitere Grenzen des Gesichtsfeldes erhält als mit einem grauen. In einem solchen Falle (Fig. 81) fand sich in demjenigen Theile des Gesichtsfeldes, wo der Patient nur das weisse Objekt wahrnahm, eine kleine inselförmige Partie, wo auch das graue wahrgenommen wurde. Bei Affektion kleinerer Gefässe pflegen die Grenzen des Defektes oder Skotomes genau markirt zu sein.

Untersucht man in dunklem Raume, so findet man, dass auch bei diesen Leiden die Verminderung von L in Verhältniss steht zur Ausdehnung des ganzen Gesichtsfeldes. Es kann z. B. in Fällen, wo bloss ein kleineres Skotom vorhanden ist, der Norm nahe kommen, während es in Fällen, wo das Gesichtsfeld koncentrisch eingeengt ist, ziemlich niedrig befunden werden kann.

Von Interesse ist das Verhältniss mit C. Dies zeigt sich in mehreren Fällen gleichmässig für alle Farben herabgesetzt. Liegt ein Skotom im Centrum, so kann man freilich finden, dass C niedriger für Roth und Grün ist als für Blau und Gelb, aber der Unterschied ist kaum grösser, als dass er sich erklären liesse aus der grösseren Sensibilität, welche die Peripherie im Vergleich mit dem Centrum physiologisch für das letztere Farbenpaar hat. Verwechselungen von Gelb mit Roth und von Grün mit Blau finden sich freilich auch, aber nur bei schwachen Nuancen. Dass die Alteration von C nicht von derselben Art ist wie bei Retinochoroïdit, geht auch daraus hervor, dass Gelb und Hochroth nicht dunkeler als Blau aufgefasst werden. In einem Falle, demjenigen, von welchem Fig. 84 bis 87 incl. genommen sind, wurde nicht nur bei Pigmenten, sondern auch bei farbigen Gläsern Grün als das dunkelste bezeichnet.

Chromatopsien kommen vor, sind aber selten.

Störungen der Circulation in den Gefässen der Choroïdea haben wahrscheinlich der Einschränkung des Gesichtsfeldes zu Grunde gelegen im nachfolgenden Falle.

Da das klinische Bild bei partiellen Störungen der Circulation in diesen Gefässen wenig bekannt ist, gebe ich Auszüge aus den Journalen:

L. O., 60 Jahre, beobachtet 15. Januar 1894. Der Patient ist immer gesund gewesen bis vor ein paar Jahren, da er anfing, von Asthma geplagt zu werden. Im letzten Halbjahr hatte er auch Bronchit. Am Herzen nichts Abnormes, ausser dass einzelne Schläge ab und zu ausfallen. Im Urin nichts Abnormes. Sehschärfe auf dem linken Auge in der letzten Zeit abgenommen. Die Schwächung des Sehens kam nach seiner Meinung nicht plötzlich. Ophthalmoskopisch auf beiden Augen die Arterien etwas dünn; im oberen inneren Quadranten zeigen sich die Venen ausgeweitet und sehr dunkel. Mehrere Blutextravasate liegen längs ihres Verlaufes, und weiter hinaus nach der Peripherie sieht man zahlreiche kleinere solche, meist runde. Auf dem Opticus sieht man nach unten ein paar kleine rothe Flecken, die aus dünnen Fäden bestehen (neu gebildete Gefässe), sowie nach innen und oben eine kleine Pigmentanhäufung. T normal. V mit + I D $^{4}/_{12}$ r. A.; linker Finger in ein paar Meter. C circa $^{1}/_{10}$ r. A.: linkes unsicher bei Roth und Grün, während Gelb und Blau erkannt werden, wenn man farbige Gläser braucht. Sehfeld wie in Fig. 92. Im centralen Gesichtsfeld etwas Gelbsehen. Der Patient ist noch unter Observation. Noch immer sieht man in der oben beschriebenen Partie Blutextravasate, theils ältere von einer dunkleren und bräunlicheren Farbe, theils jüngere intensiv rothgefärbte. V jetzt gesunken auf $^{2}/_{60}$.

C. M. 36 Jahr, beobachtet 22. Januar 1894. Der Patient erlitt kurz vor Weihnachten einen heftigen Stoss gegen die Stirn, indem er an einen Nagel anrannte. Die Haut um das Auge wurde später für einige Tage blau gefärbt. Es zeigt sich jetzt 1,5 cm über der Augenbraue auf der rechten Seite eine frische Narbe. Acht Tage später fing ihm das rechte Auge an weh zu thun. Jetzt starke pericorneale Injektion; Iris gelblich entfärbt, mit einem blutrothen Halbmond nahe dem Pupillarrande nach

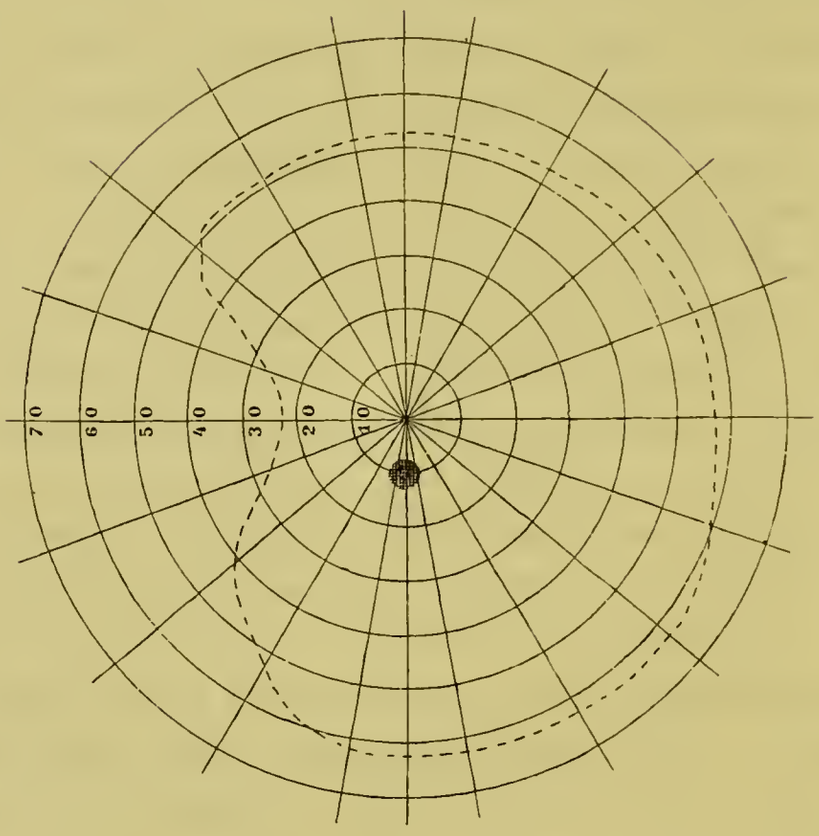

Fig. 93.

Gesichtsfeld aufgenommen 24. Januar 94.

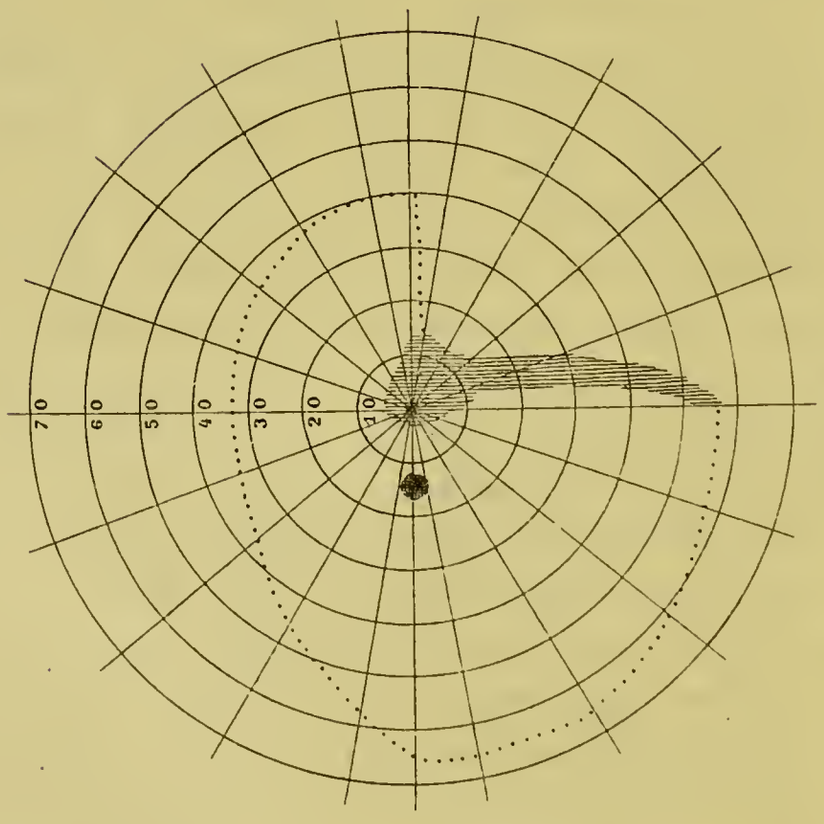

Fig. 92.

Gesichtsfeld aufgenommen 15. Januar 94 (sehr dunkel).

oben. Ophthalmoskopisch eine leichte Verdunkelung des corp. vitr. Vv. nach unten bedeutend erweitert und dunkel. Weit hinaus gegen die Peripherie eine ziemlich grosse Partie, wo die Pigmentschicht destruirt ist und theilweise auch tabula vascul., so dass die Sklera an mehreren Stellen durchscheint. Dabei unregelmässige Pigmentanhäufungen. V rechtes Auge $^{2}/_{60}$, linkes $^{4}/_{6}$. Sehfeld wie in Fig. 93. Bei Gebrauch von Mydriatica stieg später V auf $^{4}/_{15}$. Der Patient verblieb nur wenige Tage unter Observation.

Bemerkenswerth ist im letzten Falle, dass kurz nach dem Auftreten der Krankheit Choroïdea sich theilweise destruirt zeigte. In so weit stimmt das ophthalmoskopische Bild mit demjenigen, welches man an Thieren bei Unterbindung der Choroïdalgefässe gefunden hat (Wagemann).

Von Interesse im letzten Falle ist es auch, dass die Affektion nach gewaltsamer Einwirkung von aussen auf die Umgebung des Auges auftrat. Dies war auch der Fall in folgendem Casus, wo jedoch kein einzelner Theil des Augenbodens sich besonders angegriffen zeigte, wo vielmehr das Leiden den Charakter einer diffusen Retinochoroïdit trug.

Fräulein M. B., 38 Jahr alt, erschien zum ersten Mal am 1. Februar 1892. Der Patient ist immer gesund gewesen. Am Herzen nichts Abnormes. In den ersten Tagen des September des vorigen Jahres stiess sich der Patient heftig über dem linken Auge, indem er gegen eine Thür lief. Ungefähr acht Tage darauf merkte sie, dass sie auf dem linken Auge nicht gut sah. Auswendig nichts Abnormes. V (dunkel) $^{4}/_{5}$ rechtes Auge, linkes Auge $^{4}/_{9}$, C $^{1}/_{50}$. Ophthalmoskopisch nichts Abnormes. Gesichtsfeld etwas koncentrisch eingeschränkt. Nach einer kurzen Zeit trat leichte Verschleierung des Opticus ein, demnächst ganz kleine, nur in aufrecht stehendem Bilde sichtbare hellgelbe Pünktchen (wie Insekteneier) in der Maculargegend. Späterhin kam es zu gleichmässiger Verdunkelung des ganzen Augenbodens, kleine Blutextravasate am Opticus. Ausweitung der Retinalvenen. V sank eine Zeit lang auf $^{4}/_{20}$ herab. Anfang März fingen die Symptome wieder an zu schwinden. V schliesslich $^{4}/_{5}$.

Das Gesichtsfeld noch immer koncentrisch beschränkt.

Es ist zweifelhaft, ob wir in dem ersten und letzten Falle ein Leiden haben, das den eben beschriebenen Leiden der Retinalgefässe analog ist. Möglicher Weise hat im letzten Falle eine Infektion durch die Lymphenbahnen vorgelegen.

Ehe ich dazu übergehe, die Alteration des Gesichtsfeldes zu besprechen, welche auf Affektionen hinter dem Bulbus oculi beruhen, will ich ein paar Fälle erwähnen, wo die Häute des Auges zwar nicht angegriffen waren, wo aber die Ursache der Störung der Funktion im Bulbus localisirt war.

In dem einen Falle handelte es sich um ein ungewöhnlich schön ausgebildetes epiretinales Blutextravasat. Der Patient, ein 28jähriges Mädchen, merkte plötzlich zwei Tage, ehe sie zur Observation kam, dass sich ein Schatten vor das rechte Auge legte. Die Menstruation hatte gerade da angefangen. Ophthalmoskopisch zeigten sich zwei grosse Blutungen von eiförmiger Gestalt. Sie bedeckten die Gefässe da, wo sie über denselben lagen, gänzlich. Längs ihrer Ränder zeigte sich ein starker Retinalreflex, und die Gefässe zeigten da, wo sie verschwanden, deutlich eine Niveauveränderung, gleich derjenigen am Rande einer glaukomatösen Opticusscheibe, ein Beweis dafür, dass die Blutextravasate so dick waren, dass die Retina hinausgedrängt wurde. In dem äusseren Theil der am meisten central gelegenen Blutung beobachtete man einige helle Punkte, welche Eiern von Insekten glichen. Nach innen ein verhältnissmässig kleines Blutextravasat über der Theilungsstelle einer Vene. T normal. V Finger in 1′, linkes Auge $^4/_3$. Fixation nach aussen verlegt; der blinde Fleck läuft mit dem centralen Defekt zusammen (Fig. 94 und 96). Der Zustand hielt sich einen Monat lang unverändert. Darauf entzog sich der Patient bis zum 29. März der Observation. Ophthalmoskopisch zeigten sich da zwei verhältnissmässig kleine dunkele Flecken mit einer grauen Begrenzung, welche am äusseren Rande der Stellen lagen, wo früher die Blutextravasate vorhanden gewesen waren. Sehfeld Fig. 95.

In dem zweiten Falle war die Diagnose zweifelhaft. Aus dem ophthalmoskopischen Bild bekam man zunächst den Eindruck,

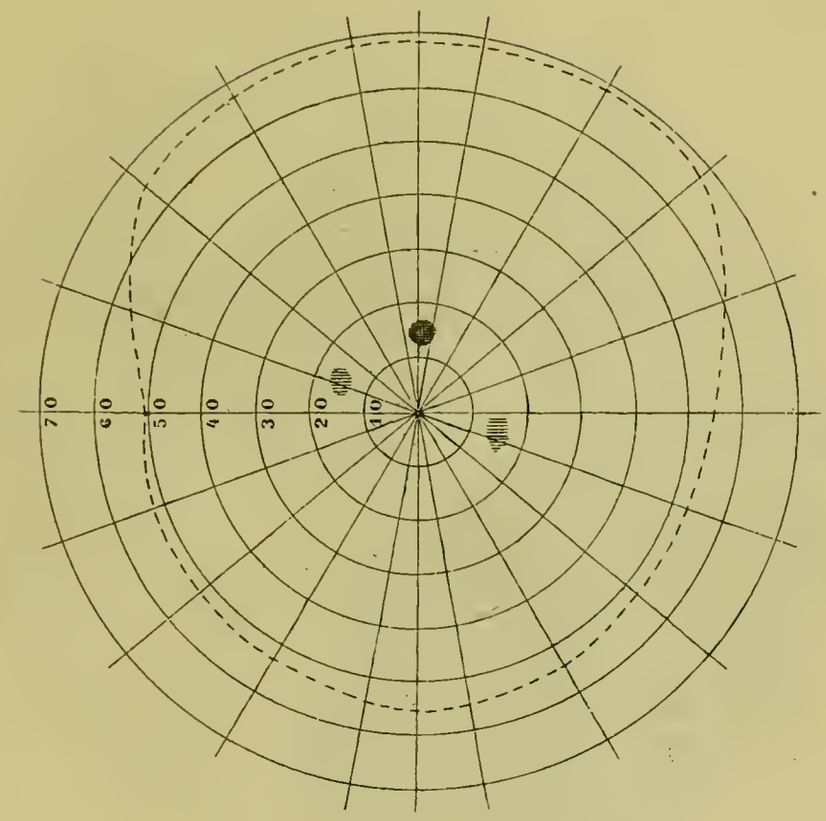

Fig. 95.

Gesichtsfeld aufgenommen 30. März 94 (klar).

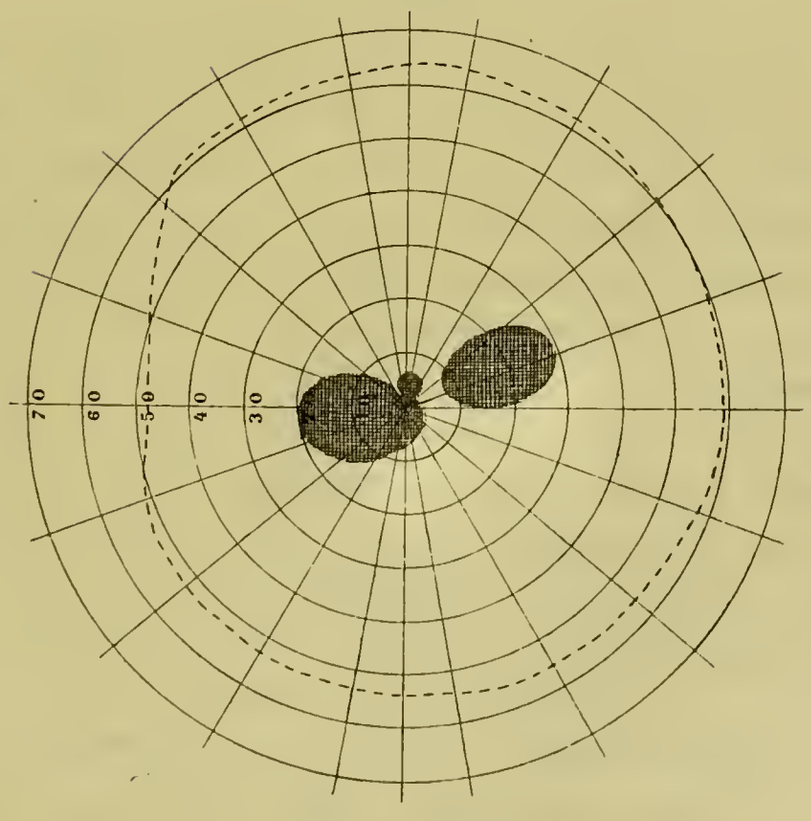

Fig. 94.

Gesichtsfeld aufgenommen 22. Januar 94 (sehr trübe).

Fig. 96.

dass ein Cyste in oder auf lamina cribosa vorläge (Fig. 98). Aber eine genauere Observation bewies, dass der Boden des grauen Fleckes eine stark parallaktische Verschiebung zeigte und dass er deutlicher hervortrat bei Anwendung von konkavem Glas. Doch konnte man mit einem solchen den Boden nicht so deutlich sehen, dass eine sichere Berechnung der Tiefe vorgenommen werden konnte.

Der Patient, welcher zum ersten Mal am 8. Mai observirt wurde, hatte vor vier Monaten Influenza gehabt. Bald darauf merkte sie im Gesichtsfeld vor dem linken Auge dunkele Flecke, die einen gelblichen oder grünlichen Schein hatten und von röthlichen Ringen umgeben waren. V $^{4}/_{4}$ rechtes Auge, linkes Auge $^{2}/_{30}$. C $^{1}/_{14}$ Roth-grün. $^{4}/_{6}$ Gelb-blau. Im Urin nichts Abnormes. Wahrscheinlich war hier ein Blutextravasat in dem intraocularen Ende des Opticus. Eine Neubildung anzunehmen ist nicht wahrscheinlich, da Besserung in den Symptomen eintrat.

Fig. 98.

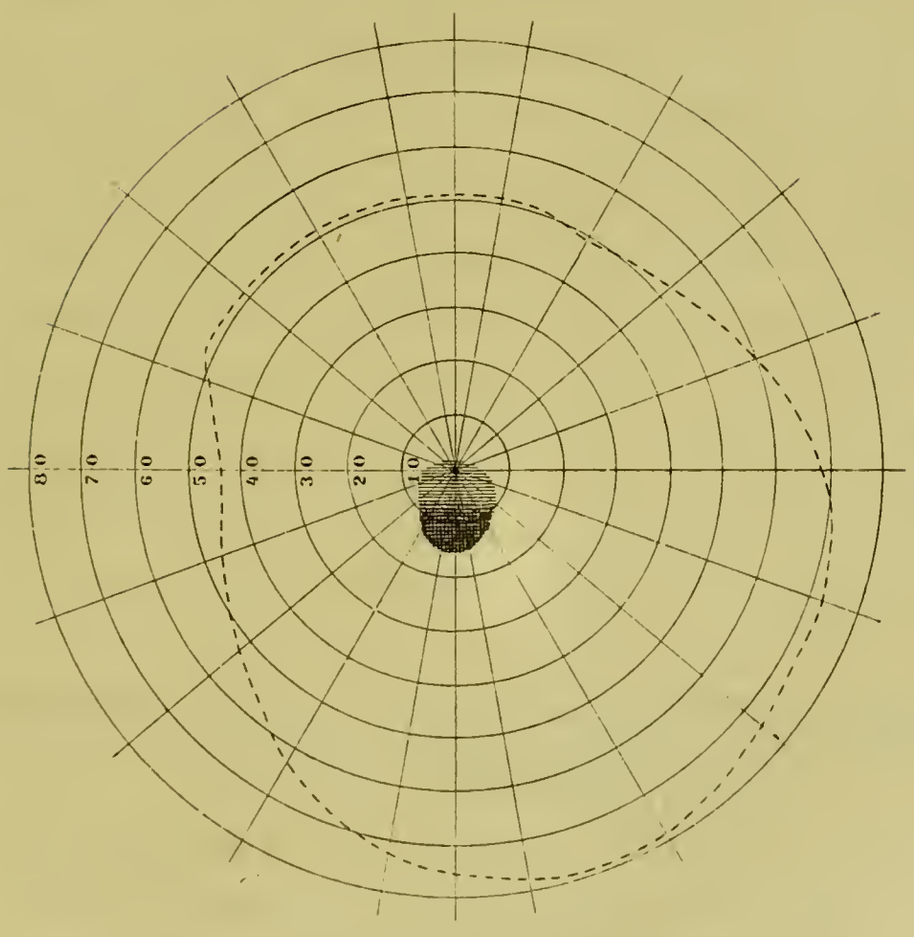

Fig. 97.

Gesichtsfeld aufgenommen 10. Mai 90 (klar). V stieg im Laufe von drei Wochen bis auf $^4/_{18}$ und hielt sich später auf der gleichen Höhe.

II. Das Gesichtsfeld bei Affektionen des Gesichtsorganes hinter dem Bulbus.

Während die Untersuchung mit dem Augenspiegel von hervorragender Bedeutung für die specielle Diagnose der in dem vorhergehenden Abschnitt besprochenen Krankheiten ist, so ist sie in dieser Beziehung oft nur von wenig Nutzen bei denjenigen Krankheiten, welche jetzt besprochen werden sollen. In demselben Verhältniss, wie die ophthalmoskopische Untersuchung hier an Bedeutung verliert, kann man fast sagen, dass die Bedeutung der Untersuchung mit dem Perimeter wächst. Nicht als ob dem Arzte durch diese mehr als bei den vorhergehenden Krankheiten zu einer speciellen Diagnose verholfen würde, aber erstens reicht eine genau ausgeführte Untersuchung des Gesichtsfeldes weit, wenn es gilt, zu entscheiden, ob ein ernstes Leiden vorliegt oder nicht; ferner wird sie nicht selten das Entscheidende für die Bestimmung der Natur der Krankheit, nämlich ob eine Unterbrechung der Leitung vorliegt oder ob dem Gesichtsleiden degenerative Processe zu Grunde liegen; in letzterem Falle findet man nämlich in der Regel die Felder für die verschiedenen Farben ungleichmässig abgenommen, in ersterem Falle nicht. Endlich kann auch die Untersuchung mit dem Perimeter werthvolle Winke über den Sitz der Krankheit geben, ob er intra- oder extracraniell ist.

Veränderungen des Gesichtsfeldes bei Hysterie, Neurasthenie und bei traumatischen Neurosen.

Pathologische Alterationen im Gesichtsfeld können bei diesen Krankheiten theils von vorübergehender, theils von länger andauernder, theils endlich von bleibender Art sein.

Ein sehr häufiges passageres Leiden des Gesichtsfeldes bei nervösen Individuen ist scotoma scintillans. Soweit meine Erfahrung reicht, tritt dieses Leiden erst im Centrum auf, nicht bloss nahe dabei, wie Leber angiebt. Jedenfalls habe ich von Allen, welche sich näher erklären konnten, den Bescheid erhalten, dass am Anfang des Anfalles gerade die Dinge, welche sie fixirten, undeutlich wurden oder verschwanden. Haben sie z. B. geschrieben, so ist nur die Spitze der Feder unsichtbar geworden, und erst wenn dies einige Zeit gedauert hatte, hat die Verdunkelung sich nach den Seiten ausgebreitet. Es unterliegt kaum einem Zweifel, dass immer beide Gesichtsfelder getroffen werden, aber es ist ungewiss, ob die Felder auf beiden Seiten immer homonyme Stellen in gleich grosser Ausdehnung treffen, denn das Leiden bleibt nicht lange unverändert stehen. Bei Untersuchung mit dem Perimeter an mir selbst während der Anfälle glaube ich gefunden zu haben, dass das der Fall ist. Zu irgend welcher vollständigen Hemianopsie kommt es nicht, da bloss ein grösserer oder kleinerer Theil eines Sektors ausfällt. Für die, welche nicht selbst daran leiden, findet sich selten Gelegenheit zu Untersuchung mit dem Perimeter während des Anfalles selbst, weshalb man nicht mit Sicherheit sagen kann, ob homonyme Stellen immer angegriffen werden. Dagegen hat man, da der Anfall unter sehr starken subjektiven Lichtphänomenen auftreten kann, durch welche der Patient veranlasst wird, zum Arzt zu kommen, ziemlich oft Gelegenheit, das Gesichtsfeld nach dem Anfall zu untersuchen, aber das Resultat ist da fast immer negativ. Nur in zwei Fällen habe ich bleibende Veränderungen nachgewiesen; folglich kann das Leiden nicht, wie Einige annehmen, als passager im absoluten Sinn bezeichnet werden. In dem einen dieser Fälle, fand sich auf einem Auge eine Einschränkung nach oben und nach aussen im Gesichtsfeld, aber nur für grau, nicht für weiss. Auf dem anderen Auge war es zweifelhaft, ob eine entsprechende Einschränkung stattfand. Der Kopfschmerz war bei diesem Patienten während des Anfalles mehr als gewöhnlich heftig. Ein ähnlicher Fall wurde mir mündlich von Philipsen mitgetheilt. Bei einem anderen Patienten fand sich ein sehr leichtes ringförmiges Skotom in der mittleren Zone

auf beiden Augen. Aber ich halte die Diagnose in diesem Falle für weniger sicher. Der Anfall wurde allerdings als ein Flimmerskotom beschrieben, aber die Dauer desselben sollte das erste Mal, als er eintrat, vier bis fünf Stunden betragen haben, was bei diesem Leiden als sehr selten betrachtet werden muss. Sonst scheint übrigens gerade der erste Anfall bei mehreren Patienten sowohl der stärkste als der dauerndste zu sein. Er kann zugleich begleitet sein von anderen Symptomen aus dem Nervensystem, welche später nicht auftreten. So trat bei einem Patienten Dysphasie und Paraphasie auf, was er später nie gemerkt hat.

Vielleicht ebenso häufig wie scotoma scintillans findet sich bei nervösen Leuten eine Einschränkung des Gesichtsfeldes. Aber diese ist eine chronische Affektion und kann freilich auch stabil werden.

Am bekanntesten sind die bei Hysterischen auftretenden Veränderungen im Gesichtsfeld. Diese unterscheiden sich in einzelnen Beziehungen von denjenigen, welche man bei Neurasthenikern findet, aber sie haben auf der anderen Seite doch so viel mit den letzteren gemein, dass es wohl das Richtigste ist, ihre Beschreibung zusammen zu nehmen.

In der Regel tritt die Alteration des Gesichtsfeldes bei diesen beiden Leiden als eine koncentrische Einschränkung auf. Aber diese lässt sich nicht durch feste Grenzen bestimmen, wie bei vielen anderen Leiden, welche auf schweren materiellen Veränderungen des intracraniellen Theiles des Gesichtsorganes beruhen. Die Einschränkung ist nämlich in hohem Grade variabel. Selbst wenn man unter ganz gleichen äusseren Umständen untersucht, wird man zu verschiedenen Zeiten ein verschiedenes Resultat bekommen. Desgleichen wird man oft in ein und derselben Seance ein ungleiches Gesichtsfeld erhalten, indem, je nachdem die Untersuchung fortschreitet, die Grenzen mehr und mehr eingeschränkt werden, so dass, wenn man wieder in demselben Längenmeridian untersucht, in welchem die Untersuchung anfing, man die Grenze bedeutend näher an das Centrum gerückt finden wird. Immer werden sich dabei die Grenzen in allen Meridianen bedeutend weiter zeigen, wenn man ein stärkeres Irritament (weiss statt grau) anwendet. Dies kommt sowohl bei Hysterie als auch bei Neurasthenie vor. Aber der Unterschied

zwischen der Grösse der Grenzen in ein und derselben Seance tritt, so weit meine Erfahrung reicht, bei Hysterischen stärker hervor. Hierin dürfte der wesentlichste Unterschied zwischen dem Gesichtsfeld bei dieser und dem bei Neurasthenikern liegen.

Man hat, und gewiss mit Recht, dies als einen Beweis geschwächter Ausdauer der Funktion erklären wollen. Aber bei dem von Förster nachgewiesenen sogenannten Verschiebungstypus des Gesichtsfeldes wird es nach Peters' Untersuchungen zweifelhaft, ob Ermüdung allein als Erklärungsgrund hinreicht. Als ein Phänomen der Ermüdung muss man wohl auch das von Groenouw gefundene Wechseln des Gesichtsfeldes, je nachdem der Patient accommodirt oder nicht, erklären. Die Grenzen sollen nämlich, im Gegensatz zu dem normalen, enger sein, wenn der Patient accommodirt, und weiter, wenn die Accommodation nachlässt. Die mit der Accommodation verbundene Anstrengung kann hier dazu beitragen, dass der Patient eher ermüdet. Dass die Einschränkung bei Ermüdung nur gering sein sollte, wie Peters angiebt, ist nicht der Fall; jedenfalls wenn man ein graues Versuchsobjekt braucht, das bei Gesunden unter normaler Tagesbeleuchtung normale Grenzen giebt, kann man einen Unterschied von 20—30, ja noch mehr Graden finden. Gleichzeitig wird dann das Gesichtsfeld nicht selten unregelmässig.

Mit Recht hat Wilbrand hervorgehoben, dass keineswegs Anästhesie oder torpor retinae vorliegt, sondern dass eher das Gegentheil der Fall ist. Solche Patienten vertragen keine Lichteindrücke, besonders peripherische. Dies zeigt sich besonders, wenn das Gesichtsfeld ungleichmässig erleuchtet ist (Förster), weshalb sie am meisten durch künstliche Beleuchtung genirt werden. Dass nicht wirkliche Anästhesie vorliegt, zeigt sich auch darin, dass man zugleich mit einer starken koncentrischen Einschränkung finden kann, dass L in dunkelem Raume normal ist, wie auch V in hellem Raume bei solchen nicht vermindert zu sein braucht, wenn es auch eine Neigung hat zu fallen, sobald man längere Zeit hindurch untersucht. Dies gilt sowohl von Hysterikern wie von Neurasthenikern.

Hemianopische Defekte zur Seite — homonyme oder temporale — (Galizowsky, Rosenstein, Rosenthal, Nicati

und Robioli) habe ich nie gefunden; ebenso wenig centrale oder paracentrale Skotome (Leber, Nicati, Robioli, Finkelstein).

Wie mit ungefärbtem, so verhält es sich auch, wenn man mit farbigem Licht untersucht. Gewöhnlich findet sich Einschränkung für dieses gleichzeitig mit der für Weiss oder Grau, aber Einschränkung für das farbige Licht kann stattfinden, ohne dass die Grenzen für das Ungefärbte Licht enger als die normalen zu sein brauchen; das umgekehrte ist zweifelhaft.

Wir finden sonst hier dieselbe Variation wieder, wie wenn ungefärbtes Licht gebraucht wird. Bei einer Patientin fand ich z. B. an dem einen Tage eine bedeutende Einschränkung für Farben, welche sich auf dem einen Auge überall um 20^0 Breite hielt, während die Grenzen für Grau normale waren; damals wurde die Untersuchung bei klarem Wetter vorgenommen. Bei der nächsten Untersuchung, die an einem sehr trüben Tage stattfand, zeigten sich die Farbengrenzen normal und hielten sich so während der ganzen Untersuchung, welche absichtlich in die Länge gezogen wurde, um zu prüfen, ob sich Ermüdung geltend machte. Die Grenzen für Grau zeigten sich da, wahrscheinlich wegen der weniger guten Beleuchtung, etwas koncentrisch eingeengt. Die Kranke war damals vor ein paar Tagen aus einem Zimmer weggezogen, welches sie vorher bewohnt hatte, weil sie nicht vertrug, dass gelbe Punkte im Muster auf der Tapete waren, wieder ein Beweis dafür, wie unrichtig es ist, den Zustand als torpor retinae aufzufassen. Auch starkes ungefärbtes Licht, wie z. B. Glanz von blankpolirten Metallen, war dieser Kranken in hohem Grade unbehaglich. Wenn Streiflichter plötzlich in ein Zimmer fielen, hatte sie eine Zeitlang ein Gefühl, als würde sie mit Nadeln in die Augen gestochen; wenn sie eine Zeit lang einen silbernen Serviettenring ansah, war es ihr, als würde sie hypnotisirt.

Acromatopsie auf einem oder beiden Augen, die von mehreren Fachmännern erwähnt wird (Galisowsky, Féré, Rosenstein, Müller, Stone, Rosenthal), habe ich in typischen Fällen von Hysterie nicht getroffen.

Eine koncentrische Einschränkung des Gesichtsfeldes auf beiden Augen, aber ohne dass L jemals in einem solchen Grade

abnimmt, dass der Patient in seiner Orientirungsfähigkeit im Geringsten beeinträchtigt würde, ein normales V und in dunkelem Raume ein normales L sind die Symptome, welche den Hysterikern und den Neurasthenikern gemeinschaftlich sind. Dass die koncentrische Einschränkung beiden gemeinschaftlich ist, darin sind auch ziemlich alle neueren Fachmänner einig (Thomsen, Oppenheim, d'Abiado, Gutnikow, Jessi, Laufenauer, Horstmann, M. Bernhardt, P. Bernhardt, Mann, König u. A.). Wenn ein einzelner Verfasser (Pontoppidan) behauptet hat, dass man nur bei Hysterikern die „typische sensorielle Anästhesie" findet, so kann dies nur darauf beruhen, dass er nicht eine hinlänglich grosse Anzahl Patienten untersucht hat.

Etwas Anderes ist es, wenn Veränderungen im Gesichtsfeld so häufig bei Neurasthenikern vorkommen, dass der Mangel derselben wesentliche Bedeutung für die Diagnose gewinnt. Meinerseits glaube ich, dass bei solchen Patienten die koncentrische Einschränkung so häufig fehlt, dass die Untersuchung mit dem Perimeter in so fern keinen pathognomonischen Werth hat. Doch will ich nicht unerwähnt lassen, dass die Häufigkeit ihres Vorkommens schwer zu bestimmen ist, gerade weil die Symptome so wechselnd sind, dass man bei ein und demselben Individuum das eine Mal das Gesichtsfeld pathologisch eingeschränkt finden kann, das andere Mal ganz frei.

Gemeinschaftlich bis zu einem gewissen Grade ist also auch die Veränderlichkeit. Aber sie tritt weit mehr bei Hysterikern hervor, bei denen man auch in anderen Beziehungen Symptome findet, die von denen bei den Neurasthenikern abweichen. Hierauf näher einzugehen, würde über das vorliegende Thema hinausführen.

Die binokuläre koncentrische Einschränkung des Gesichtsfeldes ist allerdings die am häufigsten vorkommende Form bei Hysterie und Anästhesie, aber keineswegs die einzige. Koncentrische Einschränkung bloss auf dem einen Auge, während das Gesichtsfeld auf dem anderen frei bleibt, ist selten, wenn es auch vorkommt. Häufiger findet sich das Gesichtsfeld auf beiden Augen in einer Richtung eingeschränkt, oder das Gesichtsfeld findet sich auf beiden koncentrisch eingeschränkt, und überdies findet sich das eine entweder amblyopisch oder sogar amaurotisch.

Einschränkung in vertikaler Richtung habe ich bei zwei Patienten gefunden. Von diesen hatte die Eine, eine 50jährige Jungfer, 30 Jahre früher an Anästhesie über den ganzen Körper von den Armen abwärts gelitten. Dazu komplette motorische Lähmung der unteren Extremitäten. Dieser Zustand dauerte ein paar Jahre. Während der letzten 15 Jahre wurde sie von mir wiederholt wegen „copiopia hysterica" behandelt. Als sie zum letzten Mal untersucht wurde, war das Gesichtsfeld wie in Fig. 99 und 100. Es fanden sich da keine Symptome, welche auf ein schwereres Leiden deuten konnten, obwohl beide Optici Spuren von Atrophie zeigten, indem die Farbe etwas graublau und die Retinalgefässe etwas dünn waren. Keine Störung der Sensibilität zu entdecken. Patellarreflexe verstärkt; sie stand ohne viel Schwankung mit zusammengeschlossenen Beinen und geschlossenen Augen: ging aus dieser Stellung mit Leichtigkeit rückwärts. Konnte auch mit geschlossenen Augen die Enden der einzelnen Finger der anderen Hand sicher treffen und beschrieb auch mit Sicherheit Ringe mit den Füssen. Allgemeinbefinden eher besser als schlechter im Vergleich mit früher. V $^4/_6$ (gegen $^4/_4$ vor 15 Jahren) auf jenem Auge. C. etwas herabgesetzt für alle Farben auf dem rechten Auge.

In dem anderen Falle, bei einer 33jährigen Jungfer, hatte die Hysterie oder Neurasthenie sich nach einem Falle entwickelt, durch welchen die Kranke eine Wunde über dem rechten Auge erhielt. Es kam reichliche Blutung, später stellte sich Photophobie ein, Flimmern vor den Augen, Läuten und Sausen im Kopf, allgemeine Krämpfe, darunter das Bewusstsein verschleiert. Ophthalmoskopisch nichts Abnormes. Gesichtsfeld Fig. 101 und 102. Die obere Begrenzung ist hier ungleichmässig, aber einigermassen symmetrisch auf beiden Seiten. Auf der rechten Seite gehen die Farbengrenzen in keinem Meridian über 10^0 hinaus, wenn nur $1^{\square}$ cm grosse Farbenobjekte angewendet werden. Beim Gebrauch von grösseren bekommt man etwas weitere Grenzen.

Halbseitige Einschränkungen in der Richtung aufwärts abwärts werden selten erwähnt. So viel ich weiss, haben nur Mooren und Wilbrand einige Fälle erwähnt, wo der untere Theil des Gesichtsfeldes auf beiden Augen defekt gewesen ist.

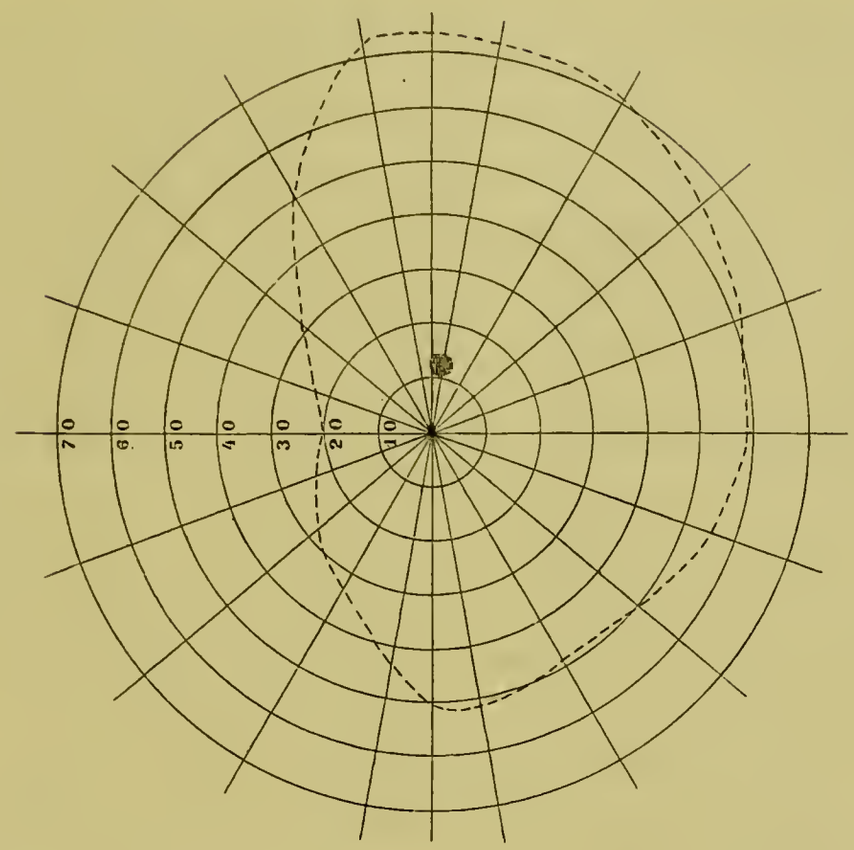

Fig. 100.

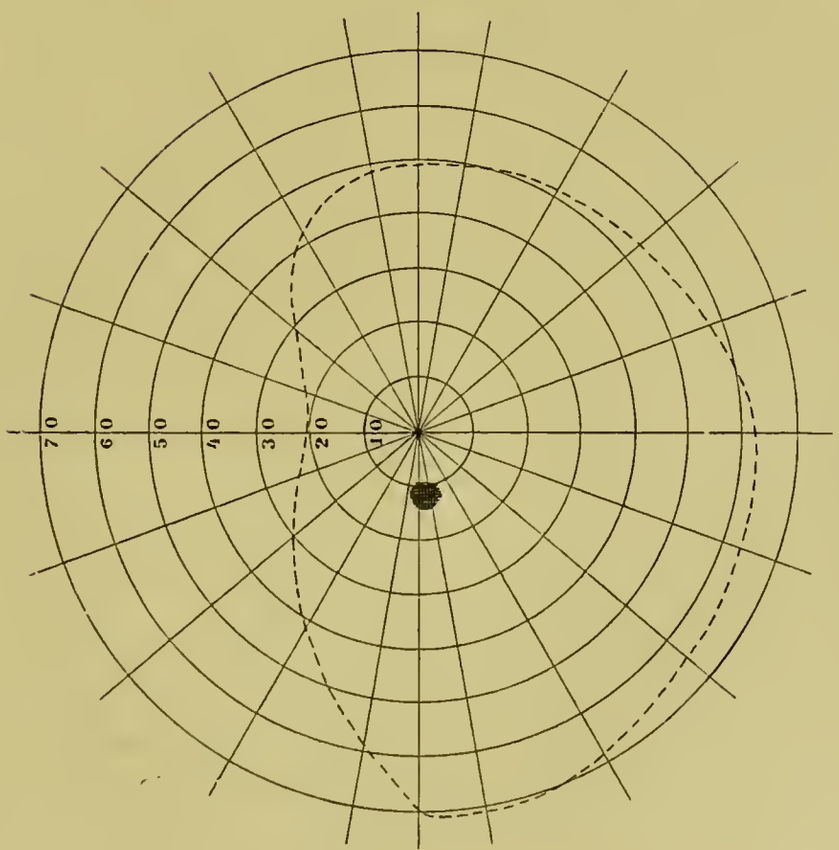

Fig. 99.

Gesichtsfeld aufgenommen 12. Juni 92 (Regen).

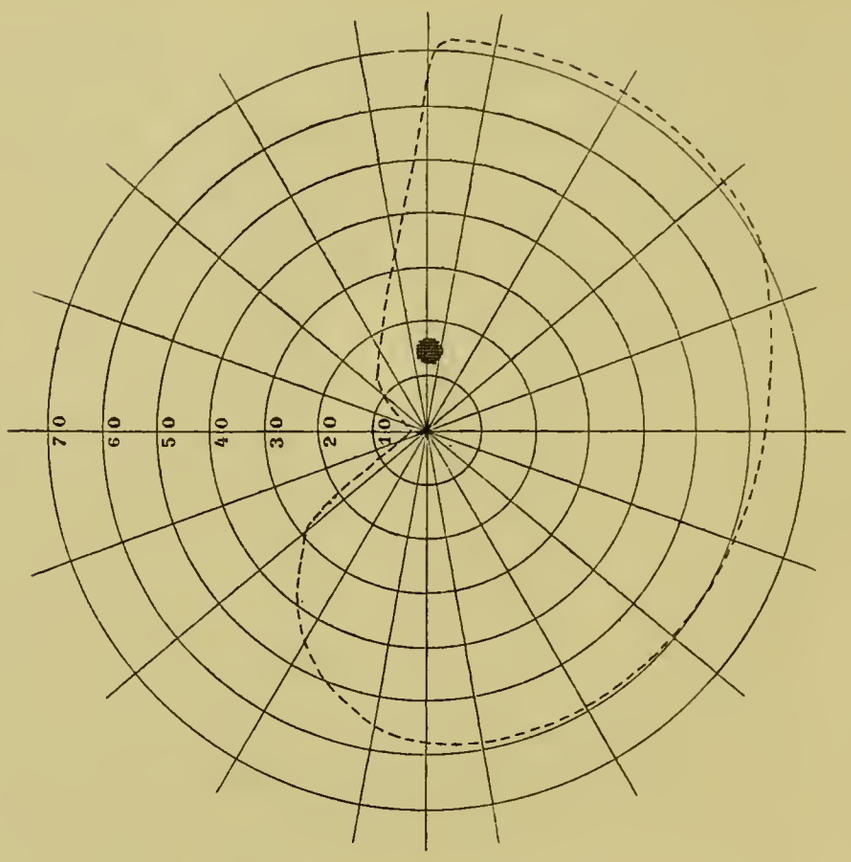

Fig. 102.

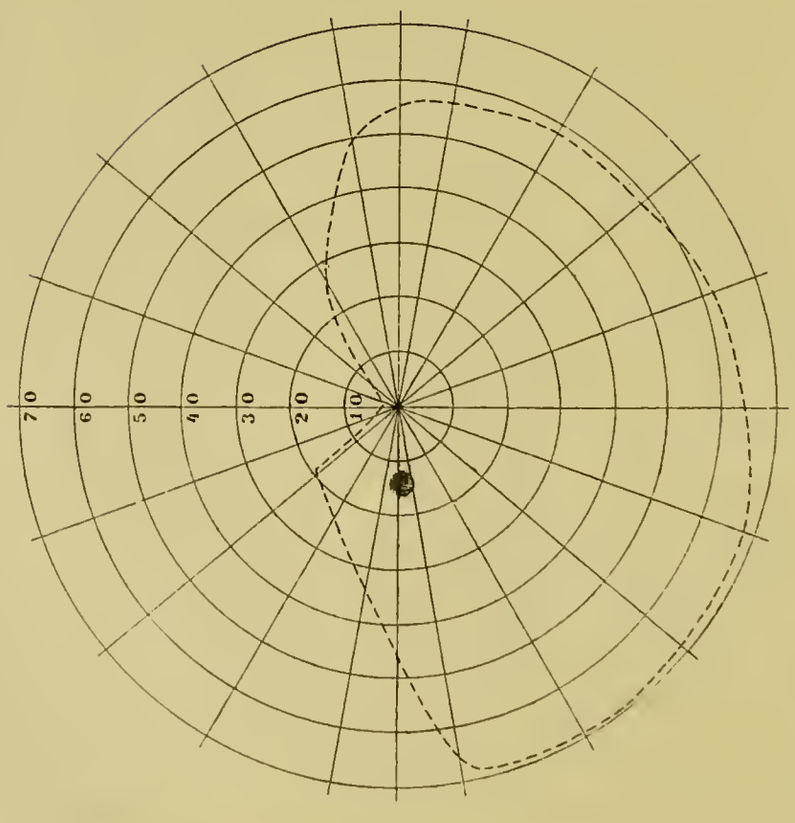

Fig. 101.

Gesichtsfeld aufgenommen 31. Juli 94 (bewölkt).

Was die einseitigen Amblyopien oder Amaurosen betrifft, so sind mir mehrere solche vorgekommen, aber in keinem von diesen Fällen ist das Allgemeinbefinden der Patienten so gewesen, dass ich mit Bestimmtheit hätte sagen können, dass sie hysterisch oder neurasthenisch waren. In einigen Fällen gab es freilich andere Nervenleiden, welche darauf hindeuten konnten, dass der Betreffende zu „la famille neuropathique" (Féré) zu rechnen sei. In anderen Fällen hat es nichts gegeben, weder beim Patienten noch seiner Familie, was dazu berechtigen konnte, ihn für nervös zu erklären, ausser allein die Augenkrankheit. Wenn ich gleichwohl solche Fälle hier bespreche, da geschieht es nur deshalb, weil Symptome und Verlauf ihrer Augenkrankheit in allen wesentlichen Punkten dem geglichen haben, was viele Andere bei Hysterie gefunden haben, und weil ihre Unterordnung unter eine andere Rubrik mindestens ebenso wenig Berechtigung hat.

Es könnte die Frage sein, ob man nicht von diesen Leiden alle diejenigen Fälle ausschliessen sollte, wo sich ophthalmoskopisch sichtbare Veränderungen fanden. Hier wie sonst ist es schwer, konsequent zu sein. Dass ophthalmoskopisch sichtbare Veränderungen entstehen können in Fällen, wo das Gesichtsleiden unzweifelhaft durch das verursacht worden ist, was die Meisten Hysterie nennen würden, zeigt der Fall, von welchem die Gesichtsfeldkarten Fig. 99 und 100 genommen sind. Da die hysterischen Leiden, nicht unschuldig in dem Sinne sind, dass sie immer heilbar wären, war ja dies nicht auffallend. Sie werden auch zuweilen mit Krankheiten inaugurirt, welche zwar in den nosologischen Systemen unter anderen Benennungen aufgeführt werden, von denen wir aber nicht mit Sicherheit behaupten können, dass sie wesentlich davon verschieden sind. Bei einem meiner Patienten begann z. B. die Krankheit mit trophischen Störungen. Die Haut wollte sich an der Wurzel der Fingernägel nicht anlegen: diese wurden gelblich und bläulich missfarbig. Tauchte man die Hände in Wasser, so hatte sie in den Fingern ein Gefühl von Pelzigsein; ab und zu konnte die Kranke auch über den ganzen Körper cyanotisch werden; Arme und Beine schliefen häufig ein. Dabei Gesichtsstörungen, so dass sie ab und zu die Menschen nur schwierig sehen konnte. Nach dieser Zeit war sie

beständig von Kopfweh und Nervosität geplagt. Als sie 7 Jahre später wegen Leiden untersucht wurde, welche ganz mit denjenigen stimmen, die sich bei „copiopia hysterica“ finden, zeigte sich das Gesichtsfeld koncentrisch eingeschränkt auf beiden Augen. Sehnenreflex verstärkt.

Anatomisch wurden ja auch von Leber längst Veränderungen nachgewiesen im Tractus und Nervus opticus bei einem Patienten mit koncentrischer Einschränkung des Gesichtsfeldes und „doppelseitiger leichter Abducensparese“. Hier fanden sich aber keine sichtbaren Veränderungen mit dem Ophthalmoskop.

Ob man die, welche ophthalmoskopisch nachweisbare Veränderungen aufweisen, ausschliessen soll oder nicht, ist meines Dafürhaltens eine Geschmackssache. So viel ist sicher, dass es auf zufälligen Umständen beruht, ob die materiellen Veränderungen, welche den Leiden zu Grunde liegen, von denen hier die Rede ist, im Fundus oculi reflektirt werden oder nicht. Am klarsten tritt dies hervor bei den traumatischen Neurosen. Niemand zweifelt daran, dass ein Trauma — selbst ein verhältnissmässig unbedeutendes — Anlass zu Hysterie werden kann, wobei Gesichtsstörungen auftreten. Ein Beispiel dafür ist Seite 120 erwähnt (Fig. 100 und 102). Nun können auch darüber die Meinungen nicht getheilt sein, dass die im vorigen Abschnitt unter Leiden in den Gefässen der Retina beschriebenen Gesichtsfeldsleiden, deren Ursache Trauma am Auge oder an dessen Umgebungen war, nach der am meisten üblichen Nosologie unter traumatischen Neurosen aufgeführt werden müssten. Die Ursache, weshalb ich einige von diesen Leiden im ersten Abschnitt (das Gesichtsfeld bei Leiden der Häute des Auges) beschrieben habe, ist allein die, dass ich angenommen habe, dass die gestörte Cirkulation in den Gefässen der Retina als Veranlassung der Gesichtsstörung angesehen werden müsste. Aber es liegt sehr nahe, dass dieselben Veränderungen, nämlich Kontraktion der Gefässwände, theils so, dass diese stückweise so dünn wie Haare werden, wie in Fig. 57 und 77, theils so, dass ihr Kaliber in seiner ganzen Ausdehnung bedeutend vermindert wird, auch innerhalb des Centralnervensystemes stattfinden können, in welchem Falle die Wirkungen, gemäss den anatomischen

Verhältnissen, sich leichter über grössere Sphären ausbreiten würden.

Man hat sich bekanntlich die hier besprochenen Leiden als Folgen von Gefässkrämpfen erklären wollen. Man hat z. B. angenommen, dass bei Migraine ophthalmique vasomotorische Störung, speciell Krämpfe, theils der Gefässe in Corticalis, theils derjenigen in Dura, die Veranlassung zur Teichoskopie und den Kopfschmerzen geben sollten. Es ist freilich nicht eben wahrscheinlich, dass hier Krämpfe der Gefässe vorliegen sollten, da Photopsien und Chromatopsien nicht durch gehemmte Cirkulation in der Retina hervorgerufen zu werden pflegen, sondern vielmehr durch Hyperämien. Da es nicht undenkbar ist, dass Krämpfe der vom Sympathicus innervirten Gefässelemente Dilatation und Lähmung derselben Nervenfäden Kontraktion bewirken können, würde es vielleicht am besten sein, bis auf Weiteres nur von Verengerung und Erweiterung der Gefässe zu reden.

Bei den hysterischen Leiden ist es wahrscheinlich, dass Kontraktionen der Gefässe als anatomische Basis zu Grunde liegen. Ihre Entstehung aus Traumata, entsprechend den früher erwähnten Kontraktionen der Retinalgefässe, ist ein, wie mir scheint, sehr gewichtiger Beleg dafür. Zu Gewissheit kann man kaum jemals kommen, da man nicht erwarten kann, das solche vasomotorischen Störungen nach dem Tode sichtbar bleiben könnten. Die einzige Stelle, wo es sich denken liesse, dass solche Veränderungen für eine genauere Untersuchnng zugänglich werden könnten, ist der Augenboden, aber da wir wissen, das intracranielle Leiden verschiedener Art sich oft im Fundus oculi abspiegeln, ist es eine schwierige Sache, zu deuten, was wir da möglicher Weise finden können. Giebt es z. B. nur Geschwulst des Opticus und Blutüberfüllung der Retinalvenen, so sind wir keineswegs dazu berechtigt, eine nachgewiesene Alteration des Gesichtsfeldes daraus herzuleiten, denn oft genug finden sich solche Veränderungen im Augenboden ohne funktionelle Störungen. Ist das intraokulare Ende des Opticus deutlich geschwollen (also eine wirkliche Papille), so können wir dagegen mit einer gewissen Berechtigung den Schluss ziehen, dass wahrscheinlich Störungen irgend welcher Art innerhalb des Centralnervensystemes vorliegen, und für den Fall, das die all-

gemeinen Leiden wie die ophthalmoskopisch sichtbaren Veränderungen vorübergehend sein sollten, könnten wir sie beide auf ein und dieselbe Ursache zurückführen, welcher keine schwereren materiellen Veränderungen zu Grunde lägen. Unter diesem Gesichtspunkt habe ich mich daher entschlossen, mehrere Fälle, wo ophthalmoskopisch sichtbare Veränderungen nachgewiesen wurden, in diesem Kapitel zu beschreiben, wenn die Gesichtsstörungen von derselben Beschaffenheit und von ähnlichem Verlaufe waren wie die, welche von mehreren Anderen bei schwereren Fällen von Hysterie, Neurasthenie oder traumatischer Neurose gefunden worden sind.

Da solche Fälle verhältnissmässig selten und überdies sehr variabel sind, dürften sie sich durch kasuistische Mittheilungen besser beleuchten lassen als durch eine generelle Beschreibung. Ich will deshalb hier einige referiren, welche auch zeigen werden, wie schwierig, um nicht zu sagen unmöglich, es oft sein kann, eine specielle Diagnose zu stellen.

Fräulein H., 27 Jahr, observirt zum ersten Mal 28. März 1890. Nach Aussage des Hausarztes soll sie vielleicht ein wenig hysterisch sein. Sie hat in der letzten Zeit Schmerzen im Kopf und im Kreuz gehabt und litt an Kardialgie. Dabei fühlte sie sich kraftlos. Vor 24 Stunden begann das Gesicht auf dem linken Auge schlecht zu werden. V jetzt $^4/_4$ r. A., l. A. $^4/_{18}$. Keine Einschränkung des Gesichtsfeldes. Ophthalmoskopisch leichte Verschleierung der Retina um den Opticus auf beiden Seiten. Keine Veränderungen bei den Gefässen. Am nächsten Tag nur Finger in 1′ mit linkem Auge. Darauf wurde sie auf dem linken Auge vollständig amaurotisch bis zum 10. April, wo es wieder anfing sich für dasselbe Auge etwas zu lichten. Sie sah darauf einige Tage lang doppelt. Die Bilder standen neben einander in gleicher Höhe. Am 24. April V l. Auge, $^4/_6$ C $^1/_4$ für alle Farben. Schwächere Nuancen als die in Nr. 4 schienen alle rein grau. Ophthalmoskopisch nichts Abnormes. Das letzte Mal wurde sie observirt den 20. Mai desselben Jahres. V da $^4/_4$ auf beiden Augen. C $^1/_2$ l. A. Gesichtsfeld normal.

C. E., Jungfer, 34 Jahr. Observirt 29. Januar 1892. Die Kranke, welche in den letzten Jahren sehr hart arbeiten musste,

berichtet, das vor $^3/_4$ Jahren ihre Arme und Beine anfingen, sich kalt anzufühlen. Sie fror beständig, und es war ihr, als wollten ihre Glieder „einschlafen“. Seit der Zeit hatte sie die Neigung, bei jeder Gelegenheit zu weinen. Während eines Aufenthaltes auf dem Lande wurde es mit ihr besser, aber als sie wieder in die Stadt zurückkam und anfing zu arbeiten, bekam sie heftiges Kopfweh. Im letzten Monat Schmerzen im rechten Auge, wenn sie nach der Seite sah. Mehrmals trat Doppeltsehen ein mit Zwischenraum nach der Seite hin und gleicher Höhe der Bilder. V r. A. $^4/_{24}$, l. A. $^4/_5$, C $^1/_{10}$ und $^1/_1$. Gesichtsfeld auf dem rechten Auge in hohem Grade koncentrisch eingeschränkt. Ophthalmoskopisch ziemlich starke Hyperämie n. opt. auf demselben Auge. Den 18. Februar desselben Jahres V $^4/_6$ und $^4/_4$.

3. J. N., 26jähriger Mann, observirt den 20. Mai 1891.

Merkte vor sechs Tagen, dass er auf dem linken Auge nicht gut sah, es kam ziemlich plötzlich ein Schatten von unten nach oben vor dasselbe. Der Patient ist sonst gesund gewesen, ausser dass er als kleines Kind an Krampfanfällen gelitten haben soll. Am Herzen nichts Abnormes. Die Stellung des linken Auges nach innen. Beweglichkeit nach aussen etwas vermindert. Keine Empfindlichkeit bei Druck auf Bulbus. Die Pupille vollständig immobil bei direktem Licht: reagirt gut konsensuell und durch accomodative Bewegungen. Ophthalmoskopisch nichts Abnormes. L. A. amaurotisch, r. A. V $^4/_4$. Nach zwei bis drei Tagen begann er Finger zu sehen mit linkem Auge. Am 26. Mai konnte er bei einem Versuch mit farbigen Gläsern Blau sehen, während Roth, Gelb und Grasgrün als Braun bezeichnet wurde. Den 1. Juni V $^4/_{12}$. Gesichtsfeld von normaler Ausdehnung für Grau. Grössere Pigmentflächen werden da richtig benannt. C $^1/_{60}$. Den 3. Juni V $^4/_6$. C Roth $^1/_{11}$, Grün $^1/_{14}$, Gelb, Blau $^1/_6$. Den 28. November kam der Patient wieder und klagte über Beschwerden beim Sehen. Linkes Auge noch immer in Konvergenzstellung. Fixirt er mit diesem Auge, dann das rechte in Konvergenz. Bei von Gräfes Versuch (Prisme mit Basis nach unten) einseitige Doppelbilder in nicht ganz 3^0 Abstand. Die Bewegungen nach aussen auf beiden Augen eingeschränkt. Wird der Gegenstand in einem etwas grösseren

Abstand ausserhalb der Mittellinie geführt, so übernimmt das entgegengesetzte Auge die Fixation. Ophthalmoskopisch auch jetzt nichts Abnormes.

E. M., Mann, 22 Jahr alt, observirt 21. März 1892. Der Patient ist immer gesund gewesen, bis er vor etwa einem Monat Kopfweh bekam, und acht Tage später wurde er im Laufe von zwei Tagen ganz blind auf dem linken Auge. Dieses war schon immer schwachsichtig, so dass er damit nicht lesen konnte. Vor zwei Wochen wieder Kopfweh mit Empfindlichkeit und Schmerzen bei Bewegung des rechten Auges. Ophthalmoskopisch Stasepapille auf beiden Seiten. Die Farbe der Opticusscheiben spielt in das Bläuliche. Die Arterien schmal. Auf dem rechten Auge ein kleines Blutextravasat nahe dem Opticus. V rechtes Auge Finger in einigen Zoll; linkes Auge Finger in drei Fuss. Mit farbigen Gläsern rechtes Auge nur Blau; linkes Auge alle Farben richtig ausser Hochroth, das als Braun bezeichnet wird. Gesichtsfeld wie in Fig. 103 und 104.

Keine Empfindlichkeit bei Druck auf Bulbi. Die Bewegungen eingeschränkt nach den Seiten. Im Urin nichts Abnormes. Muskelgefühl gut; keine Anästhesien zu entdecken. Das Gesicht verschlechterte sich in den folgenden Tagen, so dass er nach einer Woche fast komplet blind war; nur auf dem rechten Auge konnte er Unterschied von Tag und Nacht sehen. Kopfschmerz stellte sich wieder ein. Der Patient reiste für einige Zeit nach Hause. Als er den 9. Mai wieder zurückkam, war V auf rechtem Auge $^4/_6$, auf linkem Auge Finger in einem Meter. Ist jetzt total roth-grünblind auf beiden Seiten. Gesichtsfeld stark koncentrisch eingeschränkt. Auf dem rechten Auge erkennt er nur Blau; die Grenze hierfür geht am weitesten nach der Peripherie hinaus im inneren Theil des Gesichtsfeldes. Auf dem rechten Auge sieht er zugleich Gelb; auch auf diesem Auge gehen die Grenzen für die Farbenauffassung am weitesten nach innen. Opticus bläulich wie bei beginnender Atrophie. Den 25. Juni Gesichtsfeld nicht wenig grösser. Auf dem linken Auge jetzt ein kleines Skotom ausserhalb des blinden Fleckes. Fixation excentrisch nach innen. Roth, Grün sieht er jetzt auf beiden Augen in einer kleinen Partie nach innen. Opticus in der äusseren Hälfte weiss, be-

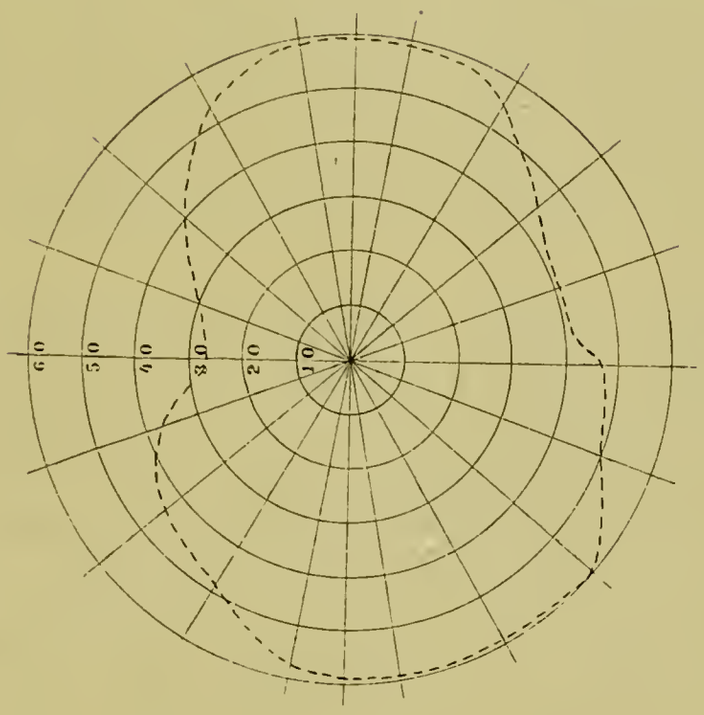

Fig. 104.

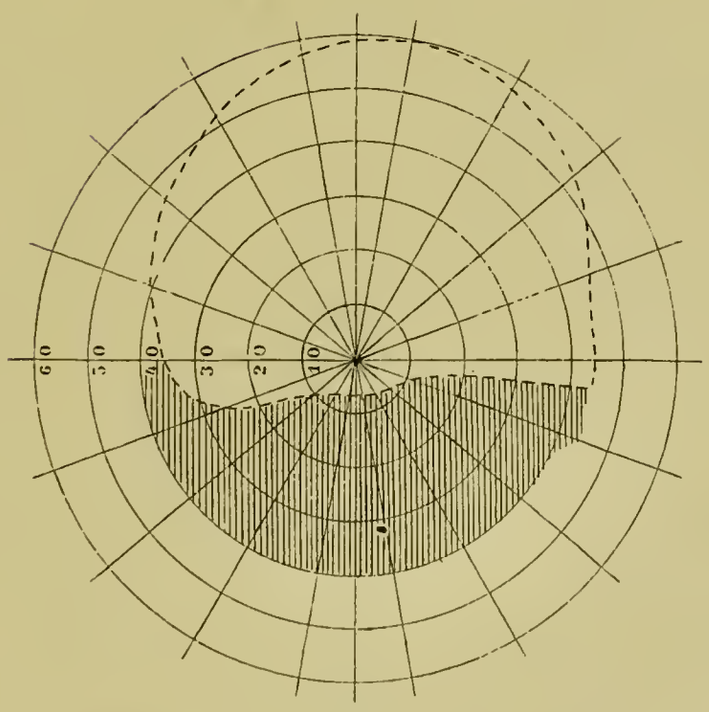

Fig. 103.

Gesichtsfeld aufgenommen 24. März 92 (bewölkt).

sonders auf linkem Auge, wo Opticus auch im Ganzen bleicher ist. V $^4/_4$ r. A., l. A. $^4/_{60}$. C r. A. Gelb, Blau $^1/_8$, Roth $^1/_{11}$, Grün $^1/_{18}$. Gesichtsfeld auch jetzt koncentrisch eingeschränkt; die Farbengrenzen normal. Ab und zu kommt Xanthopsie vor. Ophthalmoskopisch die Arterien dünner auf der linken als auf der rechten Seite. Der Patient zeigte sich zum letzten Male im April 1893. V da wie bei voriger Untersuchung. Allgemeinbefinden gut.

S. A., Frau, 45 Jahr. Observirt 12. Juli 1890. Die Patientin leidet an Croup. Gesicht abgenommen auf r. A. in der jüngsten Zeit. V hier jetzt $^{40}/_{60}$, l. A. $^4/_4$. C auf rechtem Auge nur Gelb und Blau durch farbige Gläser, linkes Auge normal. Ophtalmoskopisch leichte Verschleierung der Retina um Opticus. Das Gesicht wurde schlimmer in den folgenden Tagen, so dass sie zum Schluss auf rechtem Auge ganz blind wurde. Die Kranke reiste nach Hause und kam erst 7. April 1893 zurück. Sie berichtete da, dass auf dem rechten Auge das Gesicht im Laufe des Herbstes allmählich zurück kam. Aber jetzt war vor einer Woche das linke Auge erkrankt, und V hatte so sehr abgenommen, dass sie damit nur eine Lichtflamme sehen konnte. Auswendig nichts Abnormes. Etwas Empfindlichkeit bei Druck auf Bulbus von vorn nach hinten. Die Pupille von guter Reaktion sowohl für direktes Licht als auch consensuell und bei accommodativen Bewegungen. V r. A. jetzt $^4/_5$. Ophthalmoskopisch auf rechtem Auge nichts Abnormes. Auf linkem Auge sehr starke Hyperämie und Geschwulst der Opticusscheibe. Ein paar Tage später sah sie nicht einmal eine Lichtflamme mit linkem Auge. Die Pupille immobil für direktes Licht. Photopsien kommen vor. Nach einigen Wochen wieder Lichtwahrnehmung mit linkem Auge, und die Pupille fing wieder an, gegen Licht zu reagiren. Sie litt da eine Zeit lang an Steifheit in den Nackenmuskeln und fühlte sich unwohl. V 4. Mai $^4/_9$ r. A. und l. A. $^4/_{60}$. Ophthalmoskopisch jetzt nichts Abnormes auf beiden Seiten. 9. Mai war V $^4/_{60}$ r. und $^4/_{24}$ l. A. Auf rechter Seite keine Auffassung von Roth, aber von Gelb und Grün, jedoch nur ein paar Grad um den Fixationspunkt. Blau sichtbar bis 30° B. nach aussen und 20° B. nach innen. Auf linkem Auge wird Roth und Grün nicht

aufgefasst. Gelb sichtbar in einer kleinen Partie nach oben und nach innen vom Centrum und Blau nur innerhalb von 20° nach aussen und nach innen. Beide Sehfelder koncentrisch eingeschränkt. Seitdem begann sich der Zustand wieder auf beiden Augen zu bessern. 1. Juli waren die Sehfelder von normaler Ausdehnung. V $^4/_9$ r. A., $^4/_5$ l. A. C $^1/_3$ und $^1/_2$. Schwächere Nuancen schienen rein grau. Die Farbenfelder für Roth und Grün bedeutend enger als normal.

Mehrere werden wohl diejenigen von diesen Fällen, wo deutliche Veränderungen mit dem Ophthalmoskop sichtbar waren, auf Entzündungen zurückführen, und vielleicht mit Recht. Aber ich habe vorgezogen, sie unter denjenigen aufzuführen, über deren Ursache wir noch nichts wissen. Nur glaube ich, dass man, wenn Farbenblindheit für Roth und Grün besteht, mit Sicherheit eine cerebrale Ursache annehmen kann.

Bemerkenswerth ist die häufige Komplikation mit Motilitätsstörungen. Diese waren in zwei Fällen, wo sie genauer untersucht werden konnten, nicht auf einzelne Muskeln beschränkt, sondern trafen Gruppen associirter Muskeln, was auch ein Beweis dafür ist, dass die Ursache eine cerebrale war. Dasselbe bemerkt Knies bei hysterischen Lähmungen.

In anderen Fällen giebt die Untersuchung mit dem Perimeter Winke über die Art der Krankheitsursache, indem die Form und Lage von Defekten und Skotomen mit ziemlicher Sicherheit auf Gefässleiden hinweist, wie in folgenden Fällen.

Schiffsführer R., 45 Jahr, observirt 26. Oktober 1882. Von sechs Geschwistern leiden zwei ausser dem Patienten an Kopfweh. Vor acht Jahren Intermittens und darauf Typhus und Gehirnentzündung. Vor $^1/_2$ Jahr wurde er, während er in einer stürmischen Nacht mit Donner und Blitz auf der See war, plötzlich auf beiden Augen blind, so dass er zwei Tage lang kaum das Tageslicht sehen konnte. Jetzt sonst gesund. Patellarreflex vorhanden. Die Pupillen von guter Reaktion. Ophthalmoskopisch äusserer Theil des Opticus bläulich weiss, besonders auf rechtem Auge; sowohl die Arterien als auch die Venen dünner als normal. V r. A. $^1/_{60}$, l. A. $^2/_{60}$. C $^1/_{100}$ circa. Roth erscheint am dunkelsten. Sehfelder wie in Figur 105 und 106. Bei Gebrauch

von Dampfbädern und Strychnininjektionen hob V sich ziemlich schnell. 6. November die Sehfelder noch etwas eingeengt nach aussen auf beiden Seiten. Farbengrenzen normal. V r. A. $^4/_6$, l. A. $^4/_4$. C $^1/_3$ und $^2/_3$. Die Hemeralopie geschwunden. 20. November V, C und L normal auf beiden Augen. Die Retinalgefässe scheinen mehr gefüllt. Opticus wie früher. Ab und zu

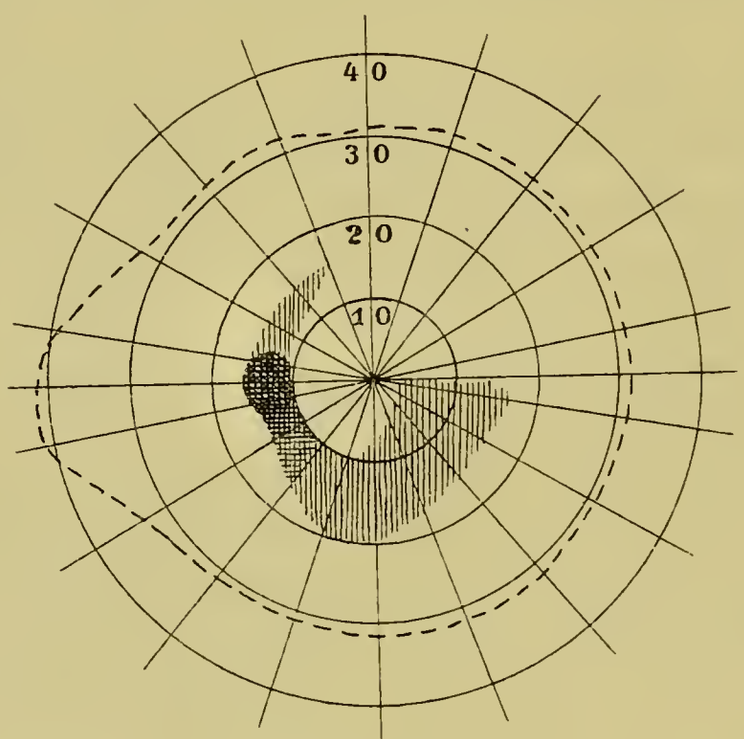

Fig. 105.

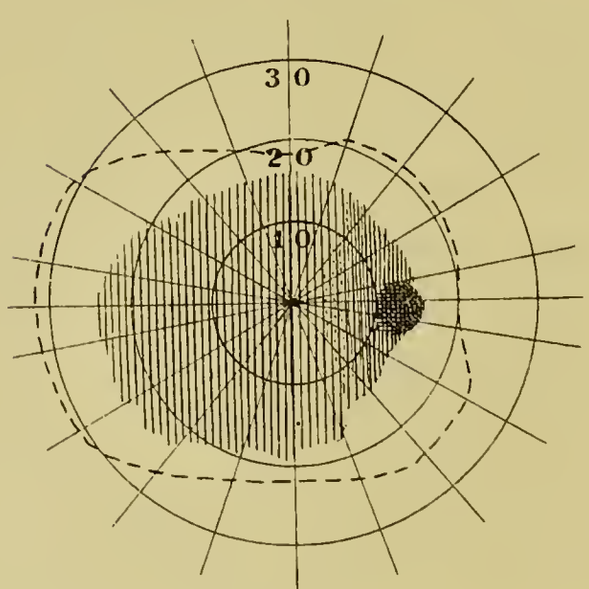

Fig. 106.

Sehfeld aufgenommen 27. Oktober 82 (klar) mit Grau. Weiss giebt bedeutend weitere Grenzen.

von Schwindel geplagt. Das Kopfweh, welches eine Zeit lang weggeblieben war, hat sich wieder eingefunden.

L. S., 21 Jahr. Erschien 3. Februar 1892. Keine Nervenkrankheiten in der Familie. Der Patient ist immer gesund gewesen. Vor acht bis zehn Jahren bekam er einen Schneeball heftig gegen rechtes Auge. Merkte im Mai dieses Jahres, dass er auf diesem Auge schlecht sah. Zählt jetzt nicht Finger auf diesem Auge. C gefärbte Gläser richtig ausser Gelb. L. A. V und C normal. Ophthalmoskopisch rechtes Auge Opticusscheibe geschwollen und bläulichroth. Die Retinalvenen stark ausgeweitet. Längs einer Vene ein Streifen, bestehend theils aus bläulich weissen Flecken, theils aus Pigmentanhäufungen (ruptura choroïdeae). Beweglichkeit frei in allen Richtungen. Keine Empfindlichkeit bei Druck auf Bulbus von vorn nach hinten. Im Laufe von $1^1/_2$ Monat stetige Besserung von V, welches 11. März $^4/_{36}$ war. (Burchardt Nr. 60 konnte nicht gezählt werden.) C circa $^1/_{150}$. Ophthalmoskopisch unverändert. Sehfeld wie in folgender Figur.

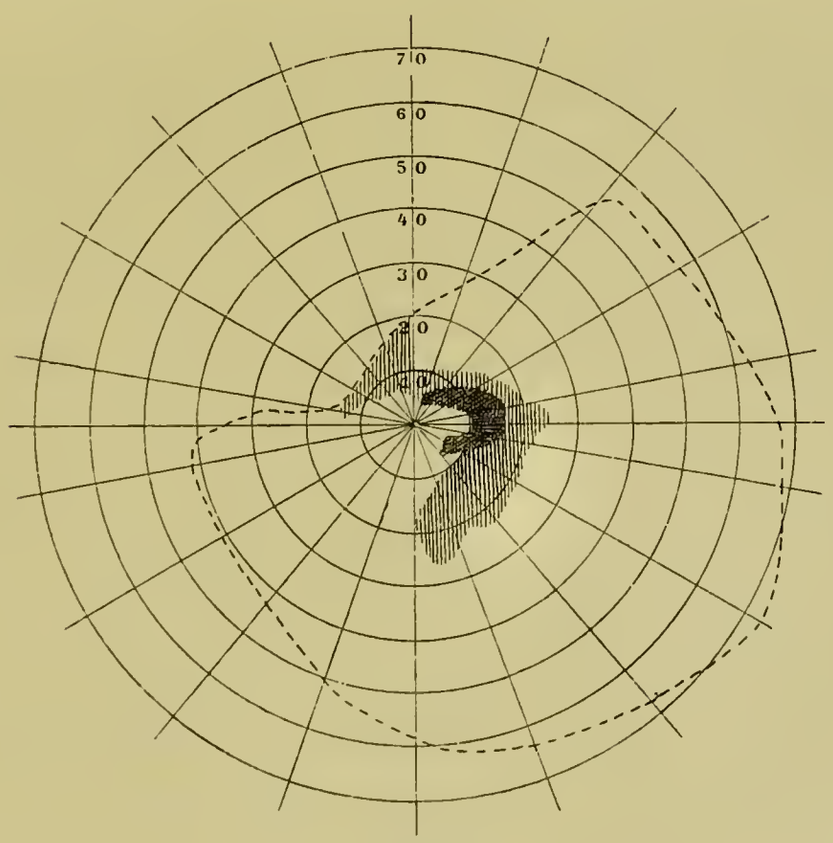

Fig. 107.

Sehfeld aufgenommen 11. März 92 (bewölkt).
Anfang September desselben Jahres benachrichtigte der Patient mich, dass er da auf beiden Augen gut sah.

Herr B., 75 Jahr, observirt 8. September 1892. Der Patient hat immer viel Arbeit gehabt, war aber, abgesehen von etwas Schlaflosigkeit und Kopfweh, gesund. Hatte vor einem Jahr Influenza. Hat ab und zu in letzter Zeit gemerkt, dass er schlecht sah, aber nur eine kurze Zeit auf das Mal. Jetzt beide Pupillen 4 — 5 mm im Durchmesser, reagiren sehr träge sowohl gegen Licht als gegen accommodative Bewegungen. Ophthalmoskopisch nichts Abnormes. Vor zwei Tagen hatte er gemerkt, dass er weniger gut sah. V r. A. $^4/_{60}$, l. A. $^4/_9$, beide mit concav 4 D. Sehfeld wie folgt.

Nach Instillation von Pilocarpin war V den folgenden Tag bis $^4/_{12}$ auf beiden Augen. Die Pupillen von normaler Grösse. Das Sehfeld bedeutend erweitert nach oben und nach innen. Auf der linken Seite ein bogenförmiges Skotom, das vom blinden Fleck ausgeht und sich von da aufwärts im Sehfeld erstrekt. Die Lage dieses Skotoms entspricht den nach innen gehenden Retinalgefässen. Später hat er kein Recidiv gehabt.

Was den letzten Fall betrifft, so ist das Sehfeld auf linkem Auge demjenigen ganz analog, welches auf Seite 78, Fig. 56 (unter Glaukom) abgebildet ist, nur dass die sektorförmige Partie, die in diesem Falle ausgefallen ist, aufwärts im Gesichtsfeld fällt, während sie in Fig. 56 abwärts fällt. Hier ist gleichzeitig der homonyme Sektor auf rechtem Auge theilweise fortgefallen, so dass also eine inkomplete Hemianopsie vorliegt, die deutlich in einem Gefässleiden begründet ist. Dies zeigte sich auch an dem den folgenden Tag auf der linken Seite erschienenen Skotom. Der Fall hat sonst mehrere Berührungspunkte mit demjenigen, von welchem Fig. 58 und 59 (unter Glaukom) genommen sind. So waren z. B. die Pupillen in beiden Fällen stark ausgeweitet, und die Sehfelder eingeengt, aber in dem letzteren Falle waren Optici excavirt, wie auch Vermehrung der Tension mit Anästhesie von Cornea und starker Kontraktion der Retinalgefässe. Unzweifelhaft waren die Ursache des Augenleidens in beiden Fällen vasomotorische Störungen. Anders lässt sich das gleichzeitige Auftreten des Leidens auf beiden Augen nicht erklären. Aber im letzteren Falle waren die Gefässe des Bulbus am stärksten getroffen, im ersteren die hinter dem Bulbus befindlichen.

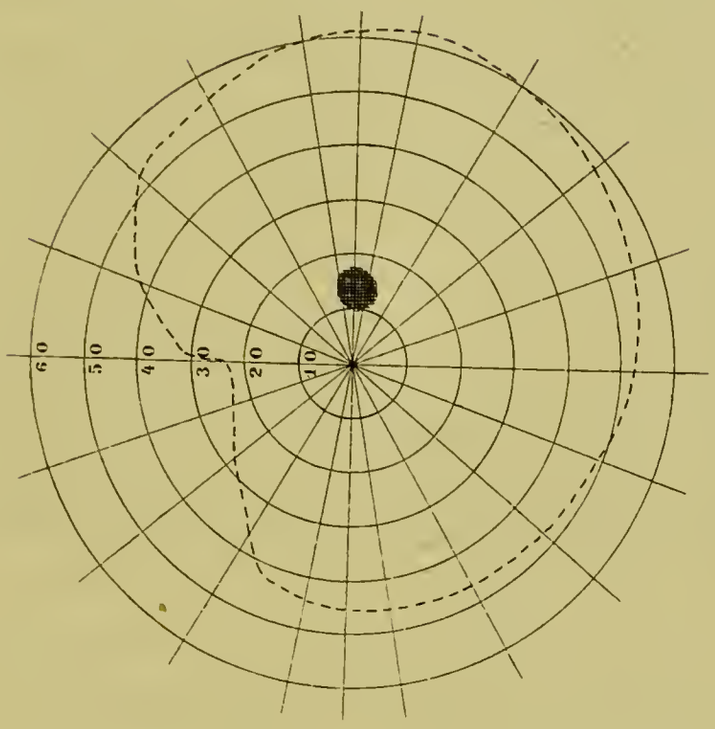

Fig. 109.

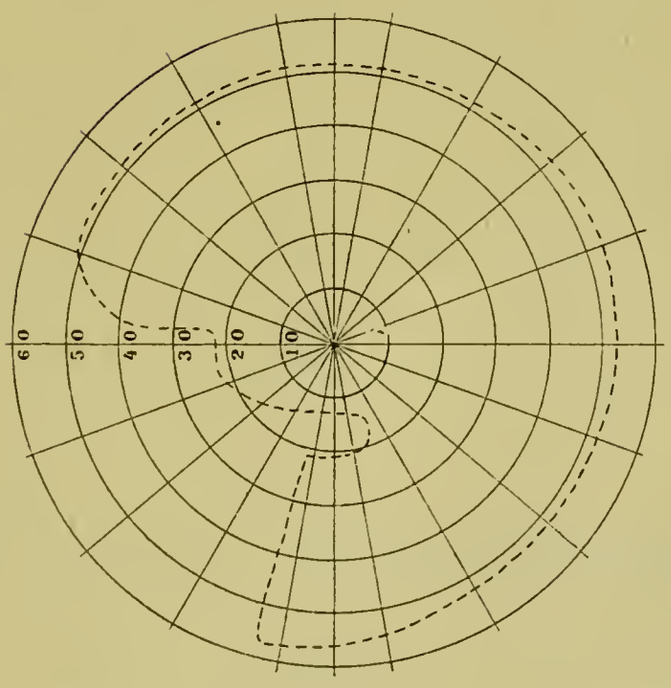

Fig. 108.

Sehfeld aufgenommen 8. September (bewölkt).

Als einen Beleg dafür, dass die Gefässe sowohl des Auges, wie anderer Organe gleichzeitig afficirt werden können, sehe ich einen Fall an, welcher 20. Juni 1884 zur Observation kam. Die Kranke, eine 28jährige Jungfer, konsultirte wegen eines vermutheten Gebärmutterleidens zuerst Dr. Vedeler und wurde von ihm mir zur Untersuchung geschickt. Etwa fünf Jahre vorher, während sie mit Feldarbeit beschäftigt war, vernahm sie einen zischenden Laut am linken Ohr. Gleichzeitig merkte sie, dass das Gesicht auf dem linken Auge anfing abzunehmen. Im Laufe eines halben Tages wurde sie fast blind darauf und hat später nur Lichtwahrnehmungen damit gehabt. Sie behauptet, dass das Auge seit jener Zeit aller zwei Tage schief gestanden hat. Kopfweh, besonders auf der linken Seite, war dem Anfall acht bis zehn Tage vorausgegangen. Später nie Kopfweh. Am Herzen nichts Abnormes. Das Gehör bedeutend geschwächt auf der linken Seite; auf der rechten normal. Craniotympane Leitung zu der gesunden Seite. Linkes Auge in starker Konvergenz den ersten und dritten Tag, an welchem sie unter Observation war, weniger den zweiten. Ophthalmoskopisch auf rechtem Auge nichts Abnormes. Auf linkem Auge ist die aufwärts gehende Hauptarterie dicht beim Opticus in einer Strecke von $^3/_4$ Durchmesser des Opticus haarfein und von einer blau-weissen Farbe, sonst von normalem Kaliber. Opticus atrophisch. V bloss Lichtwahrnehmung.

Wir haben hier wieder eine Störung der Beweglichkeit (Krämpfe) gleichzeitig mit Gesichts- und Gehörsschwächung auf ein und derselben Seite, Alles entstanden im Laufe eines halben Tages. Das Resultat der ophthalmoskopischen Untersuchung macht es hier mehr als wahrscheinlich, dass das Grundleiden, worauf sämmtliche Affektionen beruhten, vasomotorische Störungen waren.

Sehfeldeinschränkungen nach Blutverlust.

Nach Hämorrhagien post partum habe ich bei zwei Patienten eine gleichmässige und ziemlich starke koncentrische Einschränkung gefunden. Ob diese konstant geblieben ist, habe ich nicht Gelegenheit gehabt, mich zu unterrichten.

Epilepsie.

Bei Epileptischen habe ich einige Male eine koncentrische Einschränkung gefunden, die nicht auffällig war. Mehrere Male habe ich nichts Abnormes nachweisen können. Ich habe nie unmittelbar nach einem Anfall untersucht.

Das Gesichtsfeld bei Hyperämien und Entzündungen des Nervus opticus.

Bei den vielen verschiedenen Zuständen, welche sich ophthalmoskopisch durch Blutüberfüllung der Opticusscheibe zu erkennen geben, finden sich gewöhnlich keine Veränderungen im Sehfeld. Nur bei den höheren Graden von Hyperämie kann man solche nachweisen, und diese bestehen dann in der Regel in einer moderaten koncentrischen Einschränkung, die gewöhnlich nur mit einem grauen Objekt nachzuweisen ist. Die Einschränkung, welche also hier nur ein Ausdruck für ein herabgesetztes peripherisches L ist, steht nicht im Verhältniss zu den ophthalmoskopisch sichtbaren Veränderungen. Selbst bei hochgradiger Hyperämie mit starker Geschwulst der Opticusscheibe und venöser Stase, Zuständen, die man als passive Hyperämie, als choked disc, stase papille, bezeichnet hat und wo man öfters bei Obduktion Ansammlung von Flüssigkeit zwischen den Scheiden des Sehnervs gefunden hat, kann man das Sehfeld von normaler Ausdehnung finden, wie auch L wenigstens im Centrum normal sein kann, wenn die Untersuchung in hellem Raum geschieht. Aber in dunklem Raume habe ich immer nachweisen können, dass L herabgesetzt war.

Als typisch für die nicht komplicirte Hyperämie kann die im sekundären Stadium der Syphilis so oft vorkommende und fast immer binoculär auftretende Hyperämie n. opt. betrachtet werden. Wenn Komplikationen (Blutungen) nicht stattgefunden

haben, habe ich einige Male nur eine Vergrösserung des blinden Flecks gefunden, meist in vertikaler Richtung. Uebrigens war das Sehfeld selbst für Grau normal, wie auch V und L, vorausgesetzt, dass die Untersuchung bei guter Tagesbeleuchtung vorgenommen wurde. In den Fällen, wo Geschwulst der Scheibe des Opticus vorhanden war, habe ich in der Regel mit einem grauen Versuchsobjekt eine koncentrische Einschränkung gefunden. In anderen Fällen kann man selbst bei einer nur mässigen Hyperämie eine bedeutende Einschränkung finden, wie z. B. in Fig. 110 und 111. Es sei bemerkt, dass dieser Patient ungewöhnlich viel Merkur gebraucht hatte. Wenn Blutungen zugleich mit Geschwulst der Scheibe des Opticus vorliegen, findet sich auch das Sehfeld in der Regel pathologisch alterirt, wie auch V und C dann unter dem normalen zu sein pflegen. Aber einmal sah ich Stasepapille mit ziemlich reichlichen Blutungen ohne andere funktionelle Störungen als eine Einschränkung des Sehfeldes in vertikaler Richtung (Fig. 112 und 113). Eine Bestimmung von L im dunklen Raum wurde jedoch bei diesem Patienten nicht vorgenommen.

Wenn ich oben die im sekundären Stadium der Syphilis auftretende Hyperämie als typisch für eine nicht komplicirte Hyperämie erwähnt habe, so geschah dies erstens, weil sie in der Regel nicht von ausgesprochenen funktionellen Störungen begleitet ist. Die Patienten sind sich nicht bewusst, irgend ein Augenleiden zu haben. Zuweilen kann, wenn Stasepapille vorliegt, durch heftige Bewegungen, wie z. B, durch plötzliche Veränderung der Lage des Körpers aus einer horizontalen in eine aufrechte, eine vorübergehende Verdunkelung des Sehfeldes eintreten, aber sonst habe ich gesehen, dass Patienten mit der ausgesprochensten Stasepapille den ganzen Tag mit anstrengender Arbeit beschäftigt waren, wie z. B. Nähen, ohne davon genirt zu werden. Zweitens geschah es auch, weil ich, mit Ausnahme eines Falles, bei solchen Patienten keine anderen objektiv nachweisbaren Veränderungen darauf habe folgen sehen, als eine leichte graue Verdunkelung der Retina um den Opticus. Nicht einmal eine solche Verdunkelung findet sich immer, nach dem die Hyperämie geschwunden ist. Bei dem Patienten, von welchem

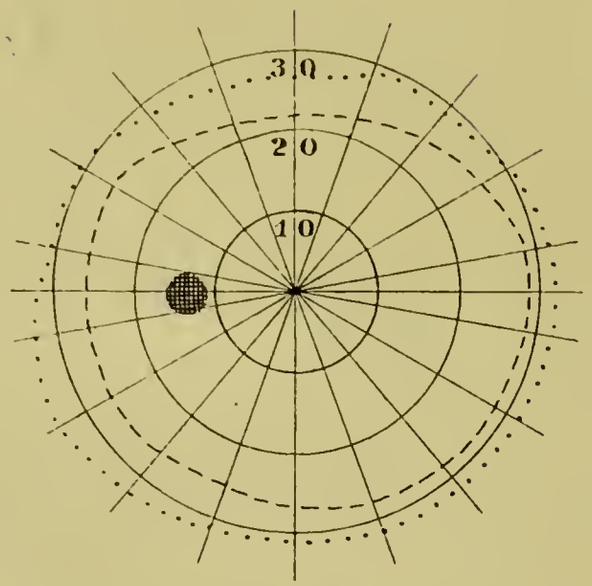

Fig. 110.

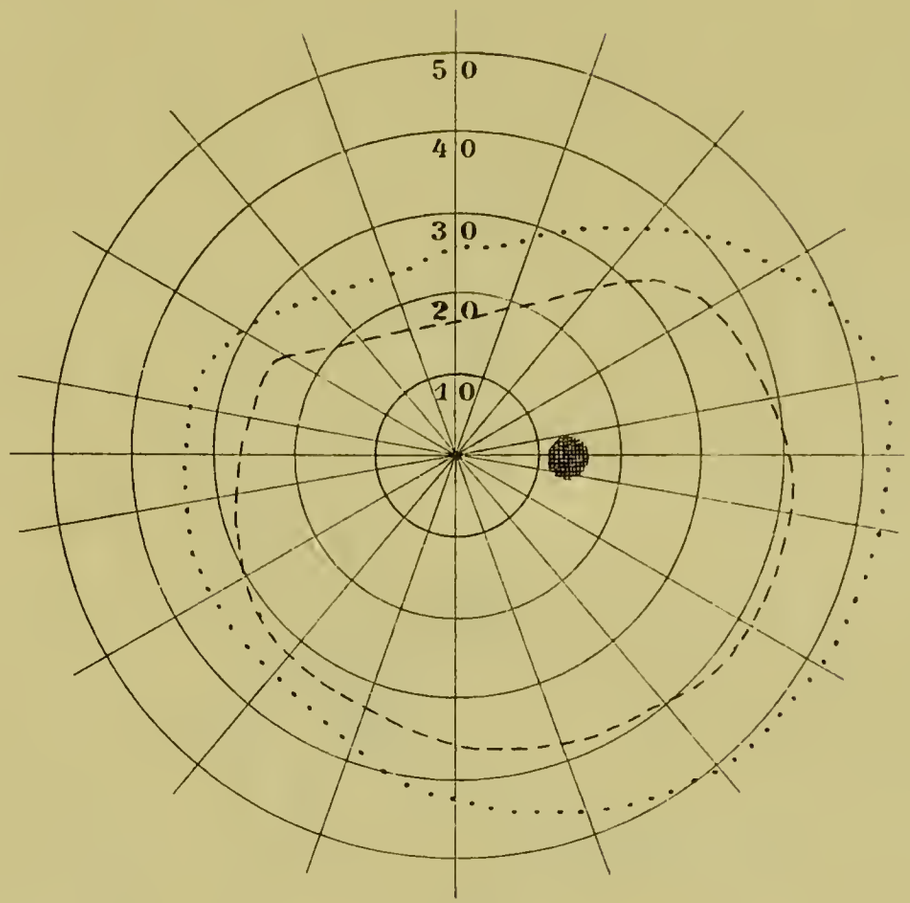

Fig. 111.

Sehfeld aufgenommen 2. Mai 93 (Regen). Die Farbengrenzen gehen auf beiden Augen ebenso weit hinaus, wie die für Grau. Die Grenzen des Sehfeldes bei der Fingerprobe (Donders) normal.

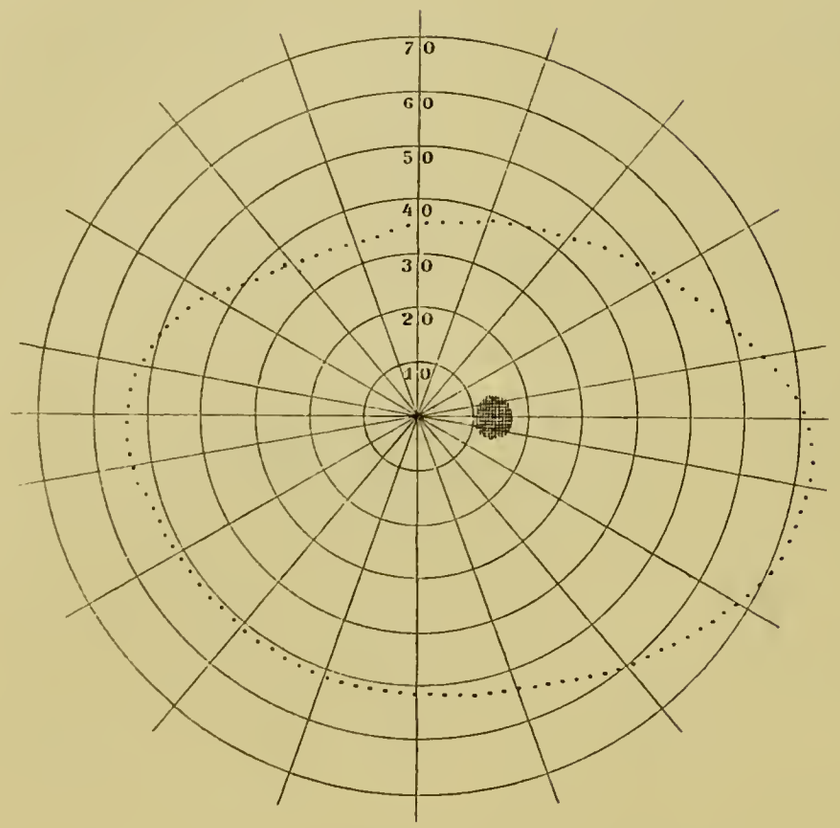

Fig. 112.

Fig. 113.

Sehfeld aufgenommen 4. Februar 79. V $^{4}/_{4}$. L und C $^{1}/_{1}$. Inficirt vor einem Jahr. V 2. August 80 $^{5}/_{4}$. C. normal. Ophthalmoskopisch damals nichts abnorm.

Fig. 113 stammt, war der Augenboden nach drei Jahren normal, wie denn auch die Funktion in bester Ordnung war. Der Nachweis einer koncentrischen Einschränkung des Sehfeldes bei Hyperämie des Opticus in den ersten paar Jahren nach der Infektion giebt keine Ursache zu Besorgniss für den Patienten, so wenig als er einen therapeutischen Eingriff indicirt. In der Literatur sieht man freilich jedes Jahr Berichte über solche Fälle, die als glänzende Beispiele dafür dargestellt werden, was eine energisch durchgeführte antisyphilitische Behandlung gegenüber einer drohenden Gehirnsyphilis ausrichten könne. In Wirklichkeit verschwindet die Einschränkung des Sehfeldes mit der Hyperämie bei einer ganz indifferenten lokalen Behandlung, welche viele Jahre hindurch bei dem hiesigen Reichshospital ausschliesslich angewendet worden ist, wo sie auch jetzt noch von Prof. C. Boeck angewendet wird. (Siehe The Ophthalmoscope and Lues. Hyperaemia of the Optic Nerve.)

Bei nicht syphilitischen Patienten ist die Prognose bei starker Hyperämie und Geschwulst des Opticus bedeutend weniger gut. Es scheint, als ob eine koncentrische Einschränkung auf beiden Augen eine bessere Prognose giebt als eine einseitige. Diese letztere ist jedoch weniger ominös als der Nachweis einer Einschränkung des Sehfeldes in einer einzelnen Richtung, oder von Skotomen und Defekten innerhalb der peripheren Grenzen. In diesem Falle muss man annehmen, dass die Hyperämie mit der funktionellen Störung ein Symptom schwerer Leiden ist. Vornehmlich gilt dies, wenn zugleich C für ein einzelnes Farbenpaar herabgesetzt ist. Doch hüte man sich, übereilt eine schlechte Prognose zu stellen, sei es für das Gesicht oder für das Leben, denn wie aus mehreren der unter Hysterie und Neurasthenie erwähnten Fälle hervorgeht, können schwere funktionelle Leiden, ja selbst Amaurose in Verbindung mit der Hyperämie vollständig schwinden.

Dasselbe gilt von den Zuständen, die man als Neuritis optica bezeichnet. Die Bezeichnungen Neurit und Neuroretinit sind übrigens so unbestimmt, dass man sie billig aufgeben sollte. Ophthalmoskopisch haben wir kein absolutes Zeichen dafür, dass eine Neurit vorliegt. Dies zeigt sich ganz klar darin, dass, was der Eine Neurit nennt, ein Anderer als Stasepapille oder Hyperämie

bezeichnet. Wie früher bemerkt, hege ich keinen Zweifel, dass Affektionen der Gefässe in nicht wenig Fällen auch hier zu Grunde liegen, in denen die durch diese hervorgebrachten vorübergehenden Störungen der Ernährung (hämorrhagische Infarkt) für eine primäre Entzündung angesehen wurde. Wenn ich meine Aufzeichnungen aus der Zeit, ehe meine Aufmerksamkeit auf die Häufigkeit der Affektionen der Gefässe gelenkt wurde, durchgehe, so finde ich, dass über 40 % der Fälle, die unter der Diagnose Neurit eingetragen wurden, ohne Zweifel von ihnen bedingt waren. Auf der anderen Seite findet man nicht selten bei einer veritablen Neurit keine Ueberfüllung mit Blut, sondern im Gegentheil Zeichen von Anämie, so z. B. bei der bei Tabetisten vorkommenden Neurit. Leider haben wir auch in den funktionellen Untersuchungen keine besseren Stützpunkte, wenn es zu entscheiden gilt, ob eine Entzündung vorliegt oder nicht. Aus der Gestalt der Veränderungen des Sehfeldes kann man nichts Bestimmtes schliessen. Es ist wahrscheinlich, dass das Sehfeld bei der Neurit, welche bei Ansammlung in den Scheiden des Opticus vorkommt, koncentrisch eingeschränkt wird. Hierfür spricht, dass man bei den meisten Stasepapillen mit einem grauen Versuchsobjekt eine solche Einschränkung findet. Basevi nimmt an, dass bei Neurit eine Herabsetzung von V immer einer peripherischen Einschränkung voraufgeht. Dies stimmt nicht mit meiner Erfahrung. Dagegen haben wir gewiss in der mehr oder weniger bedeutenden Vergrösserung des blinden Flecks ein Kennzeichen dafür, ob eine ödematöse Geschwulst der an den Opticus grenzenden Theile der Retina vorliegt oder nicht. Ist die Vergrösserung sehr bedeutend und die Grenzen verwischt, wie z. B. in Fig. 114 und 115, so kann man auf eine Papilloretinitis (Leber) schliessen; ist der blinde Fleck nicht vergrössert, können wir eine solche ausschliessen (Fig. 116 und 117). Bei diesen beiden Patienten war die Geschwulst und Blutüberfüllung des Opticus enorm, und das ophthalmoskopisch Bild in allem Wesentlichen übereinstimmend.

Finden sich Defekte oder Skotome innerhalb der peripheren Grenzen, wie z. B. in Fig. 118, so können wir, wenn Leiden der Retinalgefässe nicht nachweisbar sind, sicher das Grundleiden

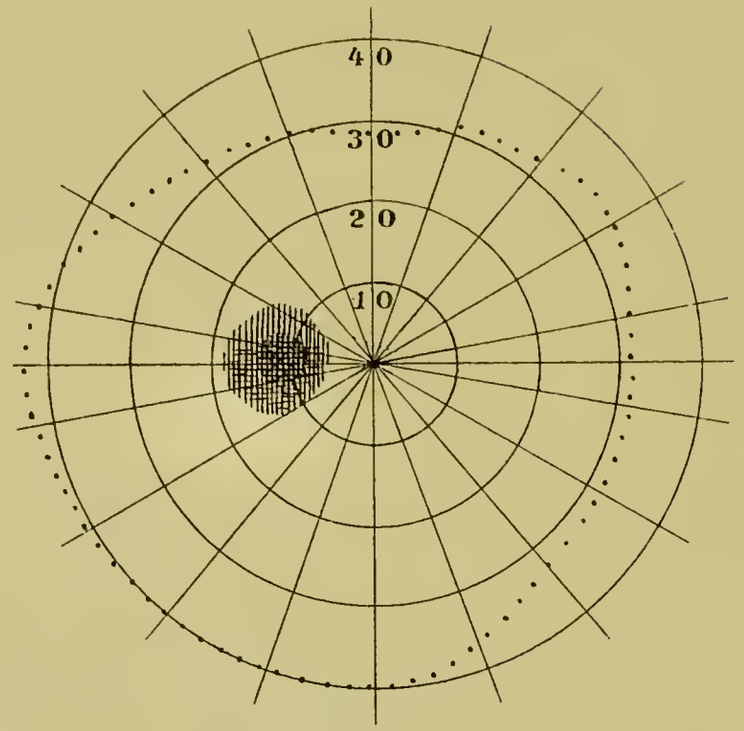

Fig. 114.

Sehfeld aufgenommen 3. Juni 92 (klar) mit weissem Objekt. V Finger in 1 m r. A., l. A. $^4/_{36}$. C ungewiss in farbigem Glas r. A , l. A. $^1/_6$ für alle Farben. Ophthalmoskopisch starke Geschwulst der Opticusscheibe mit weisslichen Plaques um diese. Im Fundus kleine Blutextravasate. Kopfweh, Erbrechen und Schwindel in den letzten drei Monaten.

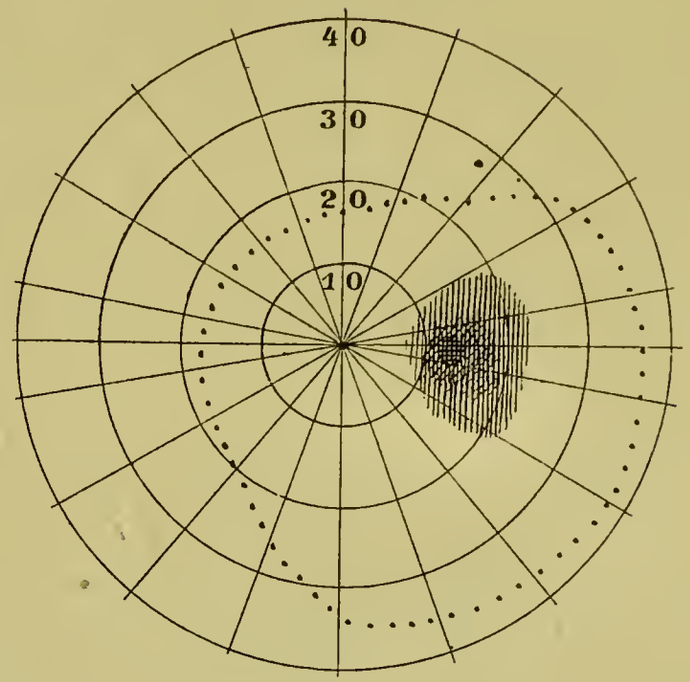

Fig. 115.

Sehfeld aufgenommen 14. December 94 (trübe). V $^1/_{36}$ r. A , l. A. $^1/_{60}$. Die Pupillen sehr gross und etwas aufwärts und nach innen verzogen. Reaktion gut. Sehr starke Geschwulst des Opticus mit Blusextravasaten. Leichte Obfuscation des Fundus. Die Schwächung des Gesichts kam plötzlich, während sie an einem warmen Tage in gebückter Stellung mit Feldarbeit beschäftigt war.

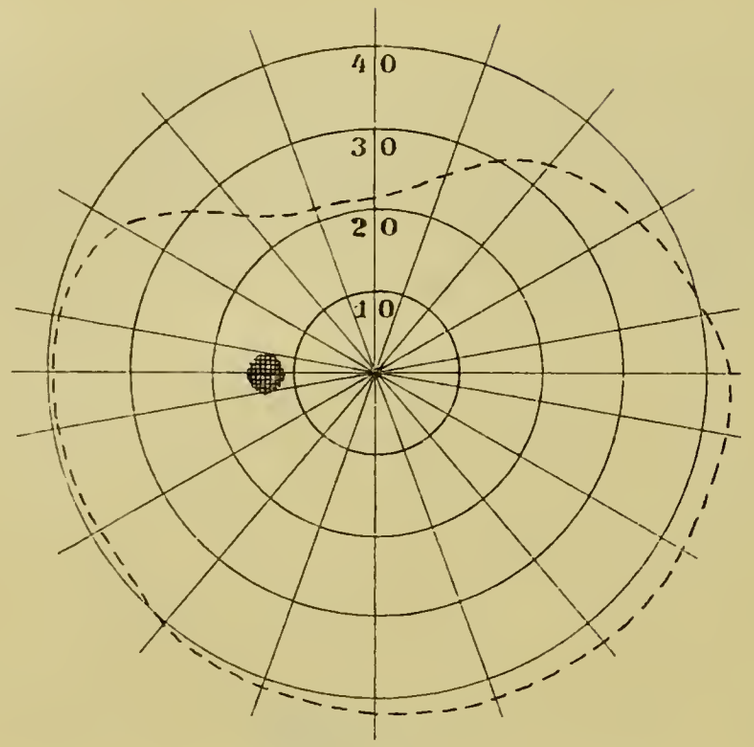

Fig. 116.

Sehfeld aufgenommen 24. November 80 (trübe). Gesichtsschwächung aufgetreten vor zwei Monaten. Parese der rechten facialis. V r. A. Lichtempfindung; l. A. $^1/_{10}$. Dieses Auge sieht Farben undeutlich durch gefärbte Gläser. Ophthalmoskopische Geschwulst der Opticusscheibe, welche ein bleiches Aussehen hat. Linkes Auge Stasepapille.

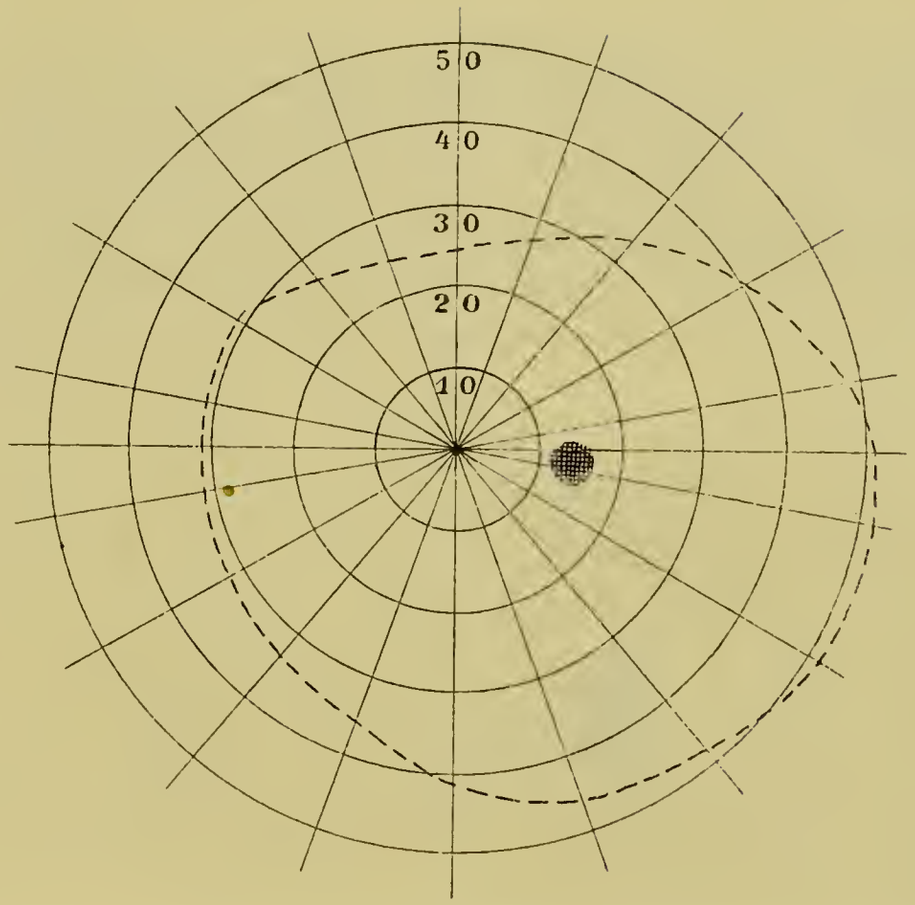

Fig. 117.

Sehfeld aufgenommen 28. December 84. Die Grenzen für die Farbenfelder bedeutend eingeengt. V r. A. $^4/_4$, l. A. $^4/_{20}$. C $^1/_3$ und L $^2/_3$. L in dunklem Raume $^1/_4$. Ophthalmoskopisch l. A. Geschwulst des Opticus im unteren inneren Quadranten. Hier mehrere stark lichtbrechende runde Körper. Die Retinalarterien dünn und Opticus bleich. $^1/_2$ Jahr später Atrophie des Opticus mehr fortgeschritten. An Stelle der runden lichtbrechenden Körper sieht man jetzt unregelmässig geformte gelbweisse Flecken auf dem Opticus. Die Grenzen für Grau enger, aber die Farbengrenzen ausgeweitet. Sie gehen jetzt eben so weit nach der Peripherie, wie die für Grau.

hinter den Bulbus verlegen. Dasselbe können wir auch thun, wenn das Gesichtsfeld auf einer von den Seiten eingeschränkt oder sektorförmig ist (Fig. 119).

Eine selten vorkommende Neurit ist die, welche auf erblicher Anlage beruht. Wie bekannt, tritt diese am häufigsten im Alter der Geschlechtsreife und besonders bei männlichen Individuen auf. Konsanguinität der Urgrossväter wurde von Mooren in einem Geschlecht nachgewiesen, wo in zwei Seitenzweigen mehrere Mitglieder erkrankten. Konsanguinität von Eltern soll nicht nachgewiesen worden sein (Leber). In so fern ist der folgende Fall, wo die Eltern Geschwisterkinder waren, von Interesse, um so mehr als der Bruder des Patienten an einer typischen Retinitis pigmentosa litt und an beiden Händen und Füssen 6 Finger und 6 Zehen hatte.

H. B., 14 Jahr alt, observirt 16. März 86. Hat in den letzten Tagen Schnupfen gehabt und Schmerzen in den Augen, wenn er zur Seite sah. Das Gesicht besonders auf dem r. A. weniger gut, V r. A. $^4/_{10}$, l. A. $^4/_6$ (klar). L $^1/_2$ r. A., l. A. normal. Sehfeld r. A. eingeschränkt nach oben, l. A. normal. Ophthalmoskopisch starke Hyperämie und etwas Geschwulst des Opticus auf der rechten Seite, auf dem linken bloss Hyperämie, Das Gesicht nahm in den folgenden Tagen schnell ab, besonders auf dem l. A. 1. April V $^1/_{36}$ r. A., l. A. Finger in 2′. Eine Lichtflamme sichtbar überall in den Sehfeldern beider Augen. Von Farben wird nur Blau erkannt. Ophthalmoskopisch starke Geschwulst des Opticus auf beiden Seiten. Schon 14 Tage darauf trat Besserung ein. 21. April V $^4/_{15}$ r. A., l. A. $^4/_{10}$. L in hellem Raum $^1/_3$ und $^1/_2$ r. u. l. A. C Roth, Grün $^1/_{30}$, Gelb $^1/_8$ und Blau $^1/_2$; r. A., l. A, Roth, Grün und Gelb $^1/_3$ und Blau $^1/_2$. L in dunkelem Raume nur bei rother und grüner Beleuchtung geschwächt. Ophthalmoskopisch Geschwulst und Hyperämie des Opticus im Abnehmen. 31. Mai V $^4/_5$ r. A., l. A. $^4/_9$. C. normal. Ophthalmoskopisch nichts Abnormes. Der Patient kam wieder zur Untersuchung 27. Oktober 1890. Er hatte das Jahr vorher einen kurzen Anfall von Gesichtsschwächung gehabt, war aber sonst gesund gewesen. Bei der Untersuchung konnte nichts Abnormes nachgewiesen werden, ausser dass die Opticus-

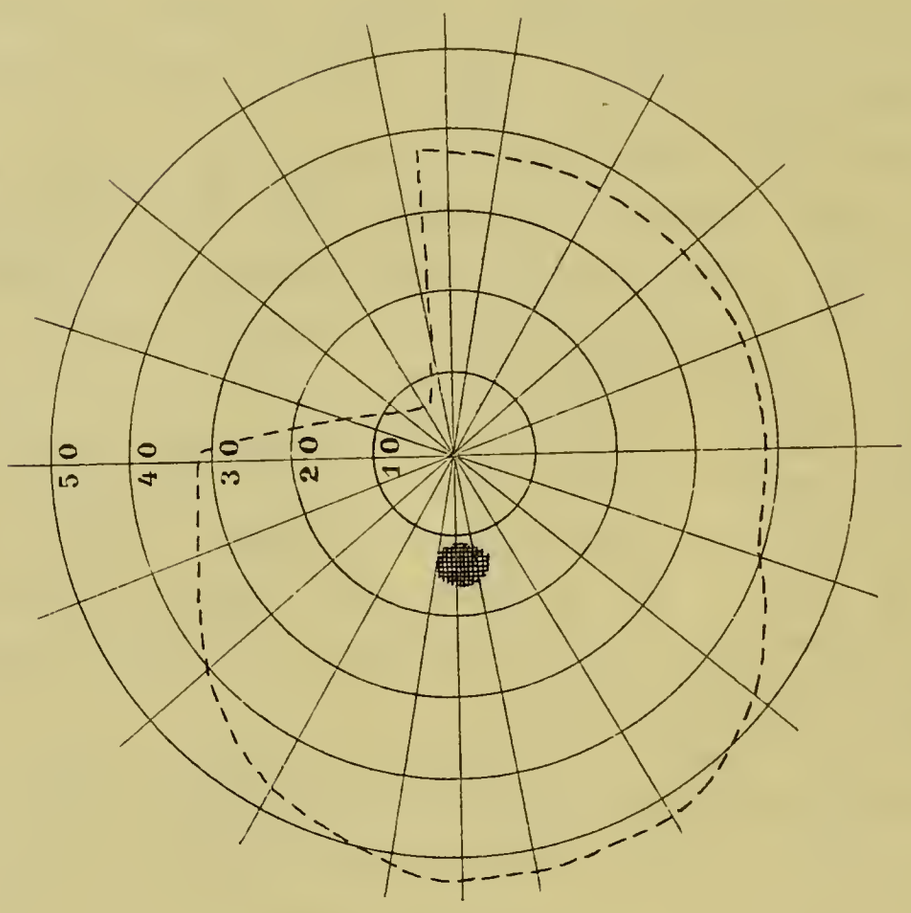

Fig. 119.

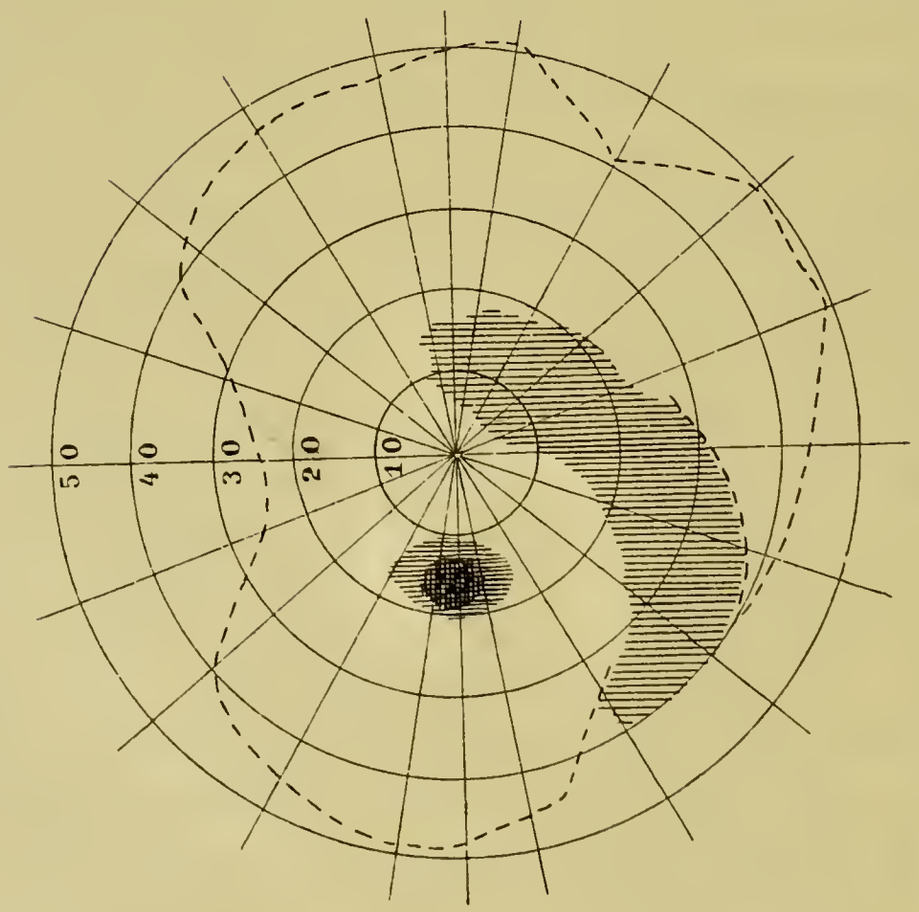

Fig. 118.

scheibe auf beiden Augen von atrophischem Aussehen war. Im Urin nichts abnormes. V $^4/_6$ r. A., C und L normal, ebenso beide Sehfelder.

Das ophthalmoskopische Bild während des Anfalles der Gesichtsschwächung glich hier mehr einer Hyperämie als einer Neurit. Das bedeutend grössere Abnehmen von C für Roth und Grün als für Blau sprach für ein schwereres Leiden, was ja auch später dadurch bestätigt wurde, dass Optici sich anämisch zeigten.

Monoculäre Amblyopie ohne ophthalmoskopisch sichtbare Veränderungen.

Die Grenzen des Sehfeldes habe ich hier immer normal gefunden. Was die Amblyopie bedingt, ist ein mehr oder weniger dichtes Skotom, welches sich gewöhnlich von der äusseren Seite des blinden Flecks gegen das Centrum erstreckt. Die Gestalt des Skotomes ist verschieden, theils rund theils oval. Die Begrenzung ist übrigens nicht immer leicht zu bestimmen, da die Fixation oft mangelhaft ist. In den Fällen, wo der Patient das Auge stetig halten konnte, hatte es sich meist gezeigt, dass das Skotom mit der äusseren Kante des blinden Flecks zusammenhing, von wo aus es sich zum Centrum erstreckte und dieses um ein paar Grad überschritt. Die Breite war am grössten dicht vor dem Centrum, ein Umstand, den wir bei Tabaks- und Alkoholamblyopien wiederfinden. Von letzteren unterscheiden sie sich aber dadurch, dass C innerhalb der Grenzen des Skotoms für alle Farben gleichmässig herabgesetzt ist. Die Herabsetzung von C entsprach der von V, wenn diese nach der quadratischen Ausdehnung des angewandten Versuchsobjekts berechnet wird, und entsprach auch L. Dieses kann in dunkelem Raume normal sein. Die Dichtigkeit des Skotoms kann so gross sein, dass in seinem Gebiet ein weisses Objekt verschwindet.

Man nimmt gewöhnlich an, dass diese Affektion angeboren ist. Aber ich habe einen Fall getroffen, wo die Sehschärfe, wie wiederholte Untersuchungen zeigten, nach mehreren Jahren bedeutend mehr herabgesetzt war. Der Patient behauptete, immer auf dem einen Auge schlecht gesehen zu haben, und hatte kein weiteres Abnehmen des Gesichtes auf demselben gemerkt. Bei zwei anderen

wurde das andere Auge in einem weiter fortgeschrittenen Alter afficirt. Der eine dieser Patienten litt an Psoriasis. Auf dem rechten Auge hatte er immer schlecht gesehen, wie er sagte, das andere Auge erkrankte im Alter von 29 Jahren. Die Untersuchung mit dem Perimeter zeigte auf beiden Augen ein centrales Skotom welches vom äusseren Theil des blinden Flecks ausging und gegen das Centrum hin schmaler wurde. V Finger in circa 1 m. C unmessbar niedrig im Centrum. L in hellem Raume $^1/_{10}$, in dunkelem Raume unter jeder Beleuchtung normal, ausser bei Blau-Grün, wo es $^1/_4$ war. Der andere Patient, ein 60jähriger Mann mit sehr starker Hypermetropie, der, so weit er sich zurückerinnern konnte, auf dem linken Auge schwachsichtig gewesen war, erkrankte später auf dem rechten Auge, mit welchem er früher, wie er behauptete, ausgezeichnet gesehen hatte. Er bemerkte es zuerst auf die Weise, dass kleine Gegenstände, welche er fixirte, in eine anscheinend kriechende Bewegung kamen. V $^4/_{20}$ r. A., l. A. $^4/_{40}$. Sehfelder von normaler Ausdehnung. Im Centrum beiderseits ein centrales Skotom, welches sich rings um den Fixationspunkt erstreckt, auf dem rechten Auge bis 5—6 ^{0} B, auf dem l. A. bis 8 ^{0} B. Ophthalmoskopisch nichts Abnormes.

Die auf Atrophie und Unterbrechung der Leitung beruhenden Alterationen des Sehfeldes.

Das Sehfeld kann sich bei diesen Leiden auf jede Weise verändern.

Da man sich bisher nur in den wenigsten Fällen eine Meinung über die Art des Grundleidens bilden kann, würde es vielleicht am zweckmässigten sein, die Gestalt des Gesichtsfeldes und die Lage der Skotome innerhalb desselben einer specielleren Eintheilung zu Grunde zu legen. Dass man dabei die Durchführung des einmal gewählten Principes der Eintheilung auf-

geben müsste, würde weniger zu bedeuten haben, wenn dadurch die Darstellung anschaulicher werden könnte.

Wilbrand hat kürzlich eine Eintheilung der Leiden des Sehfeldes in drei Klassen aufgestellt, nämlich 1. solche, bei denen der peripherische Theil erkrankt, 2. wo der mittlere Theil leidet, und 3. wo der makuläre betroffen wird. Diese Eintheilung dürfte vielleicht besonders bei diesen Leiden berechtigt sein. Bei der dritten Gruppe ist ja längst nachgewiesen, dass solche Leiden sehr oft isolirt vorkommen. Für den äussersten Theil des Sehfeldes dürfte auch die Annahme einer amblyopia peripherica (Samelsohn) vollberechtigt sein, wenn man auch hier nicht so oft typische Formen trifft. Dies erklärt sich vielleicht daraus, dass die gewöhnlich übliche Weise der Untersuchung als viel unvollkommener anzusehen ist als die mit selbstleuchtenden Objekten, welche von Samelsohn in der jüngsten Zeit angewendet wurde (siehe physiologische Vorbemerkungen S. 4). Bei der mittleren Partie waren indessen die Fälle, welche ich gefunden habe, so wenige, dass ich sie nicht einer Eintheilung zu Grunde legen kann.

Man könnte auch die Leiden des Sehfeldes bei Affektionen des Opticus in zwei Gruppen theilen: 1. wo das ganze Sehfeld leidet, und 2. wo sektorförmige Defekte sind, welche einen oder mehrere Quadranten umfassen können (Schoeler und Uhthoff).

Als Beleg für diese Eintheilung könnte ich aus eigener Klientel viele Beispiele vorlegen. Aber atypische Sehfeldeinschränkungen sind so zahlreich, dass ich es noch vorziehe, mich auch bei diesen Leiden im Wesentlichen an die bisher gebräuchlichste Eintheilungsweise zu halten und nur die Gestalt des Sehfeldes zum Eintheilungsprincip zu nehmen, wo es sich um die seitlichen Hemianopsien handelt.

Das Gesichtsfeld bei Intoxikationsamblyopien.

Hier kann ich aus eigener Erfahrung nur von Tabaks- und Alkoholamblyopien sprechen. Es ist ungewiss, ob diese immer durch Atrophie bedingt sind. So viel ist sicher, dass man in weniger fortgeschrittenen Fällen entweder ophthalmoskopisch nichts Abnormes findet, oder es liegt Hyperämie und nicht Anämie vor.

Aber die Veränderungen, welche sich in weit fortgeschrittenen Fällen finden, sind dieselben wie bei beginnender Atrophie. Was am meisten dazu berechtigt, Tabaks- und Alkoholamblyopien als Resultate eines atrophischen Processes anzusehen, ist der Umstand, dass die funktionellen Störungen in mehreren Beziehungen dieselben sind wie bei denjenigen Formen von Atrophie, die man reine oder centrale Atrophie genannt hat.

In allen Fällen, die ich genau untersucht habe, war ein centrales Skotom nachweisbar. Dies ist vielleicht immer negativ und war in der Regel leicht, so dass es sich nicht mit einem weissen, aber wohl mit einem grauen Versuchsobjekt hat nachweisen lassen. In der erkrankten Partie war C stets alterirt, wenigstens für Roth und Grün. Am besten zeigt dies sich, wenn kleine Versuchsobjekte von 1—3 □mm Grösse gebraucht werden. Zugleich konnte ich auch immer ein bedeutendes Sinken von L im Centrum nachweisen. C, bestimmt mit meinen photoptometrischen Tabellen, entsprach durchschnittlich der Herabsetzung von V (berechnet nach der quadratischen Ausdehnung der Versuchsobjekte), während L in dunkelem Raum verhältnissmässig viel weniger herabgesetzt war.

Da sich L in hellem Raume in den meisten Fällen für rothe, besonders für hochrothe Töne niedriger zeigte, als für die von höherer Brechung, war es denkbar, dass man auch bei Untersuchung in dunkelem Raume L in solcher Beleuchtung niedriger finden könnte. Wie erwähnt (physiologische Vorbemerkungen S. 12 und 18), wird L konstant für das gesunde Auge ziemlich bedeutend herabgesetzt, wenn das Licht durch ein hochrothes oder ein gelbes Glas hereinfällt, im Verhältniss dazu, wie wenn ein Licht durch ein Rauchglas geht. Findet man z. B., dass eine 1 □mm grosse Oeffnung genügt, um einem gesunden Auge eine Wahrnehmung von Licht zu geben, wenn eine Scheibe von 1 m Durchmesser, deren eine Hälfte mit schwarzem Sammet, die andere mit weisser Leinwand überzogen ist, in 1 m Entfernung vom Beobachter aufgestellt wird, so muss, wenn die Oeffnung mit einem hochrothen Glas bedeckt wird, dieselbe bis circa 3 □mm vergrössert werden, und bei Gelb bis circa 2,5 □mm. Deckt man die Oeffnung mit Rosa und Grasgrün, so bedarf es einer ebenso grossen Oeffnung wie bei Rauchglas. Blaugrünes

und besonders blaues Glas fordert dagegen eine kleinere Oeffnung als Rauchglas, nämlich circa 0,7 und 0,5. Ueberall ist vorausgesetzt, dass diese Gläser bei normalem Tageslicht gleich dunkel erscheinen. Im Vorigen wurden schon Beispiele angeführt, dass dies Verhältniss bei pathologischen Zuständen bedeutend verändert werden kann. Bei Tabaks- und Alkoholamblyopien habe ich indessen bisher eine solche Veränderung nicht nachweisen können.

Was C betrifft, so ist es innerhalb des Skotomes, wie erwähnt, am niedrigsten für Roth-Grün, demnächst für Gelb, am wenigsten herabgesetzt ist es für Blau, für welche Farbe es sogar normal sein kann. In weit fortgeschrittenen Fällen findet man zugleich die Farbenfelder koncentrisch eingeengt, während für Roth-Grün im Centrum ein absoluter Defekt sein kann.

Die Gestalt des Skotoms war in einigen Fällen keilförmig, ausgehend von der äusseren Seite des blinden Flecks und mit der Spitze zum Centrum reichend (Fig. 120). Meist hatte es die Gestalt eines liegenden Ovals, das sich vom blinden Fleck zum Centrum erstrekte (Fig. 121). Die Breite ist meistens in der Mitte des Skotoms am grössten; bisweilen kann die Breite fast ebenso gross sein wie die Länge (Fig. 122). In einigen Fällen zeigt sich ein Skotom um den Fixationspunkt ohne Verbindung mit dem blinden Fleck (Fig. 123), in anderen ist die Breite am grössten im Centrum, von wo eine mehr oder weniger breite Brücke zum blinden Fleck geht (Fig. 124). Dieser letztere kann auch ganz vom Skotom umschlossen sein (Fig. 125), welches in solchen Fällen sogar sich mehrere Grade in das Gebiet innerhalb des blinden Flecks hinein erstrecken kann (Fig. 126). In

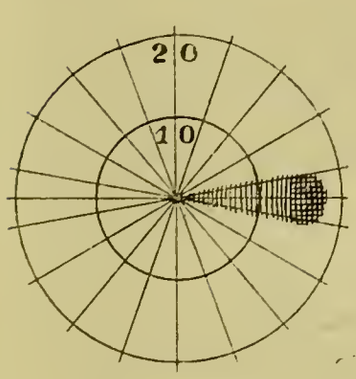

Fig. 121.

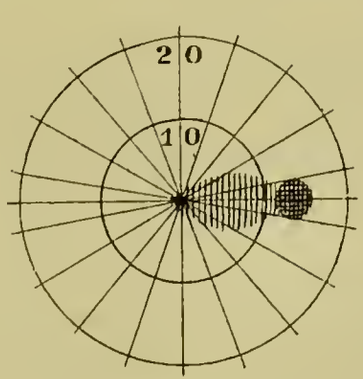

Fig. 120.

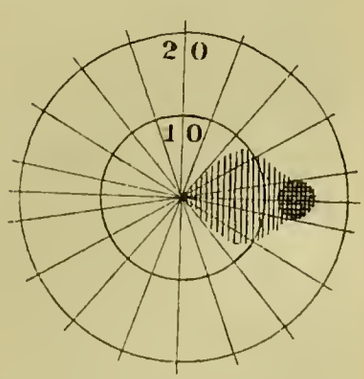

Fig. 122.

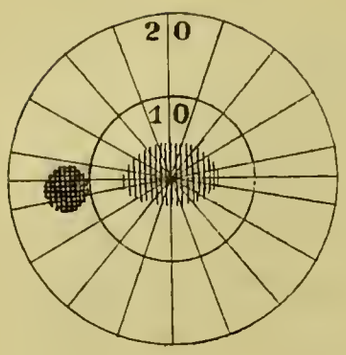

Fig. 123.

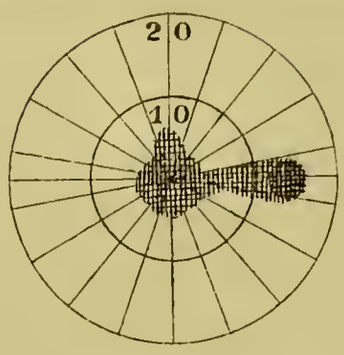

Fig. 124.

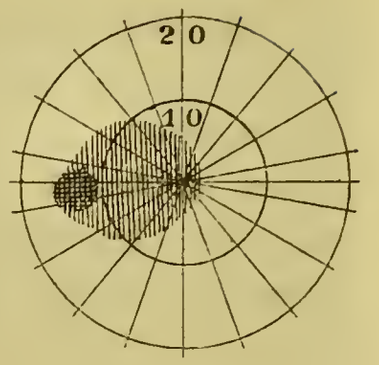

Fig. 125.

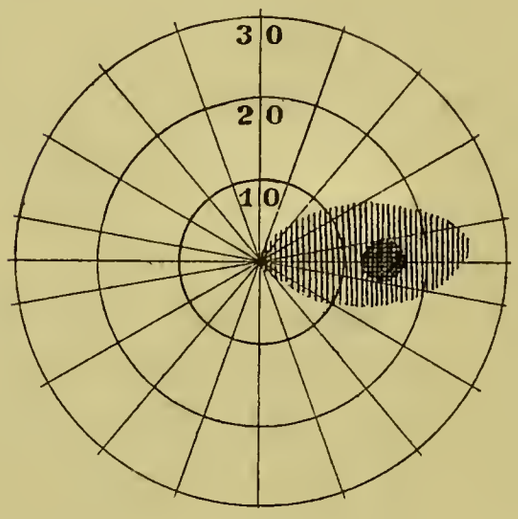

Fig. 126.

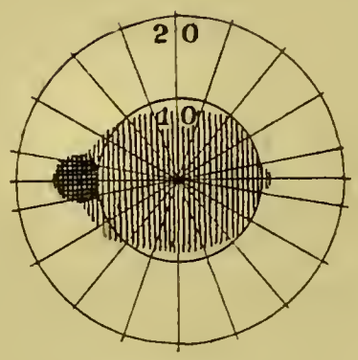

Fig. 127.

einem Falle war fast die ganze Partie innerhalb 10^0 vom Skotom in Anspruch genommen (Fig. 127).

Wir sehen also, dass das Macularbündel verhältnissmässig selten in seiner Gesammtheit angegriffen wird, sondern nur theilweise, indem bald der eine, bald der andere Theil leidet. Das Skotom kann auch bei ein und demselben Patienten von verschiedener Form auf jedem Auge sein. In der Hauptsache stehen meine Beobachtungen in Uebereinstimmung mit denen der meisten Anderen. So haben Förster, Schoen und Hirschberg gefunden, dass die Ursache der Gesichtsstörung ein centrales Skotom ist. Aber Leber hat im Anfangsstadium nicht immer ein solches nachweisen können, und Shears hat es nur in 18 von 40 Fällen gefunden. Nach Horner und Claren sollte C für farbloses Licht nicht herabgesetzt sein; die Patienten sollten im Gegentheil bis zu einem gewissen Grade nyktalopisch sein. Aber ich muss glauben, dass diese Widersprüche auf Rechnung der Untersuchungsmethode kommen.

Darin sind Alle so ziemlich einig, dass die Herabsetzung des Farbensinnes zuerst bei Roth und Grün stattfindet. Als ein Symptom, welches bei Tabaksamblyopie nie fehlt, giebt Förster einen Defekt für Roth (auf schwarzem Grunde) zwischen dem blinden Fleck und Centrum an. Das Roth, welches Förster angewandt hat, ist wahrscheinlich ein tiefes Hochroth gewesen, da ein solches Versuchsobjekt, besonders wenn es nicht grösser ist als ein paar mm, in dem angegebenen Theil des Sehfeldes in der Regel verschwindet. Aber kürzlich hatte ich einen Fall, einen 57jährigen Kunstmaler, wo Grün sich innerhalb des Skotomes am dunkelsten zeigte, während Hochroth nicht dunkler wurde, sondern gelblich erschien. Untersucht man mit physiologischem Roth, so findet man nicht selten nur ein Verbleichen, wie auch die übrigen Farben an Intensität verlieren. Während Roth und Grün innerhalb des Skotomes in gleichem Grade abgeschwächt erscheinen, ist dies selten mit Gelb und Blau der Fall. Das erstere wird im Allgemeinen bedeutend mehr als das letztere abgeschwächt. Gelb hat der Patient ein paar Male mit Violett verwechselt.

Die meisten Fachmänner geben an, dass das peripherische Sehfeld normal bleibt oder nur in einzelnen Fällen koncentrisch eingeschränkt wird. David giebt an, dass die äussersten peripheren Theile mit dem centralen Theil leiden. Ich selbst habe nur in einzelnen Fällen eine mässige koncentrische Einschränkung ohne scharfe Grenzen gesehen, indem Weiss ein weiteres Feld gab als Grau.

Gelbsehen eines weisen Versuchsobjektes habe ich wiederholt innerhalb des Skotoms gemerkt. Von Simi ist Xanthopsie (zugleich mit Accommodationskrämpfen) beobachtet worden. Einmal berichtet der Patient, dass er eine Vervielfältigung der Gegenstände bemerkt habe, ein Symptom, welches ich auch bei Atrophie aus anderen Ursachen einige Male angetroffen habe. Der betreffende Patient gab als Ursache seines Augenleidens an, dass er mitten im Winter seine Pelzmütze mit einer solchen aus Tuch vertauschte, in Folge dessen Kopfweh, Schmerzen in den Augen und Phosphene. Die Sehschärfe wurde weniger scharf, und wenn er einen Gegenstand betrachtete, z. B. eine Flagge, kam es ihm

vor, als wenn die ganze Luft von Flaggen erfüllt würde. Er gestand übermässigen Tabaksgenuss, und sein Gesicht besserte sich, als er sich eine Zeit lang des Tabaks enthielt. Vielleicht steht diese Vervielfältigung der Gegenstände in Verbindung mit Persistenz der Nachbilder, welche Hutchinson bei Tabaksamblyopie beobachtet hat.

Der Komplex der Symptome bei Tabaks- und Alkoholamblyopie ist im Ganzen recht pathognomonisch. Man kann jedenfalls ziemlich sicher eine solche ausschliessen, wenn ein centrales Skotom fehlt, worin besonders die Wahrnehmung für Roth und Grün geschwächt ist.

In diesem Falle habe ich nie eine wesentliche Besserung durch Enthaltung beobachtet. Nach Uhthoff soll ein centrales Farbenskotom für Roth und Grün sich nur sehr selten auf nicht toxischer Basis finden. Wenn es so wäre, würde die Untersuchung mit dem Perimeter in Verbindung mit einer Bestimmung des centralen C genügen, um eine Differentialdiagnose zwischen Intoxicationsamblyopie und einer anfangenden Sehnervatrophie aus anderen Ursachen zu stellen. Ja man könnte sich mit einer annähernden Bestimmung der äusseren Grenzen des Sehfeldes und einer Untersuchung von V und C für das Centrum begnügen. Sollte letzteres für Roth-Grün herabgesetzt sein, so brauchte man nur die Farbentabellen dem Auge des Patienten bis auf 30 bis 10 cm zu nähern. Zeigte es sich dabei, dass C für diese Farben in höherem Grade zunähme, als man nach der Vergrösserung des Gesichtswinkels erwarten dürfte, so könnte man mit aller Wahrscheinlichkeit den Schluss ziehen, dass eine Tabaks- oder Alkoholamblyopie vorläge.

Ich habe diesen Versuch viele Male vorgenommen, und immer hat sich bei näherer Untersuchung ein centrales Skotom nachweisen lassen, wenn ein geschwächtes V und herabgesetztes C für Roth-Grün vorlag. Aber ich wage nicht zu sagen, dass man hieraus auf eine Intoxicationsamblyopie schliessen könne. Ich habe nämlich unter meiner Klientel, die im Verhältniss zu derjenigen von Uhthoff klein ist, mehrere Patienten mit centralem Farbenskotom für Roth und Grün gefunden, ohne dass Tabaks- oder Alkoholvergiftung mit irgend welcher Wahrscheinlichkeit

anzunehmen war. Auf die Leugnung des Patienten, Tabak und Alkohol genissbraucht zu haben, ist freilich nicht viel Werth zu legen. Aber selbst wenn sie zugeben, hierin debouchirt zu haben, kann es doch vorkommen, dass man mit dem Ausgang der Krankheit getäuscht wird. Folgende Beispiele seien angeführt.

C. I., Tagelöhner, 60 Jahr alt, leugnet Missbrauch von Tabak und Alkohol. Vor drei Monaten kam ein Schatten vor seine Augen, nachdem er 14 Tage lang eine sehr anstrengende Arbeit in einem Schiffsraum gehabt hatte, der mit einer Laterne schlecht erleuchtet war. V $^4/_{60}$. C unmessbar niedrig. Grosse Scheiben von Gelb-Blau können gesehen werden, aber nicht solche von Roth-Grün. L in dunklem Raume kaum messbar abgenommen. Centrales Skotom wie in Fig. 120. Ihm wurde nicht auferlegt, sich des Tabaks zu enthalten. Nach $1\,^1/_2$ Monat V $^4/_{15}$ (Burchhardt), C Roth-Grün $^1/_8$. Blau-Gelb $^1/_2$. L in hellem Raum $^1/_2$. Einige Tage später V $^4/_6$.

S. L. S., 38 Jahr, beschädigte sein linkes Auge, als er 22 Jahr alt war. Hier Leucom. Die Pupille adhärent an die hintere Fläche der Cornea. Sieht so weit, dass er Finger zählen kann. Auf dem rechten Auge bis vor kurzem gut gesehen. Ophthalmoskopisch die äussere Hälfte des Opticus bläulich-weiss. V $^4/_{40}$, L $^2/_{10}$. C Blau-Gelb $^1/_4$, Grün-Roth $^1/_{36}$. L in dunklem Raume, wenn Licht durch hochrothes Glas herein fällt, im Verhältniss zu einem gesunden Auge $^1/_2$, durch Rauchglas und Gelb $^2/_3$, durch grünes, grün-blaues, blaues und rosa $^1/_1$. Behandlung mit Strychnininjektionen brachte einige Besserung hervor, indem V bis $^4/_{20}$ stieg. Als der Patient sich zwei Jahre später zur Observation stellte, war der Zustand unverändert.

H. S., 35 Jahre, observirt 24. Februar 1882. Myop circa 3,5 D. Gesicht abgenommen in der letzten Zeit. Beim Lesen kommt es ihm vor, als wären die Buchstaben mit einem schmutzigen Finger undeutlich gemacht. V r. A. $^4/_9$, l. A. $^4/_5$. Centrales Skotom für Roth-Grün. C für diese Farben $^1/_9$, für Gelb und Blau $^1/_1$. Die Grenzen für die letzteren Farben peripherisch normal, wie auch für Grau; für Roth und Grün eingeschränkt. Wenn er ermüdet, erscheint ihm der weisse Fixationspunkt röthlich. Gesteht, starker Raucher zu sein. Enthaltung von Tabak

auferlegt. Fünf Monate später V $^4/_6$ und $^4/_5$. C Roth-Grün $^1/_2$. Fünf Jahre später starb der Patient. In der letzten Zeit seines Lebens sah er öfter die Gegenstände vervielfacht. Bei Sektion Gliom im linken Thalamus.

Es ist möglich, dass hier eine Komplikation vorgelegen hat oder dass Tabaksamblyopie nur am Anfang allein vorhanden war. Aber dieser Fall bekommt eine grössere Bedeutung dadurch, dass Samelsohn und Hutchinson Fälle veröffentlicht haben, wo eine sarcomatöse Geschwulst in der einen Hemisphäre im Anfangsstadium Symptome hervorbrachte, welche denjenigen bei Tabaksamblyopie glichen.

Hr. B., 58 Jahr. Der Patient ist myopisch und astigmatisch. Ist früher untersucht worden, damals war V $^4/_6$. In der letzten Zeit sieht er weniger gut. V 13. September 1888 $^4/_{12}$. Positives Skotom vorhanden im Centrum. C Blau $^1/_2$, Gelb $^1/_4$, Roth $^1/_{18}$ und Grün $^1/_{50}$ circa. Die Grenzen des Sehfeldes normal, aber der Patient ermüdet leicht. Die Grenzen für Gelb-Blau fast normal, für Roth-Grün eingeengt. Ophthalmoskopisch etwas Hyperämie des Nerv. opt. Gesteht, Tabak gemissbraucht zu haben. Alkohol missbraucht er nicht. Tabak und Spirituosen werden ihm verboten. Bei Gebrauch von Strychnininjektionen hob sich später C für Roth-Grün bis $^1/_{14}$, sank aber nach einiger Zeit wieder. V immer $^4/_{12}$, obwohl der Patient längst wieder an gefangen hat, Cigarren zu rauchen.

Zu bemerken ist, dass in den zwei letzten Fällen ein positives Skotom vorlag, während dieses bei Tabaks- und Alkoholvergiftung negativ ist (Förster).

I. H., Frau, 40 Jahr. Observirt 19. Juni 1891. Im März merkte sie eines Tages, während sie las, dass sie nicht gut sah. Gesicht später abgenommen, besonders im Sonnenschein. Ophthalmoskopisch nichts Abnormes. V $^2/_{60}$ r. A., l. A. $^2/_{36}$. C nimmt Roth-Grün einigermassen wahr, wenn grosse Flächen davon vorgelegt werden. Blau-Gelb sieht sie bestimmt. Sehfeld von normaler Ausdehnung. Absolutes Skotom für rothe und grüne Pigmentfarben innerhalb 10° B in horizontaler und 8° B in vertikaler Richtung. Innerhalb des Skotomes verschwindet auch Gelb fast, während Blau nur matter wird. Nach Gebrauch von

Strychnininjektionen etwas Besserung. Ein halbes Jahr später V $^1/_{36}$ auf beiden Augen. C Blau $^1/_4$, Gelb und Grün $^1/_8$, Roth $^1/_{11}$. Ophthalmoskopisch Optici in ihrer äusseren Hälfte bleich. Die Arterien zur Regio maculae dünn und die Venen dunkel und geschlängelt.

Das Gesichtsfeld bei Atrophien verschiedenen Ursprungs.

Während die Tabaks- und Alkoholamblyopien ein in sich abgeschlossenes Gebiet bilden, gilt das Gegenteil von den Leiden, von denen jetzt die Rede sein soll. Diese sind auch genetisch höchst verschieden. Man hat versucht, mehrere Gruppen zu bilden, indem man sie nach den Ursachen eingetheilt hat. Gewöhnlich hat man eine Atrophie angenommen, die durch Leitungsunterbrechung bedingt ist, eine zweite, die von Entzündungen, und eine dritte, die durch degenerative Processe verursacht ist. Man hat sie auch eingetheilt nach dem ophthalmoskopischen Aussehen der Scheibe des Opticus, welches verschieden sein kann, je nachdem die Atrophie entsteht als eine Folge einer retrobulbären Entzündung oder nach einer cerebralen oder nach einer spinalen Infektion.

Ganz gewiss haben diese Eintheilungen ihre Berechtigung. Ich habe auch versucht, die Fälle von Atrophie, welche nicht in die vorher besprochenen Klassen gehören, danach zu ordnen, aber ich habe es aufgeben müssen. Nehme ich nämlich die 56 Fälle, wo ophthalmoskopisch deutliche Zeichen von Atrophie vorlagen und wo V nicht so weit herabgesetzt war, dass nicht eine einigermassen genaue Untersuchung mit dem Perimeter vorgenommen werden konnte, so finden sich freilich viele, die nach dem Befund mit dem Augenspiegel unter die Bezeichnungen sekundäre Atrophie nach Entzündung, cerebrale Atrophie und graue Degeneration eingetragen werden können, aber gleichzeitig haben die Krankheitsgeschichten und die generelle Untersuchung gezeigt, dass man aus dem ophthalmoskopischen Befund wenig schliessen kann. Nur ist nach meiner Erfahrung eine graubläuliche Opticusscheibe ein ziemlich sicheres Zeichen, dass eine spinale Affektion vorliegt. Aber nur bei einem Theile derjenigen

Fälle, wo ein Rückenmarksleiden vorliegt, hat Opticus ein solches Aussehen. Mehrere Male habe ich gesehen, dass Opticus so aussah wie bei der sogenannten reinen Atrophie, und doch deuteten die allgemeinen Symptome im Uebrigen auf ein Spinalleiden. Dazu kommt, dass wir mit dem Augenspiegel oft nichts sehen, wo wir doch allein aus der Untersuchung des Sehfeldes darüber Gewissheit erlangen könnten, dass eine Atrophie der postbulbären Opticusfibern vorliegt oder eingeleitet ist. Von sämmtlichen Patienten, bei denen ich aus der Untersuchung mit dem Perimeter und aus der sonstigen funktionellen Examination schliessen zu müssen glaubte, dass eine Atrophie vorlag, habe ich nur bei 75 % ophthalmoskopische Zeichen von Atrophie gefunden, in den übrigen Fällen entweder nichts Abnormes (circa 20 %), oder Hyperämie mit oder ohne graue Verwischung um die Opticusscheibe.

Die Gestalt der Sehfelder ist gewöhnlich atypisch, nur die sektorförmigen Defekte, wo die Spitze des Sektors sich gegen das Centrum kehrt, können bis zu einem gewissen Grade als charakteristisch für Atrophie gelten. Fallen mehrere Sektoren weg, so kann der fungirende Theil nur aus einem einzelnen Quadranten oder bloss einem Theil davon bestehen. Eine koncentrische Einschränkung ist nicht selten. Desgleichen können Defekte vorkommen innerhalb der Grenzen des Sehfeldes, theils isolirt, theils im Zusammenhang mit der Einschränkung der äusseren Grenzen. In einem Falle (Fig. 128 und 129) war auf beiden Augen eine kleine fungirende Partie, welche sich nur ein paar Grade um das Centrum erstreckte, ausserhalb derselben eine grosse Partie, wo der graue Fleck verschwand, dann eine fungirende Zwischenpartie und um dieselbe herum ein absoluter Defekt. Hier blieb der Zustand über zehn Jahre lang ziemlich unverändert.

Die fungirenden Partien können mehr oder weniger scharf begrenzt sein. Sind die Grenzen verwischt, so giebt Weiss weitere Grenzen als Grau.

Prognostisch ist es sehr wichtig, die Untersuchung des Sehfeldes nach einiger Zeit zu wiederholen, um sich zu vergewissern, ob die Grenzen unverändert bleiben. Werden die Grenzen allmählich enger, so ist die Prognose schlecht. Peripherische Einschränkungen geben, mit Ausnahme der scharf begrenzten sektor-

förmigen, eine schlechtere Prognose als centrale. Bei veralteter Syphilis habe ich in mehreren Fällen einen schnellen Rückgang bis zur Amaurose gesehen. Ob weniger scharf begrenzte Defekte bedenklicher sind als die gut begrenzten, wage ich nicht zu entscheiden.

Das Sehfeld leidet gewöhnlich auf beiden Augen. Eine gewisse Symmetrie auf beiden Seiten ist nicht selten nachweisbar, besonders bei Rückenmarksleiden. Meistens wird das eine Auge stärker angegriffen als das andere. Ist das eine blind und das Sehfeld auf dem anderen schon in irgend einer Richtung eingeschränkt, so kann man mit ziemlicher Gewissheit voraussagen, dass auch dieses amaurotisch werden wird. Doch können viele Jahre vergehen, ehe es geschieht. Bei einem 57jährigen Patienten, bei welchem die Schwächung der Sehkraft auf dem rechten Auge, wo ein centrales Skotom war, im Alter von 20 Jahren angefangen hatte, war auf der linken Seite V noch $^4/_9$. Auf diesem Auge starke koncentrische Einschränkung (Fig. 130 und 131).

Manche meinen, dass L bei diesen Krankheiten nicht leidet. Es kommt allerdings oft vor, dass die Patienten behaupten, dass sie bei weniger starker Beleuchtung besser sehen können, aber dies ist nur als ein Blendungsphänomen zu betrachten. Prüft man bei weniger starker Beleuchtung als der gewöhnlichen, so erscheint L niedriger. Im Ganzen erscheint L konstant herabgesetzt sowohl in hellem wie in dunklem Raum. In hellem Raum entspricht die Herabsetzung derjenigen von V, berechnet nach der quadratischen Ausdehnung der Versuchsobjekte, vorausgesetzt, dass diese nicht zu gross sind (auf meinen photoptometrischen Tabellen sind angewandte Buchstaben von derselben Grösse wie Snellen 6). Eine Bestimmung von L auf diese Weise wird deshalb in Wirklichkeit ziemlich überflüssig, wenn man erst die Grösse von V bestimmt und eine genaue Untersuchung mit dem Perimeter vorgenommen hat. Anders wenn die Untersuchung von L mit grossen Objekten in dunklem Raume vorgenommen wird. Hier zeigt es sich bei diesen Leiden konstanter als bei anderen, dass L nicht zu V, sondern zu der Ausdehnung des fungirenden Theiles des Sehfeldes in Verhältniss steht. Bei centralen Skotomen, wo V zu einem kleinen Bruchtheil herabgesetzt sein kann und L

in hellem Raume gleichfalls, kann letzteres in dunklem Raume normal sein, wenn die äusseren Grenzen nicht eingeengt sind. Auf der anderen Seite kann man bei einer bedeutenden koncentrischen Einschränkung V und L in hellem Raume normal finden, während es in dunklem Raume auf $^1/_{100}$ herabgesetzt sein kann. Uebrigens findet man, dass der Werth von L nach der Art der Beleuchtung variiren kann. Ich habe in mehreren Fällen ein unverhältnissmässiges Sinken bei hochrother und gelber Beleuchtung nachgewiesen. Ob das Umgekehrte stattfindet, dass nämlich V verhältnissmässig mehr bei blau-grüner oder blauer als bei rother und gelber Beleuchtung fällt, wage ich nicht zu behaupten. Gewöhnlich nimmt, wie unter gesunden Zuständen, L bei blauer Beleuchtung am wenigsten ab, selbst wenn nur eine koncentrische Einschränkung stattfindet. Bei solchen zeitraubenden und mühsamen Untersuchungen sind so viele Rücksichten zu nehmen, dass es vieler Zeit bedarf, um ein so grosses Material zu sammeln, dass man aus demselben allgemeine Schlüsse ziehen kann. Verhältnisse, die nicht in meiner Macht standen, haben mich gezwungen, diese Untersuchungen abzubrechen, welche sich über einen Zeitraum von fast vier Jahren erstreckt haben. Bis ich sie wieder aufgenommen und ein grösseres Material gesammelt habe, wage ich mich nicht näher über meherere Fragen auszusprechen, die zu beantworten von grossem Interesse sein würde. Darunter ist ausser der oben berührten auch die Frage, ob eine relative Herabsetzung von L für eine gegebene Art Beleuchtung, z. B. Hochroth, mit einem herabgesetzten C für dieselbe Farbe in Verbindung steht. Desgleichen, ob L in dunklem Raume für Roth im Verhältniss zu Blau am meisten herabgesetzt wird, wenn ein centrales Skotom und keine koncentrische Einschränkung vorliegt.

Dass der gefundene Werth von L bei der Untersuchung in dunklem Raume nicht von der Ausdehnung des Sehfeldes allein abhängig ist, sondern auch davon, wie der übrige Theil fungirt, versteht sich von selbst.

Das Verhalten von C bei diesen Leiden hat seit langer Zeit die Aufmerksamkeit auf sich gezogen. Da die pathologischen Veränderungen bei Untersuchung mit farblosem Licht so variabel

sind, so würde es von grosser Bedeutung sein, ob man in der Weise, wie C alterirt wird, einen Anhaltpunkt für die Entscheidung über das Grundleiden finden könnte.

Ohne Zweifel leidet C hier auf eine verschiedene Weise.

Früher wurde bemerkt, dass C bei Leiden der äusseren Retinalschichten auf dieselbe Weise alterirt wird, wie beim normalen Auge bei herabgesetzter Beleuchtung, nämlich so, dass Hochroth und Gelb dunkler als Blau-Grün und Blau erscheinen, und dass Roth und Gelb verwechselt werden, wie auch Grün und Blau.

Bei den hier besprochenen Leiden kann C freilich so verändert werden, dass schwächere Nuancen von Roth mit Gelb und solche von Blau mit Grün verwechselt werden. Roth und Gelb erscheinen indessen, im Verhältniss zu einem Grau von gleicher Lichtstärke nicht öfter dunkler als Gelb und Blau. Die Verwechselungen zwischen Roth und Gelb sowie zwischen Grün und Blau finden auch nicht bei den stärkeren Nuancen statt, weshalb es fraglich erscheinen kann, ob nicht die wechselnde Beleuchtung in Verbindung mit dem oft herabgesetzten L als Ursache dieser Verwechselungen zu betrachten sei.

Bei Affektionen der inneren Retinalschichten, wie z. B. bei Cirkulationsstörungen in den Retinalgefässen, habe ich geltend gemacht, dass C oft auf eine andere Weise alterirt erscheint, nämlich so, dass eine gleichmässige Schwächung für alle Farben entsteht. Allzu unbedingt darf man dies nicht nehmen. Ist die Cirkulation z. B. in einem der Zweige zur Macula lutea gestört, so dass ein centrales Skotom entstanden ist, so dürfen wir nicht erwarten, C ebenso sehr für Blau und Gelb wie für Roth und Grün herabgesetzt zu finden, denn schon wenige Grade ausserhalb des Centrums ist die Farbenauffassung für das letztere Farbenpaar schwächer als für das erstere. Wenn deshalb Roth und Grün auf $^1/_3$ oder $^1/_4$ herabgesetzt erscheinen und Blau und Gelb auf $^2/_3$, so können wir daraus nicht schliessen, dass C für die ersteren von diesen Farben im Verhältniss zu den letzteren pathologisch alterirt worden sei. Dass alle schwächeren Nuancen als reines Grau erscheinen, zeigt am besten, dass C gleichmässig für alle Farben gelitten hat. Der Einfluss der wechselnden Tages-

beleuchtung tritt bei Cirkulationsstörungen in den Retinalgefässen oft deutlich hervor. Bei einer Kranken, welche ich kürzlich in Behandlung hatte und bei welcher das Ophthalmoskop eine hochgradige Verengerung aller Retinalgefässe auf dem einen Auge zeigte, war C so herabgesetzt, dass sie anfänglich Farben nur durch farbige Gläser sehen konnte. Ein paar Tage später konnte sie grosse Flächen sehen, welche mit den vier physiologischen Hauptfarben (Tabellen Nr. 18) bemalt waren. An den Tagen, wo der Himmel bewölkt war, sah sie Grün nicht; war der Himmel klar, so sah sie dagegen diese Farbe ganz ebenso gut wie Roth. Da meine Pigmente bei klarem Himmel hergestellt sind, ist dieses leicht erklärlich. Bei Gebrauch von Pilocarpin besserte sich die Funktion, obwohl Scheiben von 6—7 cm Durchmesser, deren zwei Hälften mit Roth-Grün oder mit Blau-Gelb bemalt waren, ihr lange rein grau vorkamen. Erst, als V auf $^4/_{12}$ gestiegen war, konnte sie diese Scheiben farbig sehen. An einem klaren Tage war sie jedoch unsicher über Roth.

Eine dritte Weise, auf welche C leiden kann, ist die, dass die Wahrnehmung für Roth-Grün in bedeutend höherem Grade als die für Blau-Gelb abgeschwächt wird. Diese Art der Farbenschwächung muss als eigenthümlich für Affektionen des Sehorgans hinter dem Bulbus angesehen werden. Sie ist schon unter Tabaksamblyopie und unter den durch Hysterie und Neurasthenie bewirkten Gesichtsstörungen erwähnt worden, soll aber hier etwas näher besprochen werden.

Wie soeben erwähnt, ist man nicht berechtigt anzunehmen, dass die Farbenauffassung für Roth-Grün im Verhältniss zu der für Blau-Gelb pathologisch verändert ist, weil sie für das erstere Farbenpaar etwas niedriger als für das letztere gefunden wird, es sei denn, dass die Differenz bedeutend ist. In diesem Falle kann man mit ziemlicher Sicherheit ein Leiden der Häute des Auges als primäre Ursache des Gesichtsleidens ausschliessen. Die Ursache muss in diesem Falle cerebral sein. Selbstverständlich kann man aus einem im Centrum normalem C nicht schliessen, dass ein Cerebralleiden nicht vorliegt, am allerwenigsten, wenn die Untersuchung mit dem Augenspiegel Anlass giebt, ein solches zu vermuthen. Eine sorgfältige Untersuchung mit dem Perimeter

sowohl mit farblosem als auch mit farbigem Licht muss erst vorgenommen werden. Dies wurde schon längst von Anderen (Leber und Schoen) hervorgehoben.

Man hat viel darüber gestritten, ob C gleichmässig für alle Farben abnimmt oder nicht. Schoen hat geglaubt, dass es der Fall ist. Treitel hat gemeint, dass C zuerst für Grün abnimmt, dann für Roth und zuletzt für Blau. Treitels Anschauung its für jetzt die verbreitetste.

Es müsste selbstverständlich erscheinen, dass man, wenn man diese Fragen lösen wollte, zuerst Farben von gleicher Intensität darzustellen suchen müsste. Wendet man solche an, so wird man sich bald überzeugen, dass C theils für alle Farben gleich abnehmen kann, theils mehr für das eine Farbenpaar als für das andere. Nach meinen eigenen Untersuchungen zu urtheilen, sind die Fälle, wo das Erstere stattfindet, ungefähr ebenso zahlreich wie die letzteren. Wenn man Tabaks- und Alkoholamblyopien mit rechnet, werden die Fälle, wo Roth-Grün am meisten leidet, ungefähr doppelt so zahlreich als die, wo die Abnahme für alle Farben gleichmässig ist.

Was C für Roth und Grün betrifft, so nimmt es bei diesen Leiden, wie bei den Intoxikationsamblyopien, in der Regel gleichmässig ab. Ich habe allerdings einige Fälle gefunden, wo die Grenzen für Roth etwas weiter waren, wie auch das centrale C höher, aber bisweilen auch das entgegengesetzte. Die verhältnissmässig zahlreicheren Fälle, in welchen Roth am besten gesehen wird, sind keineswegs häufiger, als man erwarten sollte, wenn man bedenkt, dass die Pigmente, womit die Untersuchungen vorgenommen wurden, bei klarem Himmel dargestellt sind, weshalb Grün immer im Vergleich mit Roth abgeschwächt werden wird, wenn der Himmel sich bewölkt. Die Wolkenschicht lässt nämlich verhältnissmässig am meisten rothe und gelbe Strahlen durch.

Für Blau und Gelb dagegen nimmt C bei diesen Leiden nicht gleichmässig ab. Nicht allein werden die Grenzen für Gelb in den meisten Fällen (verglichen mit dem normalen) bedeutend enger sein als für Blau, sondern die centrale Auffassung dieser Farbe erscheint auch sehr häufig bedeutend niedriger als

für Blau. Nur in einem Fall habe ich das Gegentheil gefunden. Der Unterschied zu Gunsten von Blau scheint zuzunehmen, je weiter die Atrophie fortschreitet. Ist C so tief gesunken, dass der Patient nur dann Farben sieht, wenn man starkes Tageslicht durch farbige Gläser fallen lässt, so findet man oft, dass Grün und Roth besser sichtbar sind als Gelb. Zuletzt wird nur Blau gesehen.

Von grossem Interesse sind die Fälle, wo die Grenzen für Blau ebenso weit hinausgehen wie die für das (sechsmal lichtstärkere) Weiss. Ich habe zwei solche Fälle gesehen. Aber in dem einen derselben wurde ein blaues Quadrat mit längeren Seiten als das weisse angewendet.

Bei geringeren peripherischen Einschränkungen für farbloses Licht sind die Farbengrenzen häufig verhältnissmässig sehr bedeutend beschränkt. Dies ist prognostisch ein schlechtes Zeichen, da es auf eine progressive Atrophie deutet. Bei centralen Skotomen oder Defekten ist eine unverhältnissmässig geringe Ausdehnung der Farbenfelder von weniger Bedeutung.

Hat man nun in diesen verschiednen Weisen, wie C bei diesen Leiden abnehmen kann, einen Anhaltepunkt für eine speciellere Diagnose der Beschaffenheit des Grundleidens?

Ich habe schon längst (von Gräfes Archiv, Band XXIX, Abth. 3) hervorgehoben, dass das der Fall ist, und die Erfahrungen, welche ich später gemacht habe, haben mich darin bestärkt. Die diagnostische Bedeutung der verschiedenen Weisen, wie C bei den verschiedenen Augenkrankheiten leidet, fängt jetzt auch an, von Anderen hervorgehoben zu werden (Parinaud).

Geht man die Fälle durch, wo C für alle Farben gleichmässig herabgesetzt ist, so findet man unter diesen Fällen Atrophien nach Entzündungen, nach Cirkulationsstörungen in den Gefässen der Retina, ferner Atrophien, wo es wahrscheinlich ist, das intracranielle Geschwülste vorlagen (und unter diesen mehrere mit bitemporaler Hemianopsie), ausserdem die gewöhnlich einseitigen Atrophien, entstanden durch äussere Verletzungen des Kopfes — Alles Ursachen, welche eine beschwerliche oder unterbrochene Leitung zur Folge haben können. Daneben finden sich freilich auch andere Fälle, wo die Ursache unbekannt war.

Unter den Patienten, bei denen C für Roth-Grün unverhältnissmässig herabgesetzt ist, findet man (ausser allen Tabaks- und Alkoholamblyopien) mehrere, die an Symptomen von Rückenmarksleiden oder intracerebralen Leiden erkrankt sind, und daneben viele, bei denen man sich über die Ursache der Opticusatrophie keine bestimmte Ansicht bilden kann.

Die Seite 161 und ff. genannte Eintheilung der pathologischen Alterationen von C in drei Klassen ist ausschliesslich auf gemachte Beobachtungen gegründet. Aber sie kommt gut überein mit der gewählten Eintheilung, welche hauptsächlich auf anamischer Grundlage ruht. Wir finden nämlich die erste Klasse bei allen Entzündungsprocessen der Häute des Auges. Die zweite bei Cirkulationsstörungen in den Gefässen der Retina und bei Druck auf die Nervenfibern, wodurch die Leitung gehemmt oder unterbrochen wird. Die dritte ist intracerebralen Leiden eigen.

Was die Atrophien betrifft, so entsprechen die zwei Weisen, auf die C hier leiden kann, der gewöhnlich aufgestellten Eintheilung einer Leitungsunterbrechung oder Hemmungsatrophie und einer cerebralen Atrophie. Theoretisch betrachtet würde es ja auch ungereimt sein anzunehmen, dass eine gehemmte Leitung C hauptsächlich nur für ein einzelnes Farbenpaar herabsetzen könne, während das andere Farbenpaar verhältnissmässig oder vollständig frei bliebe. Dagegen lässt es sich leichter denken, wenn es sich um degenerative (nekrotische) Processe innerhalb des Centralnervensystems handelt.

Eine geschwächte Ausdauer der Funktion betrifft man nicht selten bei Atrophien. Wenn dies der Fall ist, wird das Gesichtsfeld bei prolongirten Untersuchungen eingeengt, wie auch V sinkt, wenn der Patient die Buchstaben eine Zeit lang fixirt hat. Es ist also hier ebenso wie bei Hysterie und Neurasthenie.

Mehrere Patienten haben berichtet, dass die gesehenen Gegenstände in einer gewissen Periode ihrer Krankheit vervielfältigt erschienen. Bei einem Patienten, wo auf dem einen Auge nasale Hemiachromatopsie für Roth und Grün war, dauerte dieses acht Tage lang. Es ist zweifelhaft, ob dieses Phänomen sich als eine Persistenz der Nachbilder erklären lässt (siehe Tabaksamblyopie).

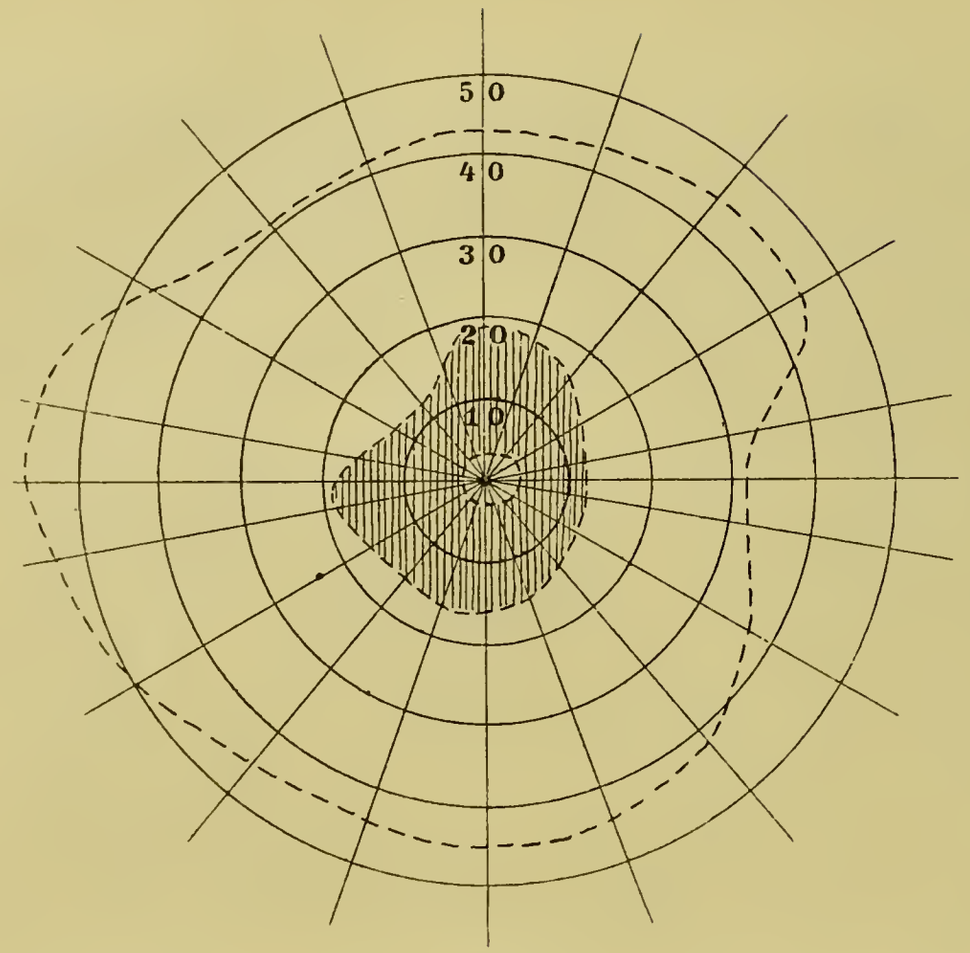

Fig. 128.

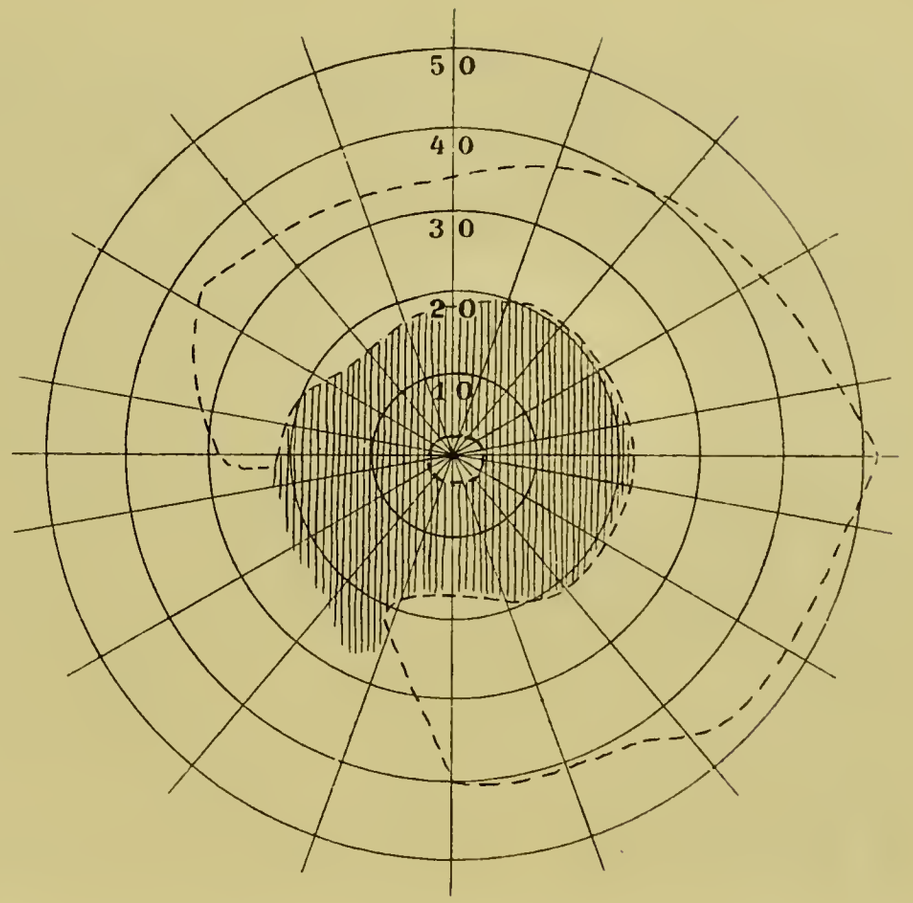

Fig. 129.

Wurde zum ersten Mal 18. November 75 untersucht. 12 Jahre früher hatte er bei einem Fall einen heftigen Stoss gegen den Scheitel erhalten, wo man eine cirka $1^1/_2$ Zoll lange Vertiefung im Knochen fühlt. Drei Wochen, ehe er observirt wurde, hatte das Gesicht angefangen abzunehmen. V r. A. $^4/_{20}$, l. A. $^4/_{10}$. Sehfeld aufgenommen mit Campimeter. Eine bedeutende koncentrische Einengung lag vor, und der Patient klagte darüber, dass er, wenn er las, nur wenige Buchstaben auf einmal übersehen könnte. Ophthalmoskopische Ueberfüllung der Gefässe und graue Verwischung der Retina um den Opticus. Wenige Wochen später begannen Zeichen von Atrophie sich einzustellen. Als er 9. Juli 1885 wieder untersucht wurde, war auf beiden Augen reine Atrophie. V $^4/_{12}$ auf beiden Augen. C $^1/_3$ und L $^1/_6$.

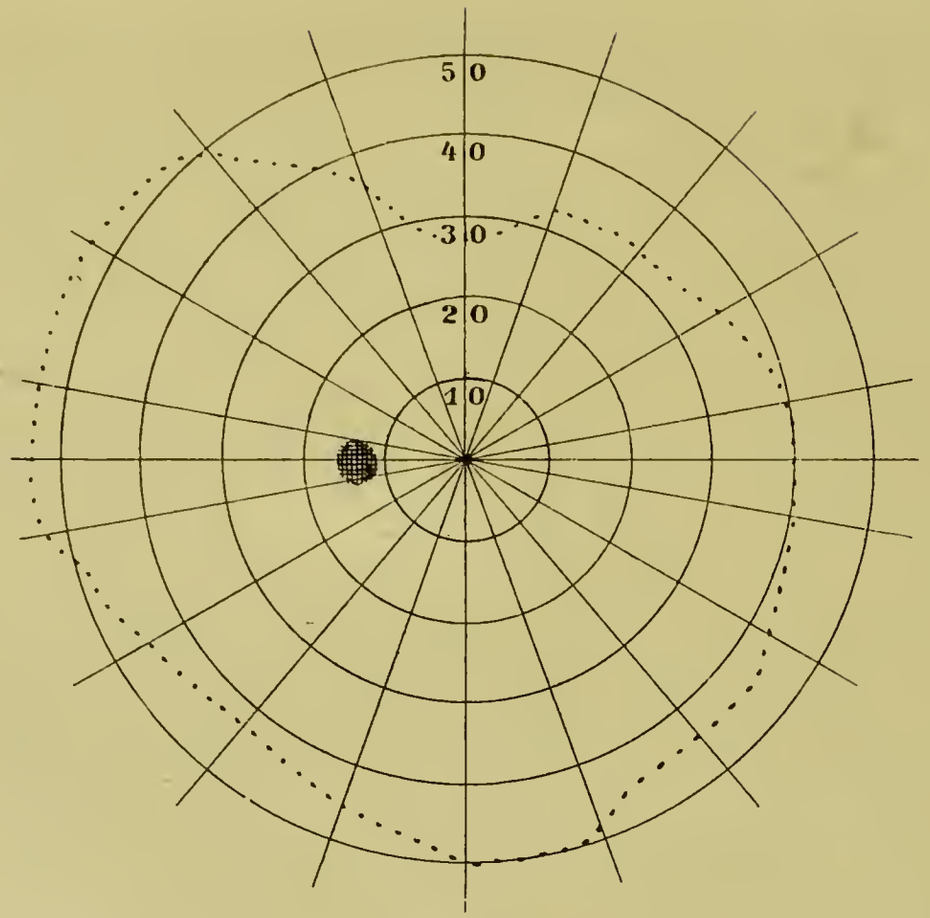

Fig. 130.

Fig. 131.

Sehfeld aufgenommen 29. März 82 (klarer Tag). V $^4/_9$ l. A., r. A. Finger in 2′. C $^1/_4$ bis $^1/_3$ für alle Farben l. A. und L $^1/_5$. Der Patient jetzt 57 Jahr alt. 12 Jahr alt bekam er einen heftigen Schlag auf die linke Seite des Unterkiefers. Noch jetzt hat er, wenn er in Gemüthsbewegung geräth, Zuckungen auf der linken Seite in den Gesichtsmuskeln, was eine Folge des Schlages war. 20 Jahr alt, fing er an zu merken, dass das Gesicht auf dem rechten Auge abnahm.

Als ein, so weit mir bekannt, bisher nicht besprochenes Phänomen sei die anscheinende Knickung einer in der horizontalen Ebene fixirten Linie erwähnt. Dieses Phänomen trat bei einem Patienten auf, bei welchem die Funktion beider inneren Retinaltheile fast verloren war, während auf dem einen Auge zugleich der äussere Theil nur in geringem Umfang funktionirte (unvollständige temporale Hemianopsie Fig. 132 und 133). Ihm schien, dass die Knickung im Fixationspunkt liege, von welchem aus die Linie nach beiden Seiten abwärts lief. Hob man die Ebene, auf welcher die Linie angebracht war, und damit die Visirebene des Patienten, so trat das Phänomen stärker auf. Wurde die Ebene unter die Horizontale gesenkt, so wurde das Phänomen weniger deutlich (Ueberaktion von Obliqui inferiores, um die Linie mit den am besten fungirenden Theilen der Retina zu fixiren?).

Hemianopsie.

Es giebt nicht viele Leiden, welche in der letzten Zeit die Aufmerksamkeit so auf sich gezogen haben, wie die verschiedenen Arten von Hemianopsie. Vor etwas über 100 Jahren hielt man sie für selten. Jetzt sind fast unzählige Fälle davon veröffentlicht.

Die Meinungen darüber, was man unter der Bezeichnung Hemianopsie verstehen soll, sind indessen im Laufe der Zeit bedeutend modificirt worden.

Anfangs forderte man, wenn von „Visus dimidiatus“ oder „Hemiopie“, wie man damals dieses Leiden nannte, die Rede sein sollte, dass die Einschränkungen des Gesichtsfeldes auf beiden Augen plötzlich auftreten und durch eine Scheidelinie, die senkrecht durch den Fixationspunkt ging, scharf begrenzt sein sollten. Ferner sollte eine gewisse Grösse von V vorhanden sein, indem dieses nicht unter $^1/_3$ oder $^1/_4$ sein durfte. Endlich durfte das Gesichtsfeld keine Veränderung erleiden, und ophthalmoskopisch sichtbare pathologische Veränderungen durften nicht vorliegen.

Aber es zeigte sich bald, dass die „Hemiopie“ sehr selten auf diese Weise auftrat. Besonders mit der Scheidelinie machte man bald die Erfahrung, dass sie nur in den wenigsten Fällen gerade durch den Fixationspunkt ging, sondern oft seitwärts von

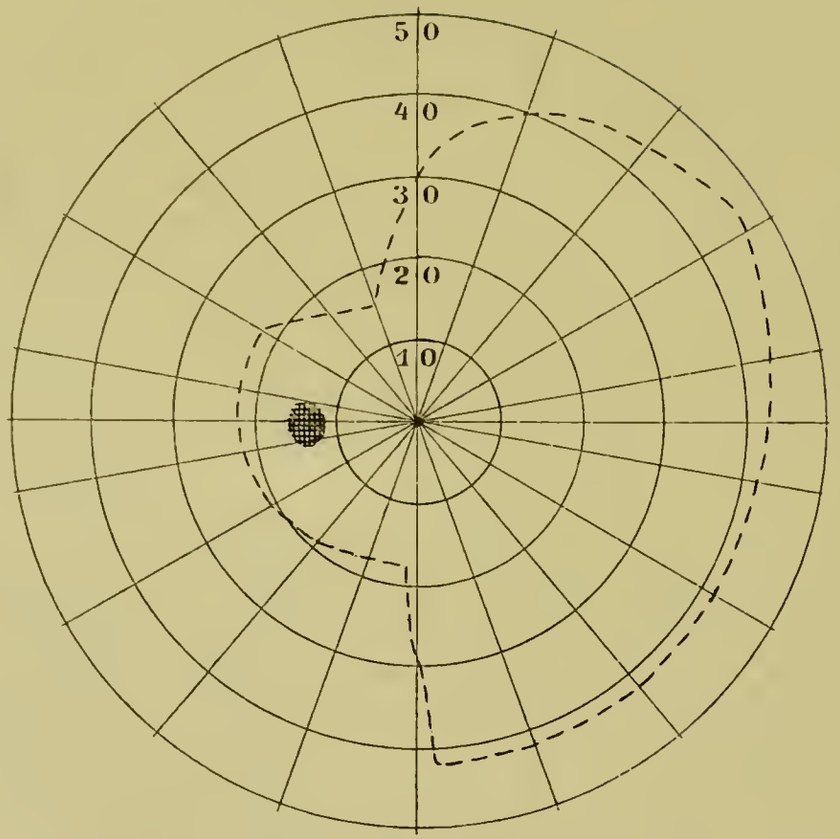

Fig. 132.

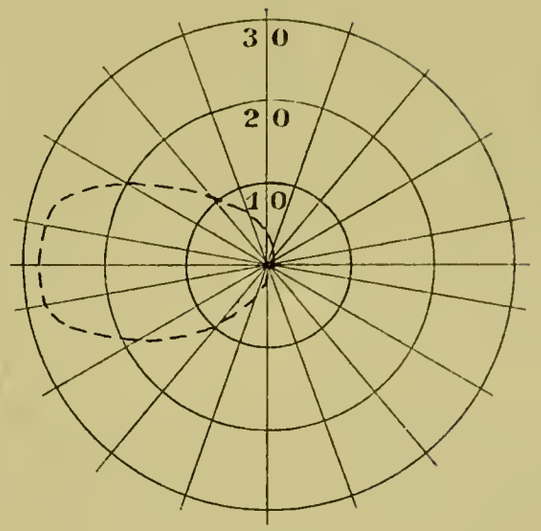

Fig. 133.

Sehfeld aufgenommen 27. November 84 (klar). V $^{4}/_{18}$ l. A., r. A. Figur in 1′. C $^{1}/_{4}$ r. A. und $^{1}/_{18}$ l. A. gleichmässig für alle Farben. L $^{3}/_{10}$ l. A. Der Patient war mehrere Jahre lang von Schwindel geplagt. Eine horizontale Linie, in ihrem Mittelpunkt fixirt, scheint im Fixationspunkt gebrochen, so dass die Seitentheile davon abwärts gehen.

einer solchen Linie lag und auf dem einen oder auf beiden Augen häufig eine Biegung um 10° B in die defekte Partie hineinmachte, selbst wenn sie sonst oberhalb und unterhalb dem verikalen Meridian folgte. Man liess deshalb diese Forderung fallen. Später gab man auch die Forderung auf, dass die Sehfelder keine Veränderung erleiden sollten, obwohl man diese Forderung für die homonyme Hemiopie so lange als möglich aufrecht zu erhalten suchte. Nachdem Schweigger eine Reihe Fälle veröffentlicht hatte, wo auf beiden Augen mehr oder weniger symmetrische Defekte zur Seite des senkrechten Meridians lagen, fing man an auch diese zu den „Hemiopien" oder „Hemianopsien" zu rechnen, wie man nach Hirschberg diese Leiden allgemein zu nennen anfing, indem man sich zugleich dahin einigte, die mehr speciellen Bezeichnungen wie temporal, nasal u. s. w. auf das Sehfeld und nicht, wie ursprünglich, auf die Retina zu beziehen.

Eine Zeit lang wurde nun die geläufigste Lehre die, dass Hemianopsie unter zwei Formen aufträte, einer homonymen und einer heteronymen. Die erstere sollte bedingt sein durch Leiden in einer der Hemisphären oder des Traktus, die letztere durch Leiden im Chiasma. Doch sollte hierdurch nur bitemporale Hemianopsie bewirkt werden. Die binasale wollte man nicht mehr als echt erkennen. Auch nicht die monoculären Hemianopsien. Von den ursprünglichen Forderungen hatte man also alle aufgegeben ausser der, dass keine ophthalmoskopisch sichtbaren Zeichen einer Entzündung vorhanden sein dürften, jedenfalls bei homonymen Hemianopsien. Zeichen von Atrophie konnten dagegen bei der heteronymen Form gefunden werden. Aber man entdeckte bald, dass auch bei homonymen oder bilateralen Hemianopsien ausgeprägte pathologische Veränderungen im Fundus oculi auftreten können. Deshalb hat man auch diese Forderung fallen lassen.

In der jüngsten Zeit fängt man wieder an die nasale Hemianopsie anzuerkennen, wie man auch anfängt die monoculären seitlichen Einschränkungen des Sehfeldes unter die Hemianopsien zu rechnen. Einzelne rechnen sogar Einschränkungen nach oben und nach unten hierher.

Defekte nach oben oder nach unten zu den Hemianopsien zu rechnen, ist vielleicht berechtigt. Aber ich habe nie gesehen, dass das Sehfeld in solchen Fällen von einer geraden Linie begrenzt gewesen ist. Darum sollen im Folgenden nur Einschränkungen des Sehfeldes in seitlicher Richtung erwähnt werden, so weit sie als auf einem intracraniellen Leiden beruhend zu betrachten sind.

Von solchen Hemianopsien habe ich 17 gesehen. Hiervon war das Sehfeld in zwölf Fällen auf beiden Augen afficirt, auf nur einem Auge in fünf Fällen.

Von den erst genannten waren sechs homonym oder lateral und von diesen vier linksseitig und zwei rechtseitig.

Von den heteronymen waren fünf temporal und einer nasal. Die monoculären waren alle nasal.

Die heteronymen waren also ebenso zahlreich wie die bilateralen. Nun sind die Zahlen freilich zu klein, als dass man viel daraus schliessen könnte. Aber wenn man bedenkt, dass unter den in der Literatur veröffentlichten Fällen die homonymen vier bis fünfmal so zahlreich sind als die heteronymen (nur Wilbrand hat 35 temperale unter 87 Fällen, die aus seiner eigenen Klientel und derjenigen Anderer gesammelt sind), wird das Verhältniss doch etwas auffallend. Da die doppelseitigen homonymen Hemianopsien den Patienten mehr belästigen und darum leichter entdeckt werden als die heteronymen, wo die Sehfelder auf beiden Augen einander gleichsam ergänzen, liegt es nahe anzunehmen, dass verhältnissmässig mehr von diesen letzteren unbemerkt bleiben in den grossen Kliniken, welche zu den Fällen, die veröffentlicht werden, einen wesentlichen Beitrag liefern. Dies kann ein Grund sein. Ein anderer ist vielleicht zu suchen in der weniger vollkommenen Terminologie, welche vielleicht die Anzahl der bilateralen grösser gemacht haben kann als sie in Wirklichkeit ist. Aus der Beschreibung geht nämlich nicht immer mit der wünschenswerthen Klarheit hervor, ob die Hemianopsie binocular gewesen ist. Die Bezeichnung homonym scheint sich zuweilen, wenn Hemiplegie oder Hemianästhesie vorhanden gewesen ist, darauf zu beziehen. Am besten ist es, wie einige Fachmänner gethan haben, immer die Bezeichnungen bilaterale (oder doppelseitig homonyme) Hemi-

anopsie zu benützen und dann rechtsseitig und linksseitig hinzuzufügen. Dann würde kein Missverständniss vorkommen können. Für die heteronymen und monoculären sollten am liebsten die Bezeichnungen nasal oder temporal gebraucht werden.

Bilaterale Hemianopsie.

Alle Fälle hiervon, welche ich beobachtet habe, zeigen wesentliche Abweichungen von einander.

Der folgende Fall kommt der klassischen Hemianopsie am nächsten, indem die Scheidelinien hier einigermassen senkrecht gehen und nur um wenige Grade nach rechts vom Fixationspunkt abweichen. Auf der linken Seite waren hier die Farbenfelder gleichmässig für alle Farben stark koncentrisch eingeschränkt. Der Patient, ein 71jähriger Mann, hat drei Anfälle von Influenza gehabt. Während des letzten Kopfweh, Schwindel und Gesichtsstörung. War später sehr niedergedrückt. Intelligenz scheint ungeschwächt. Zucker und Eiweiss im Urin. V $^4/_6$ r. A., l. A. $^4/_5$. C. blau $^1/_3$, Gelb $^1/_6$, Roth $^1/_{11}$ und Grün $^1/_8$ r. A.; l. A für alle Farben $^2/_3$. L in hellem Raume $^4/_{10}$ auf beiden Augen. Ophthalmoskopisch die Retinalgefässe etwas klein. Um die regiones macularum kleine roth-gelbe Pünktchen. Auf dem rechten Auge im Centrum ein kleines liegendes Oval, wo die Pigmentschicht destruirt ist. Die Beweglichkeit der Bulbi frei in allen Richtungen. Sehfeld siehe Fig. 134 und 135.

Weniger typisch ist der folgende Fall, wo die Scheidelinie auf keinem der beiden Augen so gerade verläuft. Hier zeigt sich auf dem linken Auge eine Biegung der Linie in die defekte Partie um ungefähr 10° B.

Frau H., 69 Jahr, observirt 24. Februar 1890. Die Kranke merkte, als sie eines Morgens aufwachte, dass sie schlecht sah. Ist überzeugt, dass sie den Abend vorher so gut sah wie früher. Hatte lange Zeit Anfälle von Kopfweh, oft begleitet von Erbrechen. V $^4/_{10}$ auf beiden Augen. Ophthalmoskopisch etwas Hyperämie des Nervus opticus auf beiden Seiten. Fig. 136 und 137.

Im folgenden Falle biegt sich die Scheidelinie auf beiden Augen in die fehlende Hälfte des Gesichtsfeldes.

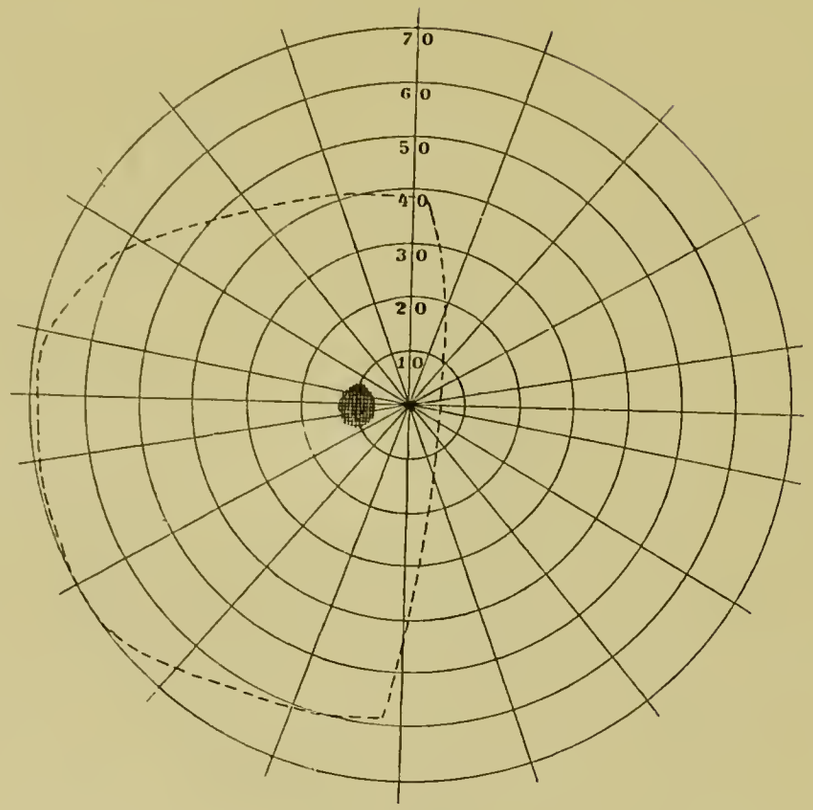

Fig. 134.

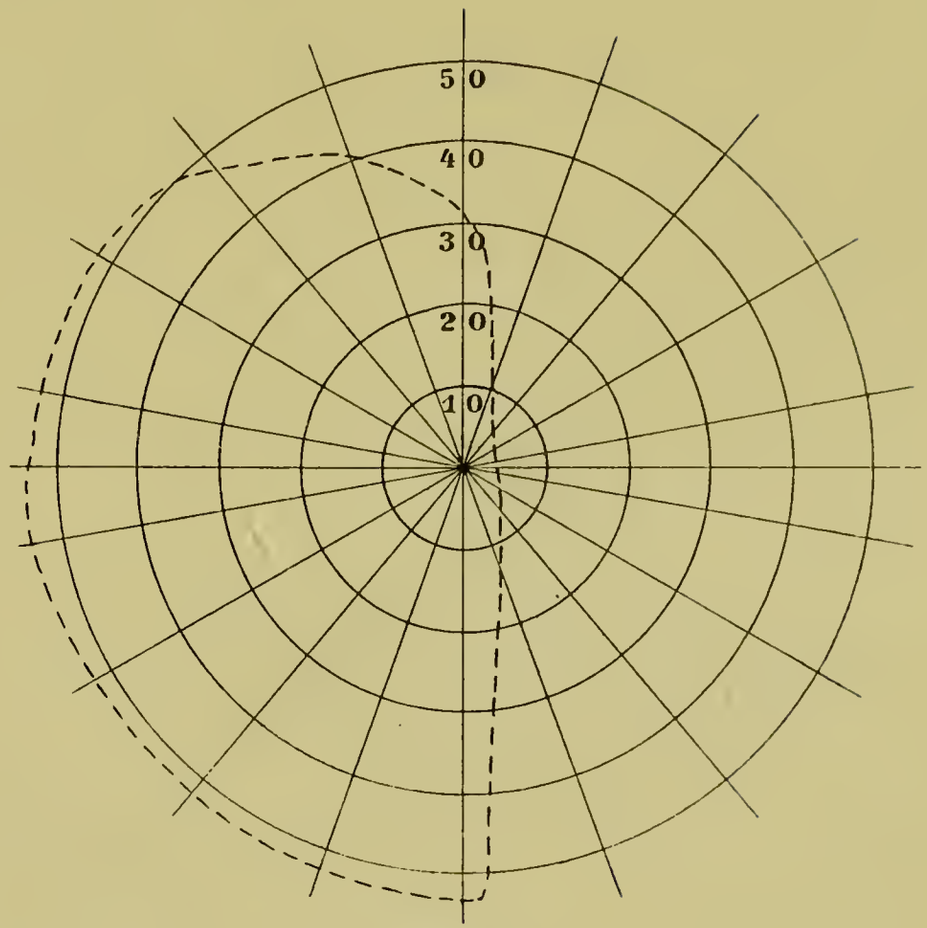

Fig. 135.

Sehfeld aufgenommen 10. Mai 92 (klar).

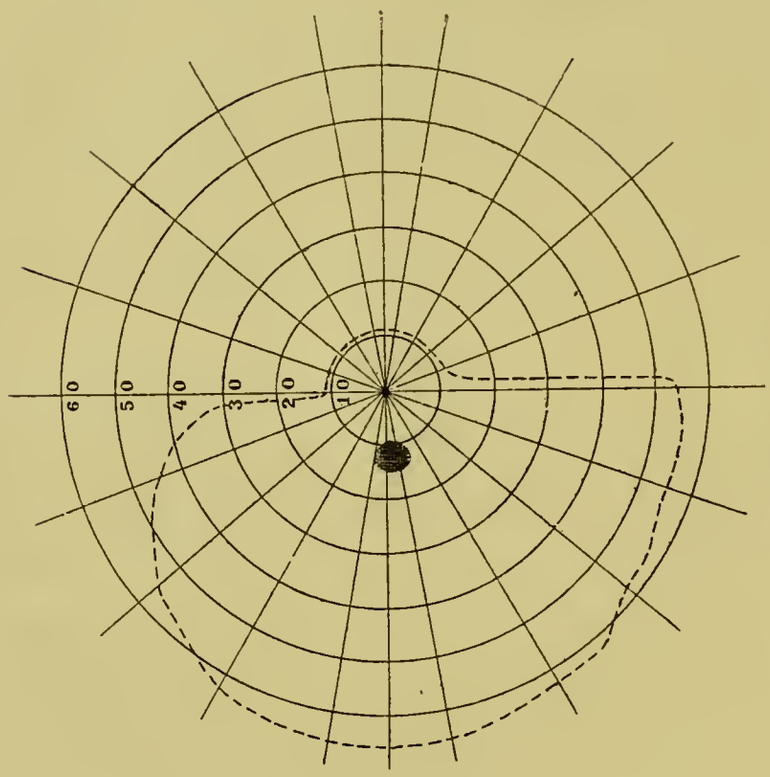

Fig. 137.

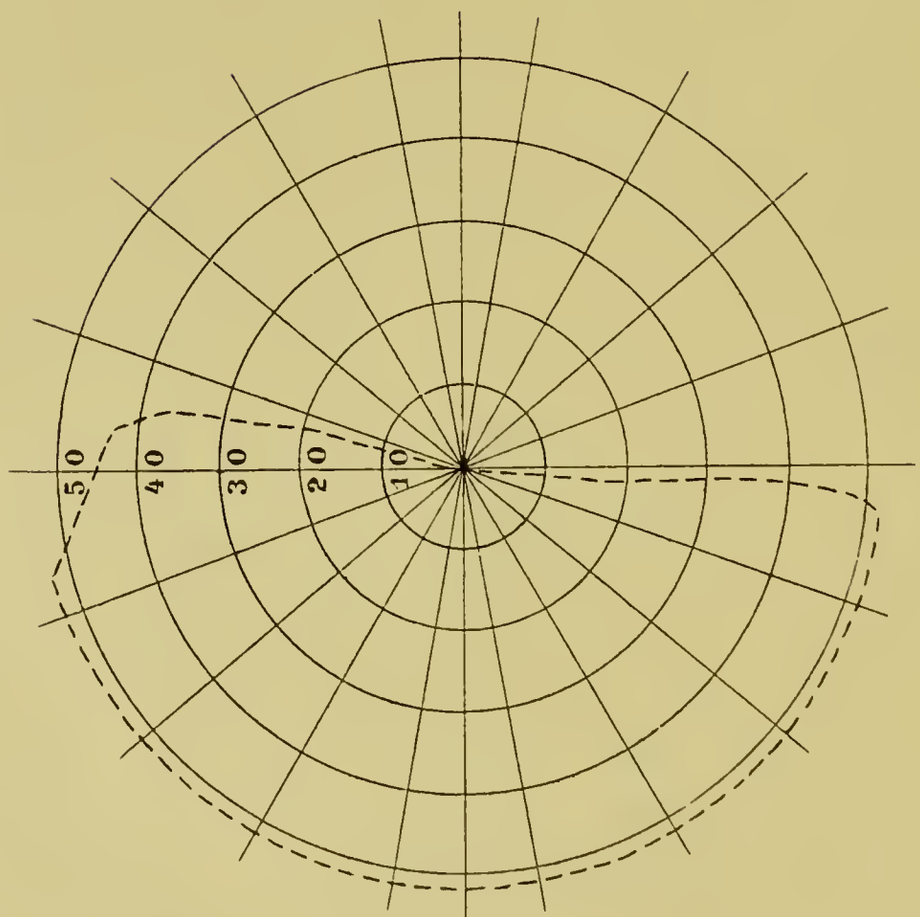

Fig. 136.

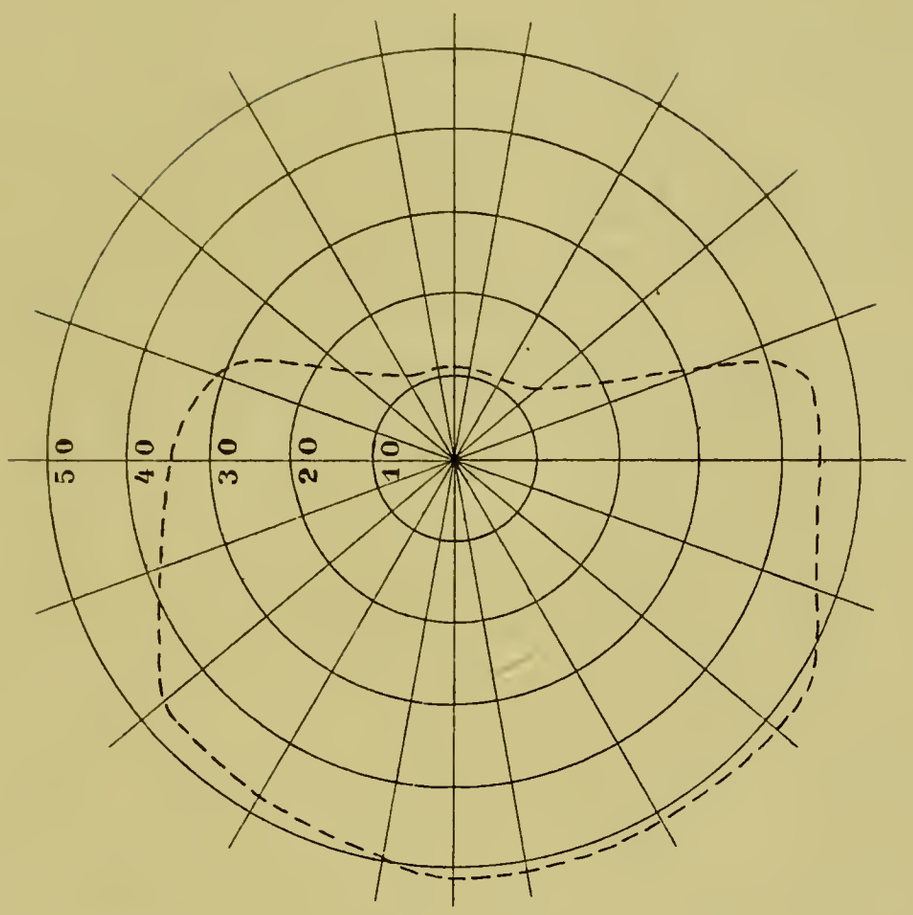

Fig. 139.

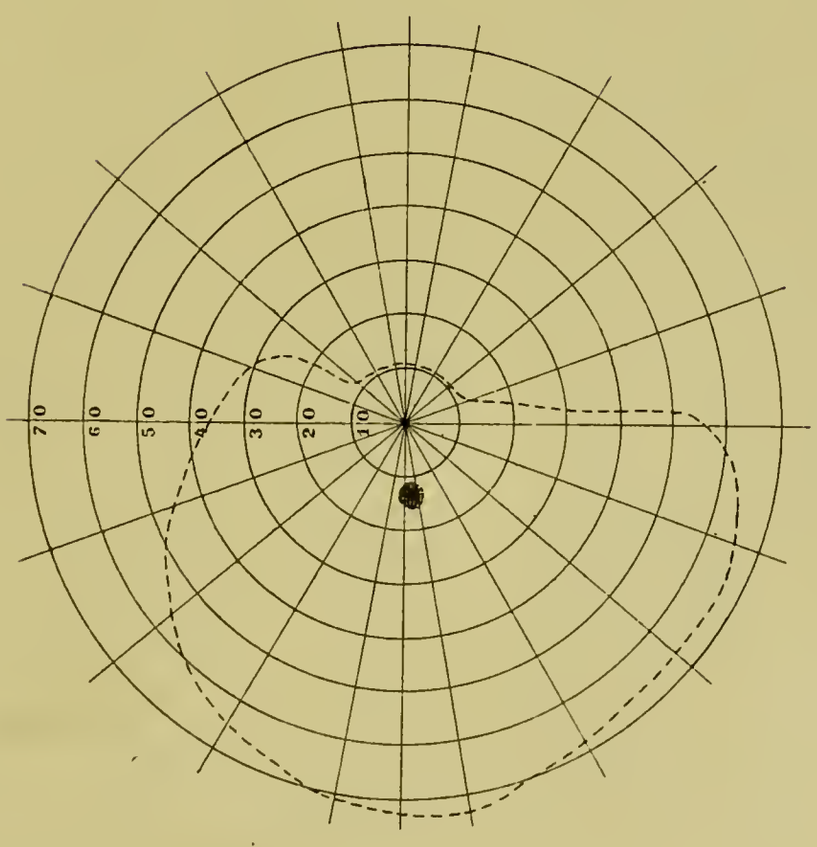

Fig. 138.

Sehfeld aufgenommen 12. Juni 91 (klar).

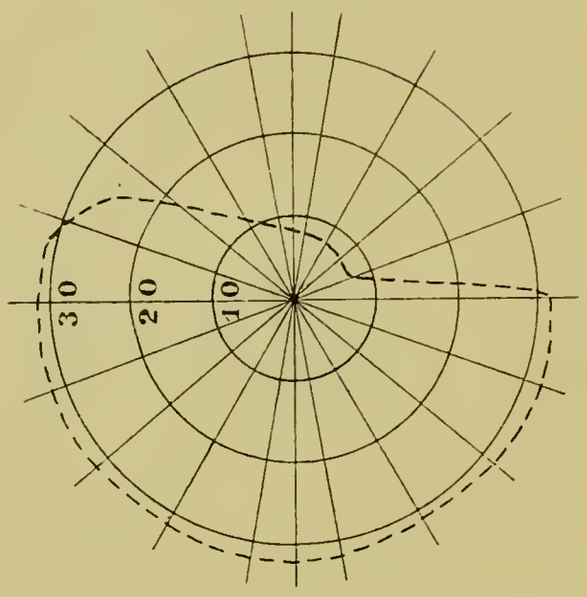

Fig. 141.

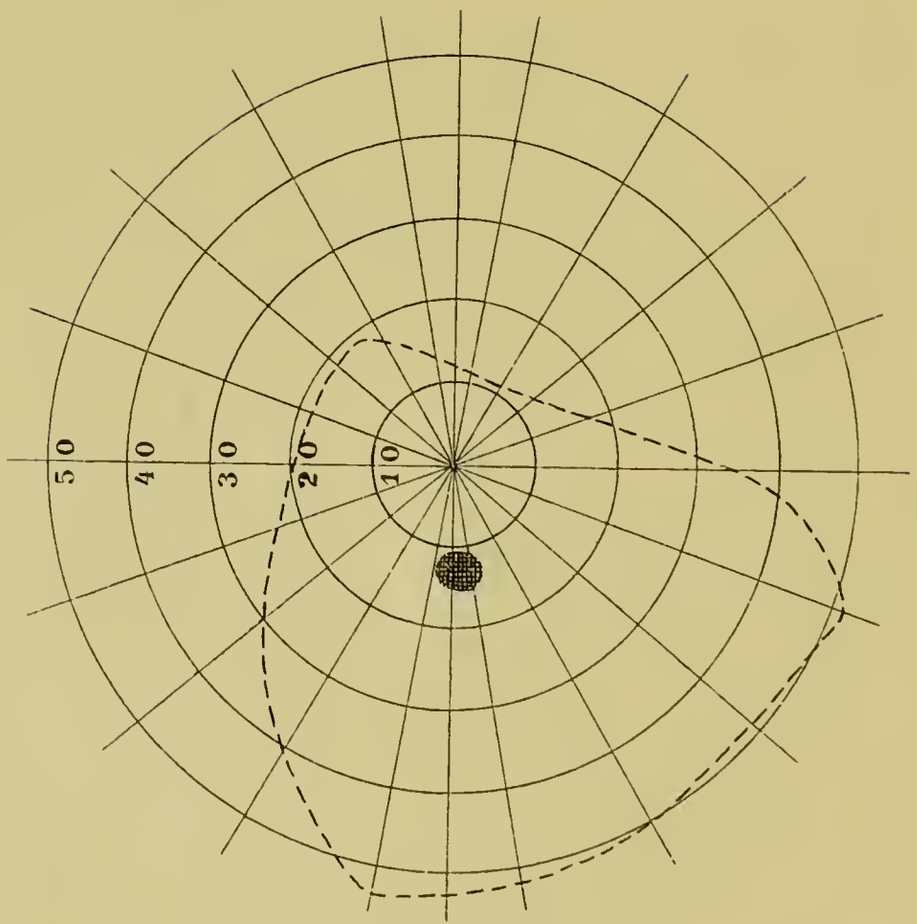

Fig. 140.

Gesichtsfeld aufgenommen 27. September 93 (klar).

Herr K., 72 Jahr, observirt 9. Mai 1891. In den letzten anderthalb Monaten hat er gemerkt, dass das Gesichtsfeld zur rechten Seite eingeschränkt worden ist. Kann sich nicht besinnen, einen Anfall gehabt zu haben. Intelligenz scheint gut. Allgemeinbefinden gut, ausser dass er lange an Schlaflosigkeit gelitten. Ophthalmoskopisch nichts Abnormes. V $^4/_6$ auf beiden Augen. Gesichtsfeldes siehe Fig. 138 und 139.

Der Patient erschien wieder zur Observation 27. September 1893. Am Tage vorher hatte er plötzlich gemerkt, dass er, wenn er lesen wollte, nur die Hälfte der Worte sah. Ein paar Stunden später konnte er wieder ohne Beschwerde lesen und schreiben. V $^4/_{12}$ und $^4/_{18}$ r. und l. A. C gleichmässig für alle Farben herabgesetzt. Sehfelder bedeutend mehr eingeengt. Ophthalmoskopisch die Arterien dünn; die Venen sehr dunkel. Optici beide von bläulicher Farbe. Er hatte Ende 1891 einen Schlaganfall gehabt. Der Patient starb im September. Im letzten Monat seines Lebens war er ganz schwachsinnig.

In den zwei folgenden Fällen war die Hemianopsie durch ein Corticalleiden bedingt.

Hr. W., 65 Jahr, von Dr. Klem freundlichst mir zugesandt zur Untersuchung im März 1894. Litt vor zwei Jahren an Schmerzen im rechten Bein, besonders in den Zehen. Das ganze Bein pelzig. Später die rechte Hand pelzig, besonders der Zeigefinger, der gelegentlich kalt und bleich wurde. Zugleich war Zucker im Urin. Ein paar Tage, ehe er zur Observation kam, hatte er heftiges Kopfweh gehabt und gemerkt, dass Buchstaben und Zahlen verschwammen. Wenn er eine Zeile ausgelesen hatte, konnte er die nächste nicht finden. V r. A. $^4/_5$, l. A. $^4/_9$, C für alle Farben $^1/_4$ bis $^1/_3$. Ophthalmoskopisch nichts Abnormes. Wenn Licht von links hereinfällt, bleibt die Pupille fast unbeweglich, bis die Lichtquelle gegen die Mittellinie geführt wird. Fällt es von rechts ein, ist dagegen gute Reaktion. Bei Konvergenzbewegungen schwache Reaktion beider Pupillen. Gesichtsfeld Fig. 142, 143.

19. März. Jetzt ist kein Unterschied mehr in der Reaktion der Pupillen, je nachdem das Licht von der einen oder von der anderen Seite einfällt. Die Sehfelder bedeutend vergrössert, be-

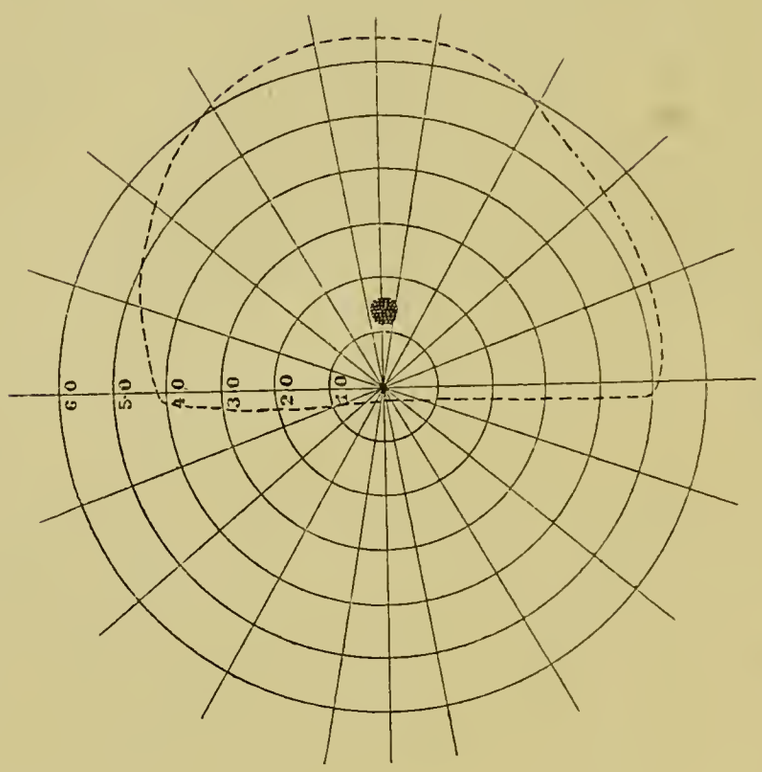

Fig. 143.

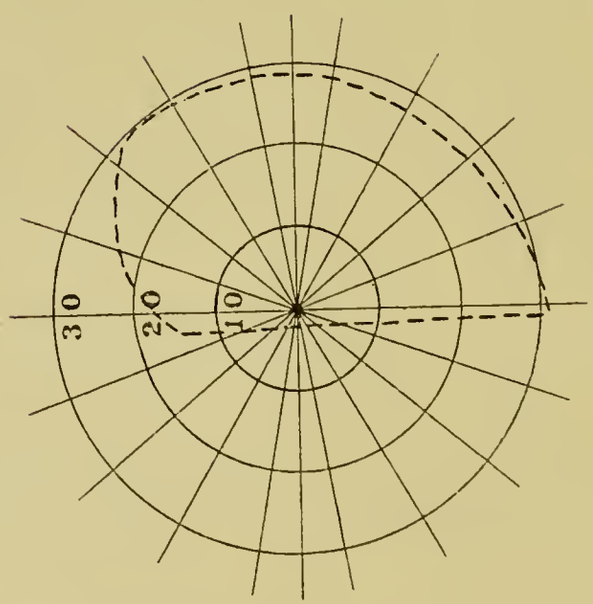

Fig. 142.

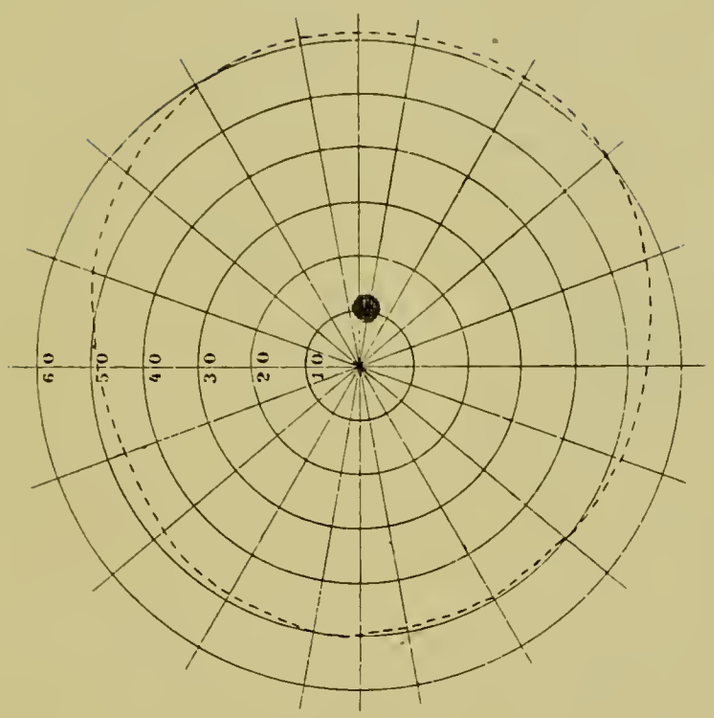

Fig. 145.

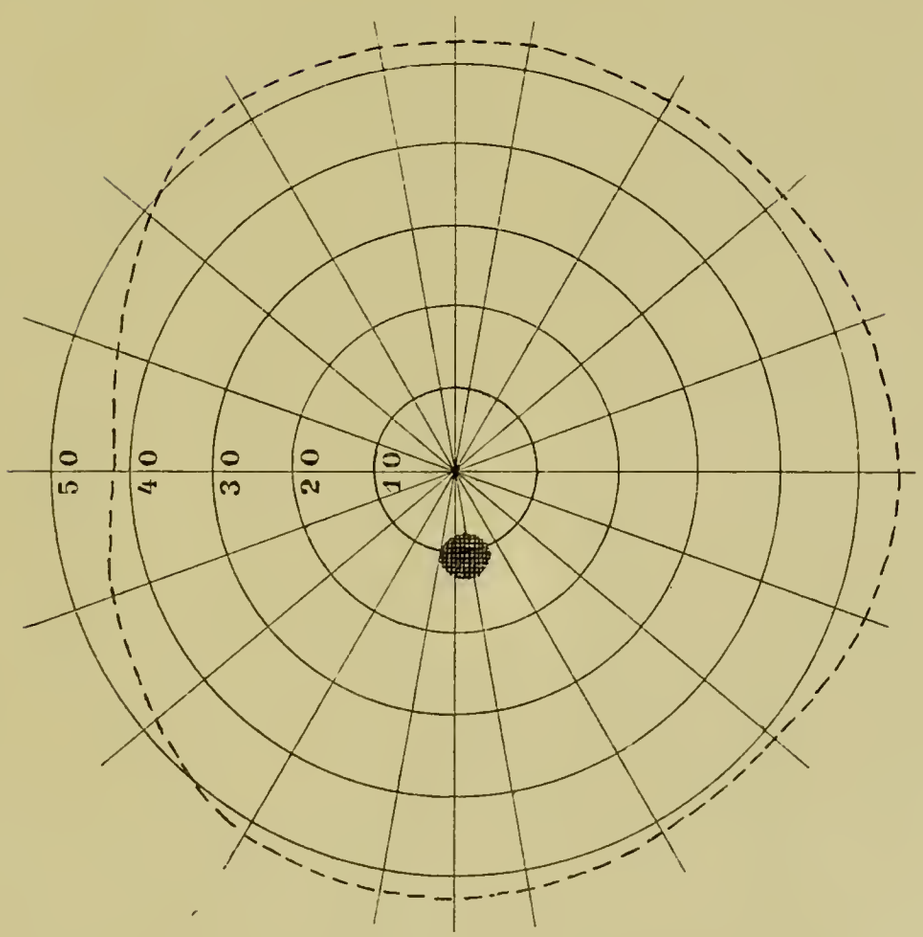

Fig. 144.

Fig. 146.

sonders nach links, wie denn auch die Farbengrenzen sehr erweitert sind. Die folgenden Tage nahm das Gesichtsfeld an Grösse zu, besonders rechts, bis es am 9. April war, wie in Fig. 144 und 145 angegeben. Der Patient fing da an, seine Kontorgeschäfte wieder aufzunehmen. Ein paar Wochen später begann sich die Hemianopsie wieder zu zeigen, und zugleich wurde der Patient muthlos und aufgeregt. Sechs Wochen später starb er bei einem apoplektischen Anfall. Obduktion zeigt die Gehirnarterien sklerotisirt. Auf der Konvexität der rechten Hemisphäre eine runde Partie, circa 3 cm im Durchmesser, wo die Corticalis eingesunken und gelblich missfarbig ist (siehe Fig. 146). Der Tiefe nach erstrecken sich diese Veränderungen durch die ganze Corticalis und bis circa 1,5 cm in die Medullarsubstanz hinein. Es gab ausserdem eine frische Thrombose in Arteria fossae Sylvii und eine frische Emollition im rechten Linsenkern und einem Theil der Capsula interna.

In diesem Falle wurde eine falsche Diagnose gestellt, indem die linksseitige Hemianopsie in Verbindung gesetzt wurde mit der Affektion des rechten Armes und Beines. Das Vorhandensein von Wernickes Pupillarreaktion trug dazu bei, mich in dieser unrichtigen Auffassung festzuhalten.

S. G., 55 Jahr, zum ersten Male observirt 24. Mai 1883. Zweimal apoplektischer Insult, das erste Mal vor einem Jahr. War damals eine Zeit lang aphasisch und litt an Hemiplegie und Hemianästhesie auf der rechten Seite. Bei keinem der An-

fälle bewusstlos. Beim letzten Anfall vor sechs Monaten bekam er plötzlich starke Photopsien, so dass er kaum Menschen in demselben Zimmer erkennen konnte. Später Schwächung des Gesichts mit ausgesprochener rechtsseitigen Parese. V beide Augen $^1/_{12}$. L in hellem Raum $^1/_5$, C $^1/_3$. Ophthalmoskopisch. Opticus roth mit etwas grauer Verwischung der Retina um denselben. Gesichtsfeld wie in Fig. 147 und 148. Fixation nicht so stetig, dass sich die Grenzen des blinden Flecks bestimmen lassen. Bei einer späteren Untersuchung vielleicht eine Erweiterung der Sehfelder. Der Patient starb 30. December an Pneumonie. Bei Obduktion alte Emollition in dem Gyrus, welcher den untersten Theil des hintersten Centralgyrus mit dem Gyrus marginalis verbindet. Von hier aus breitet sie sich in die Tiefe bis Fossa Sylvia aus und nimmt den hinteren Theil von Insula Reilii und die erste Temporalwindung ein. In der rechten Hemisphäre ein oberflächlicher Zweig der Arteria cerebri posterior impermeabel. Ihrer Ausbreitung entsprechend zeigt sich eine nur durch corticalis gehende Emollition, die im hintersten Theil des gyrus hippocampus beginnt und von da nach hinten zur Spitze des Occipitallappens geht, ohne auf dessen konvexen Theil überzugreifen. Auf den Seiten geht sie bis zum äusseren und inneren Rande der Grundfläche (Leegaard).

Im folgenden Falle finden wir die Hemianopsie mehr inkomplet in Verbindung mit Symptomen, die auf ein Leiden der motorischen Sphäre deuten.

Hr. O. F., 40 Jahr. Observirt 26. Juni 1894. Vor drei bis vier Jahren kleiner Schlaganfall, nach welchem er eine Zeit lang nicht gut sprechen konnte. In den folgenden zwei Jahren ab und zu sehr starkes Kopfweh. Wieder ein Schlaganfall vor zehn Monaten, worauf paretisch auf der rechten Seite. Spricht zugleich sehr undeutlich. Später „war etwas im Kopf nicht richtig“, wenn er denken sollte. Dabei litt er an Schwindel und manchmal an Kopfweh. Konnte früher Klavier spielen, aber jetzt nicht einmal mehr die einfachste Melodie. Das Temperament ist auch anders. Er war früher aufbrausend und hitzig, jetzt still und ruhig. Bei Untersuchung Dysphasie, Dyslexie und Paraphasie. Sagt z. B. „von Ende bis Anfang“, „von spät bis früh“. Kann nur sehr langsam schreiben. Ob er dabei die Augen

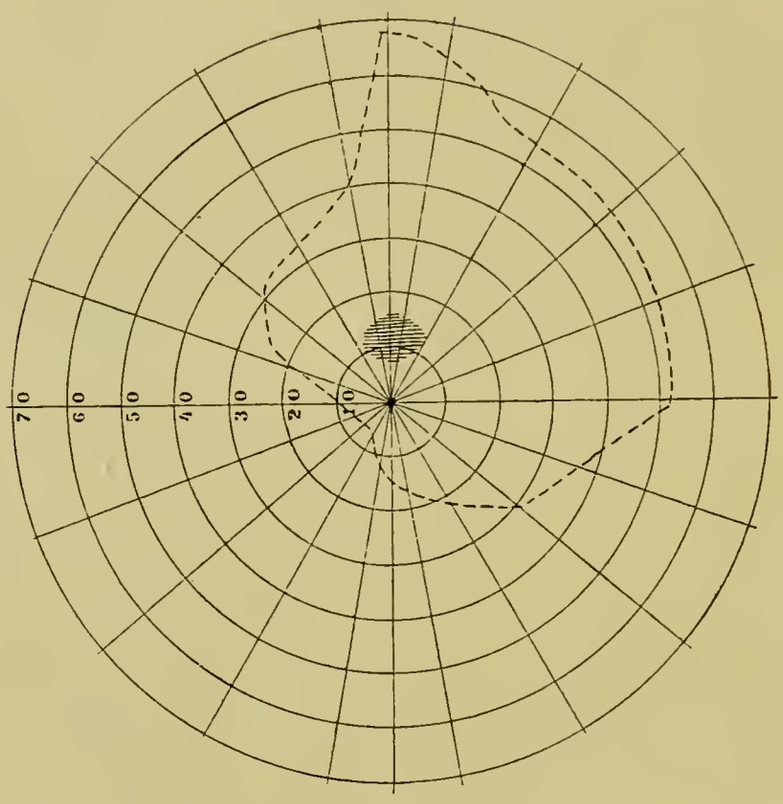

Fig. 148.

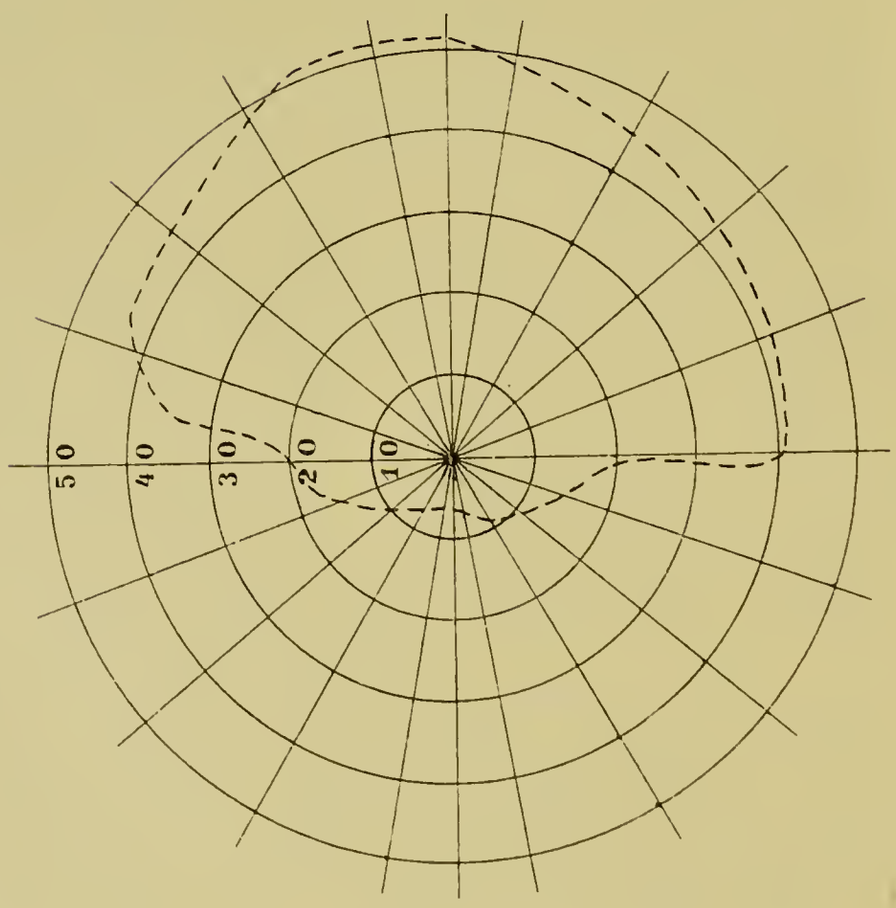

Fig. 147.

Sehfeld aufgenommen 24. Mai 83 (klar).

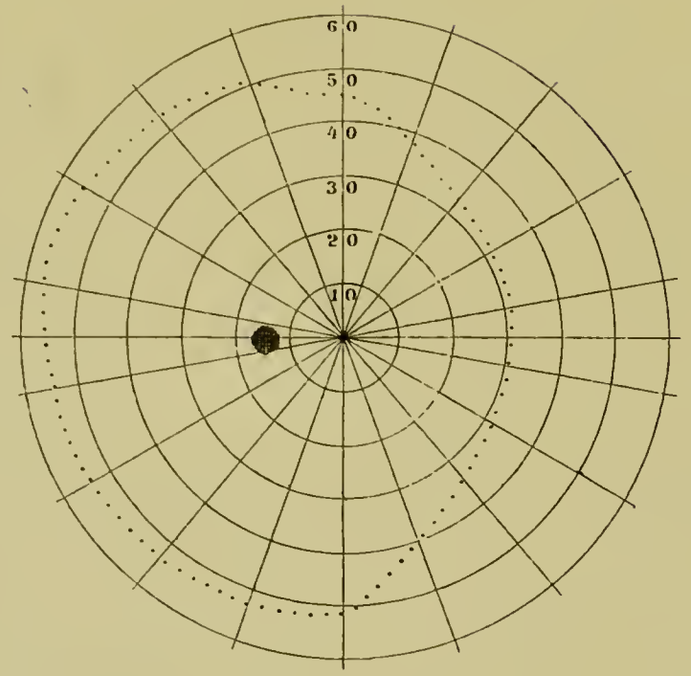

Fig. 149.

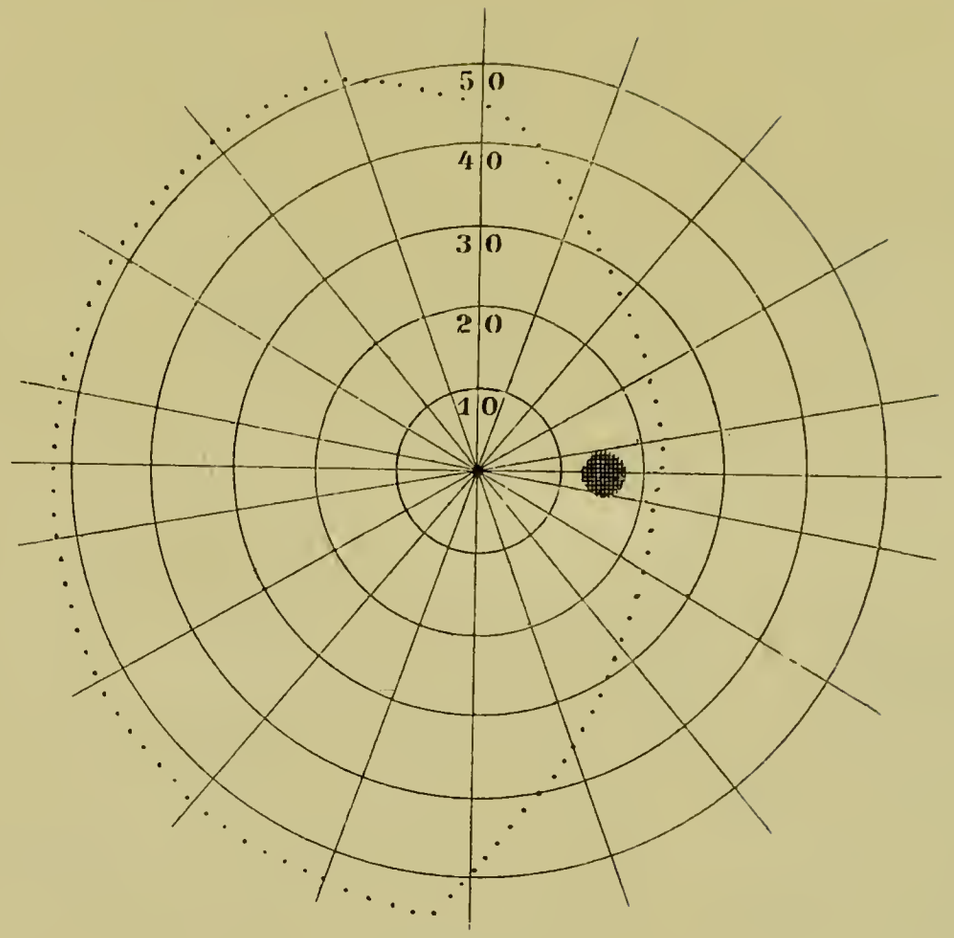

Fig 150.

Sehfeld aufgenommen mit weissem Fleck 27. Juni 94 (klar). Farbengrenzen innerhalb der fungirenden Partie normal, ausser temporal auf der rechten Seite, wo sie nicht über den blinden Fleck hinaus fallen.

schliesst oder offen hält, ist gleichgültig. Die Pupillen reagieren träge, kein Unterschied, ob das Licht von rechts oder von links hereinfällt. Ophthalmoskopisch nichts Abnormes. V nicht unter $^4/_5$, aber schwer zu bestimmen, da es ihn Mühe und Zeit kostet sich auf die Namen der Buchstaben zu besinnen. Dasselbe gilt für die Bestimmung von C und für die Untersuchung mit dem Perimeter. Gesichtsfeld siehe Fig. 149 und 150. Stärke in beiden Armen und Händen gleich. Der Patient ist später nicht mehr zur Observation erschienen.

In neuerer Zeit sind mehre ähnliche Fälle veröffentlicht worden, von denen bei einigen die Störungen der Sprache und die übrigen Symptome geschwunden sind, während Hemianopsie fortbestand (Östreicher, Pitres, Armagnac, Siemerling).

Wie man sieht, ist die Form der Sehfelder in allen diesen Fällen bedeutend verschieden. Besondere Beachtung verdient der Verlauf der Scheidelinie in der centralen Partie. Davon später mehr.

Das Gesichtsfeld erlitt in den Fällen, wo nach einiger Zeit eine neue Untersuchung möglich war, bedeutende Veränderungen. In dem Falle, von welchem Fig. 142—146 stammen, ist die Besserung in den ersten Wochen nach dem Auftreten der Hemianopsie sehr lehrreich in dieser Beziehung. Hätte man diesen Patienten am 9. April untersucht, so würde Niemand geglaubt haben, dass vorher Hemianopsie vorgelegen habe. Ein solches Zurückgehen einer auf einem Corticalleiden beruhenden Hemianopsie ist von Operationen an Thieren wohl bekannt. Heilungen bilateraler Hemianopsien sind in den letzten Jahren auch an Menschen wiederholt beobachtet worden (Treitel, Anderson. Doremaal & Doyne, Faraville). Kein Wunder daher, dass man zuweilen bei Sektionen ausgedehnte Destruktionen der Corticalis der Occipitallappen finden kann, ohne dass im Leben Hemianopsie nachweisbar war (Knecht, Henschen).

Auffallend ist es, dass die Cortexhemianopsie verhältnissmässig spät die Aufmerksamkeit auf sich gezogen hat, da Panissa schon 1855 durch anatomische, klinische und experimentelle Untersuchungen nachgewiesen hatte, dass der Hauptsitz des Gesichtscentrums in der Corticalis der Occipitallappen ist. Aus den in späterer Zeit veröffentlichten Autopsien ergiebt sich, dass die

Cortexhemianopsien unbedingt die zahlreichsten sind. Es scheint, als ob Panissa's grosse Entdeckung verhältnissmässig wenig beachtet worden ist, denn sowohl unter Ophthalmologen wie unter Neurologen wird sein Name ausserhalb Italiens nur selten genannt.

Bitemporale Hemianopsie.

Die Sehfelder variiren auch hier in den Fällen, die mir vorgekommen sind, nicht wenig, sowohl im Verlauf der Scheidelinien als auch in der Ausdehnung der Sehfelder.

Während bei keiner der bilateralen Hemianopsien die Scheidelinie gerade durch den Fixationspunkt ging, war dies bei zweien von vier temporalen der Fall. Zugleich fand in drei Fällen kein Ausweichen der Scheidelinie in das defekte Gebiet hinein statt, sondern nur in zwei weniger kompleten. In einem Falle waren die Grenzlinien nach der Temporalseite nicht scharf.

C. F., 32 Jahre, zum ersten Male observirt den 28. September 1881. Hat fünf bis sechs Jahre lang Kopfweh und Schmerzen in den Augen gehabt. Vor vier Jahren fing er an auf dem rechten Auge halb zu sehen; später Myiodesopsie. Er hat noch Kopfweh, aber seltener als früher. V $^4/_{60}$ r. A., $^4/_4$ l. A. C farbige Gläser richtig rechtes Auge, linkes $^1/_1$. Sehfeld Fig. 151 und 152. Ophthalmoskopisch äussere Hälfte des Opticus bläulich missfarbig, besonders auf rechtem Auge. Der Patient benachrichtigte mich sieben Jahre später, dass der Zustand unverändert sei.

Frl. P. aus Schottland, 18 Jahr alt. Vater angeblich an einem Gehirntumor gestorben. Vor fünf Monaten merkte sie, wenn sie lesen wollte, dass die Buchstaben sich vor dem rechten Auge gleichsam bewegten. Später trat dasselbe Phänomen auch beim linken Auge auf, und sie merkte bald darauf, dass sie mit keinem von beiden Augen die aussen befindlichen Objekte sehen konnte. War von Kopfweh geplagt. Ophthalmoskopisch die äussere Hälfte des Opticus atrophisch auf der rechten Seite; auf der linken fast die ganze Scheibe. V r. A. $^4/_4$, l. A. $^4/_{12}$. C r. A. $^1/_1$, l. A. Gelb-Blau $^1/_{18}$, Roth-Grün circa $^1/_{36}$. Bei der Untersuchung mit dem Perimeter etwas weitere Grenzen für Weiss als für Grau. Die Ausdehnung der Farbenfelder in der fungi-

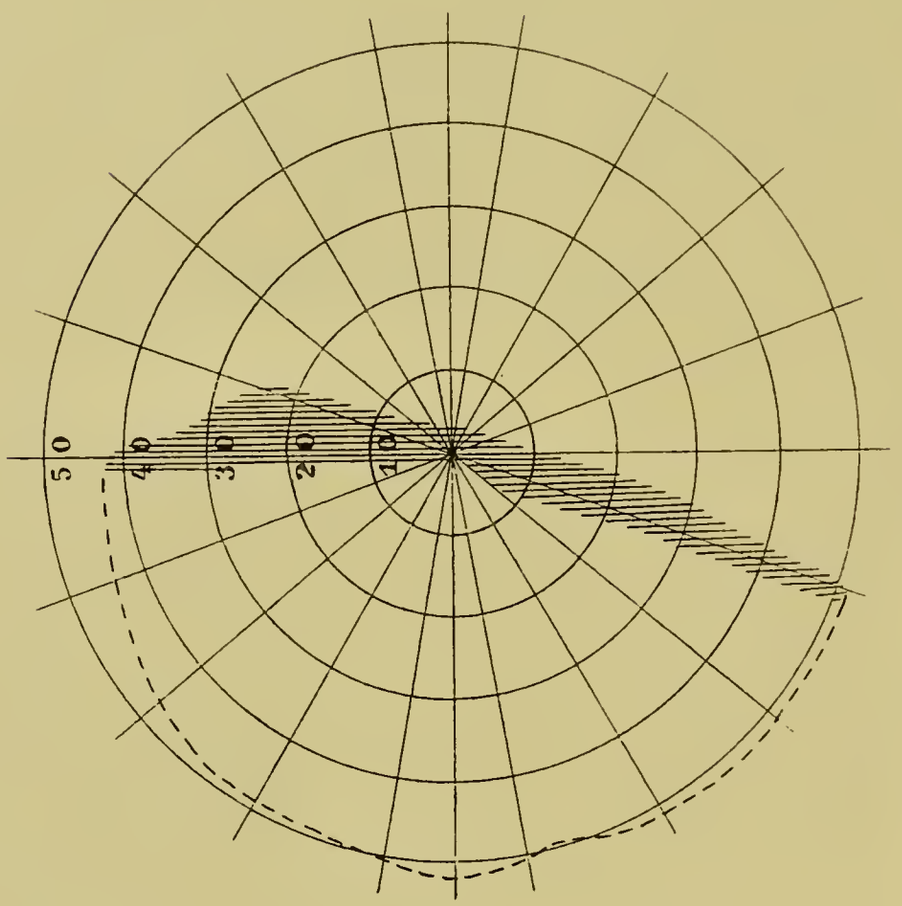

Fig. 152.

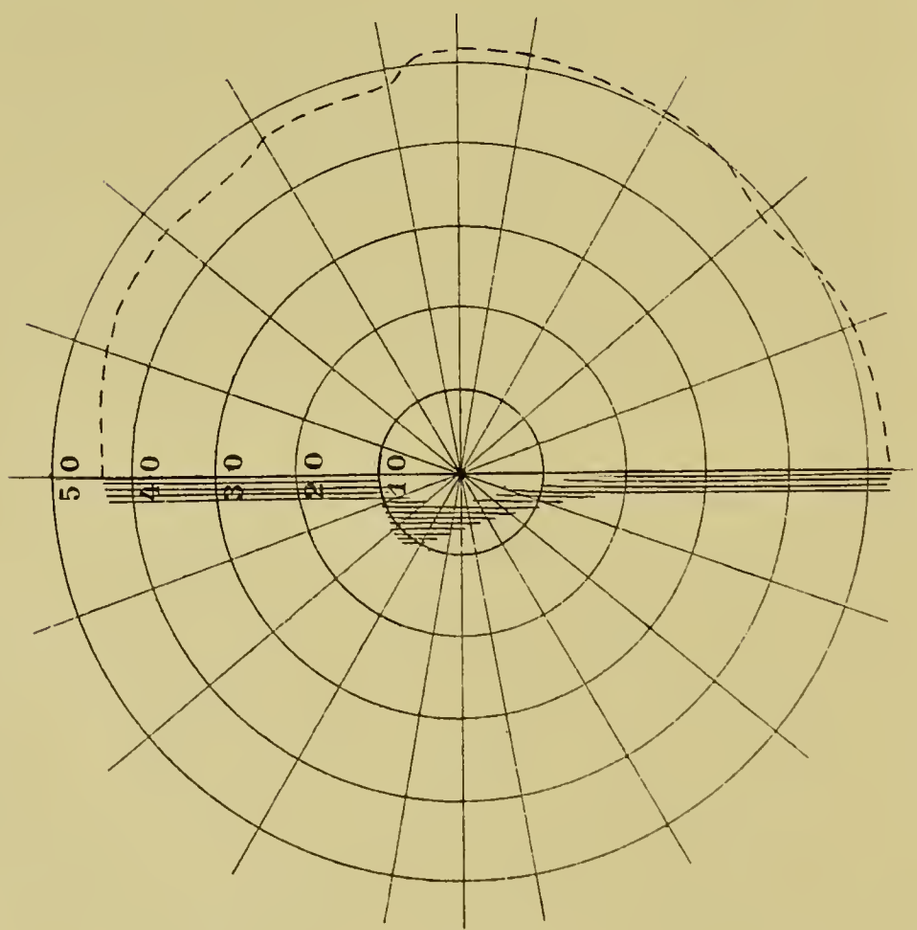

Fig. 151.

Gesichtsfeld aufgenommen 29. September 81 (neblig).

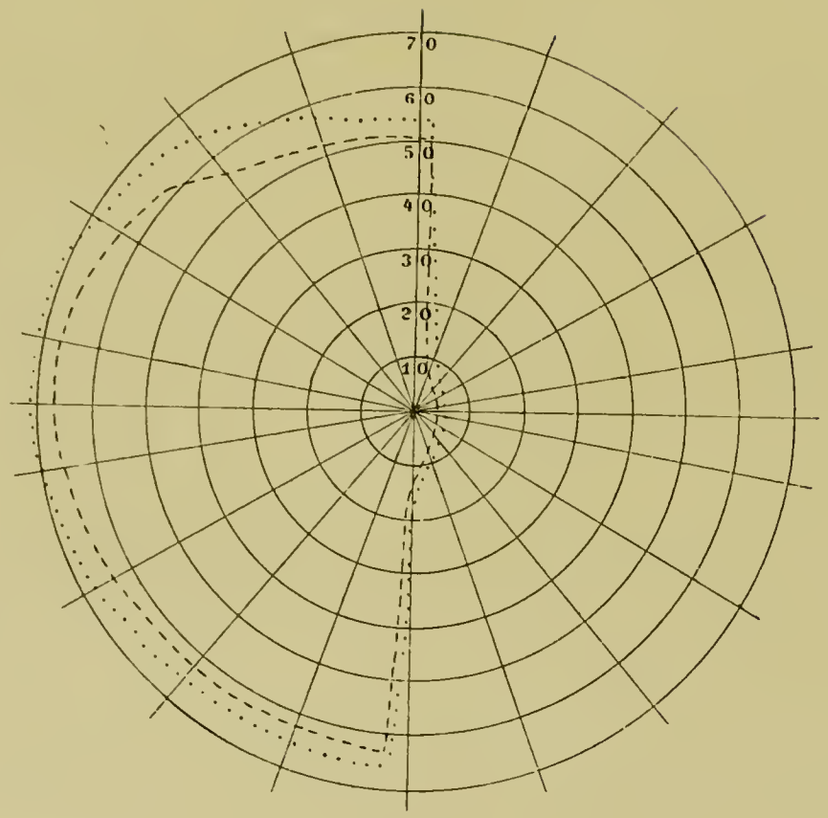

Fig. 153.

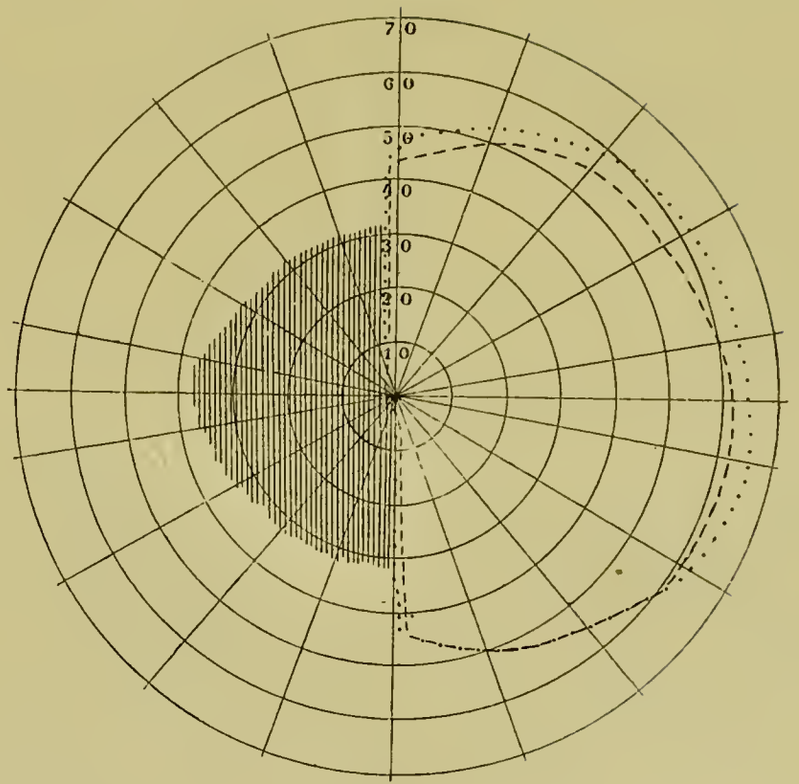

Fig. 154.

Gesichtsfeld aufgenommen 27. November 88. Mit Weiss weitere Grenzen. Desgleichen mit der Flamme eines Wachsstockes in dunklem Raume. Mit einer solchen fanden sich auch Lichtwahrnehmungen bis über 30° nach aussen auf dem rechten Auge. Fixation auf beiden Augen nach aussen verlegt.

renden Partie normal. Fig. 153 und 154. Bei Untersuchung in dunklem Raume mit einer Wachsflamme zeigt es sich, dass noch eine schwache Lichtwahrnehmung in einem grossen Theile der äusseren Hälfte auf dem linken Auge vorhanden ist (in der Figur die schraffirte Partie). Aber die Flamme taucht da, wo sie die Scheidelinie passirt, plötzlich klar auf. Die Kranke starb wenige Monate später in ihrer Heimath.

Hier wie im folgenden Falle waren Symptome von Störungen im motorischen Apparat, ohne dass Doppelbilder nachweisbar waren.

H. B., 34 Jahr, untersucht 6. Februar 1889. Gesicht abgenommen in den letzten $^5/_4$ Jahren. Es legte sich ein Nebel vor seine Augen, und er hatte Photopsien, die anfangs gelblich, jetzt bläulich. Hat gemerkt, dass er die Gegenstände nicht an ihrer rechten Stelle im Raume sieht. Soll er z. B. in eine Tasse einschenken, so schüttet er daneben. Zuweilen Doppeltsehen und heftiges Kopfweh, besonders in der Stirn. Gedächtniss abgenommen. Sonst gesund. Patellarreflex vorhanden. Ophthalmoskopisch reine Atrophie; die Gefässe dünn. V rechtes Auge unmessbar niedrig; links $^4/_4$. Hier C $^1/_1$. Auf der rechten Seite sieht er farbige Gläser in ihrem richtigen Ton. Sehfeld Fig. 155 und 156. Bei Untersuchung mit einer kleinen Lichtflamme in dunklem Raume fand sich schwache Lichtwahrnehmung im unteren Quadranten auf dem linken Auge. Sonst kam überall die Flamme plötzlich klar zum Vorschein, sobald sie die Scheidelinie passirte. Einige Monate später wurde er auf dem linken Auge blind.

Herr E., 40 Jahr, untersucht 18. Mai 1890. Hat von Kind auf Anfälle von Kopfweh gehabt. Jetzt gewöhnlich ein Anfall monatlich, meist von Erbrechen begleitet. V beide Augen $^4/_{60}$. C Gelb-Blau $^1/_{100}$. Keine Wahrnehmung von Roth-Grün. L in dunklem Raume circa $^1/_5$ bei jeder Beleuchtung. Gesichtsfeld Fig. 157 und 158. Ausserhalb des Fixationspunktes sieht er nur Blau, für welches die Grenzen nicht weit ausserhalb 10^0 fallen. Muskelgefühl gut. Patellarreflex vorhanden.

Der letzte Fall unterscheidet sich von den drei vorigen dadurch, dass auf beiden Seiten, und besonders links, ein nicht geringer Theil des lateralen Sehfeldes übrig ist, worin die Funktion fortbesteht. Ferner ist der nasale Theil koncentrisch ein-

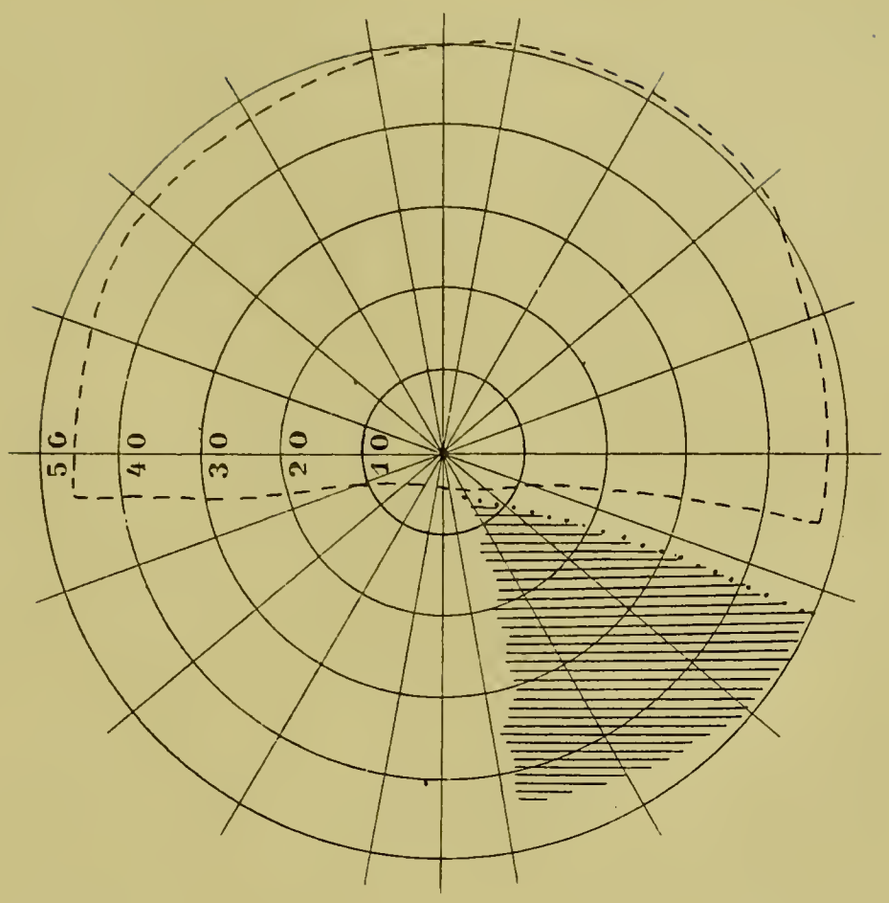

Fig. 156.

Sehfeld aufgenommen 6. Februar 82 (neblig).

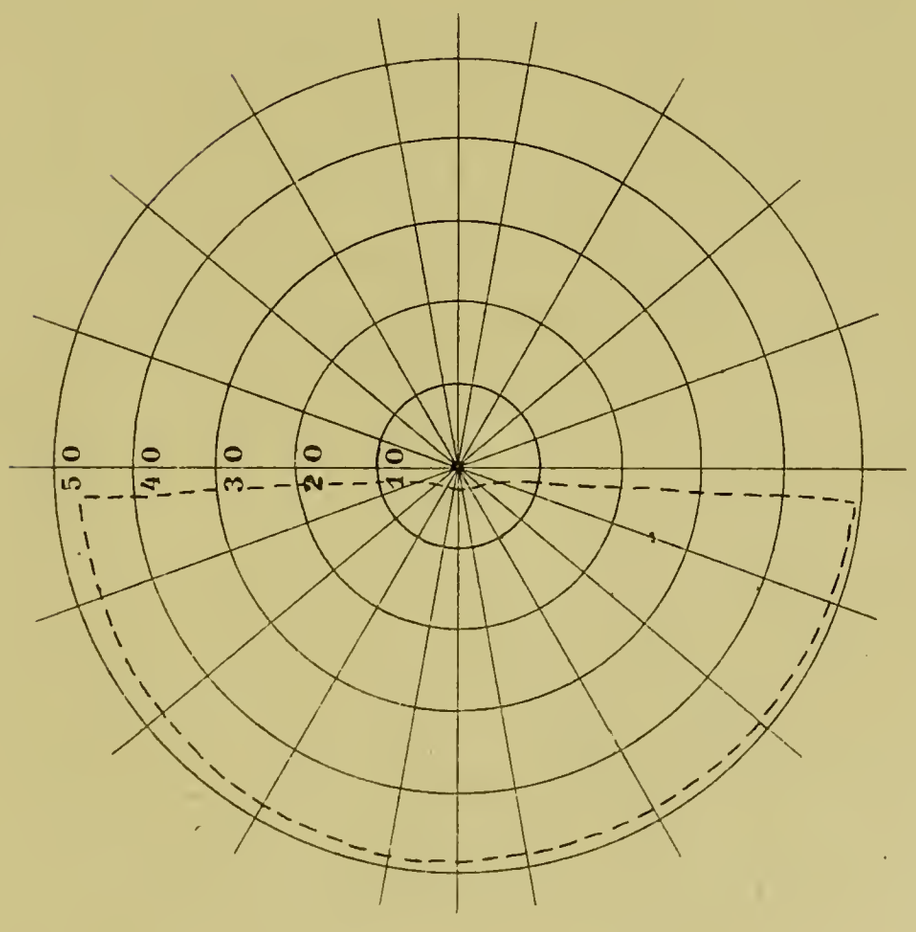

Fig. 155.

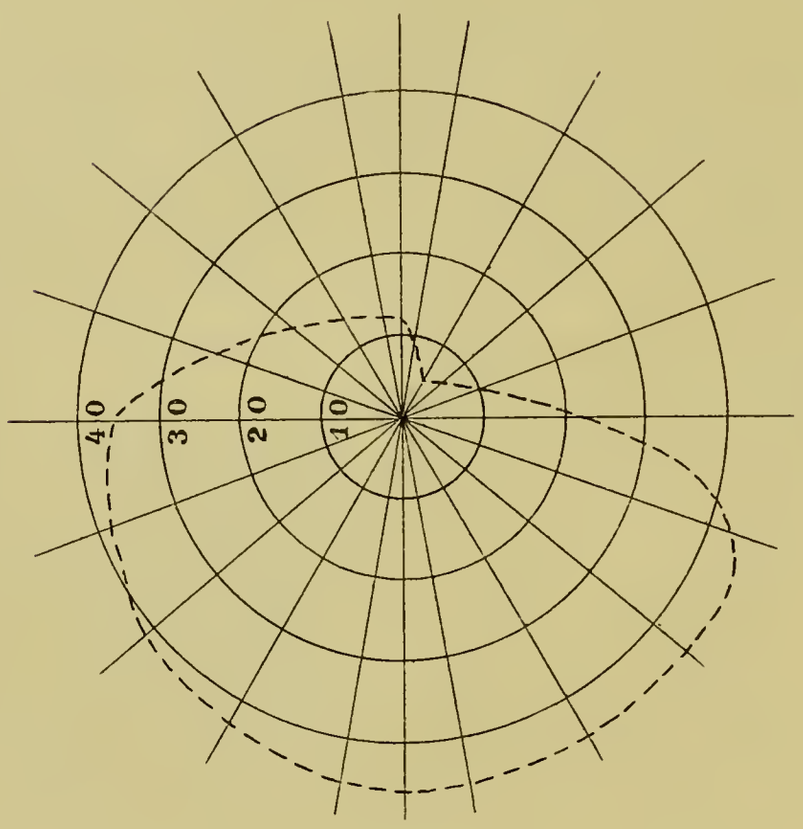

Fig. 158.

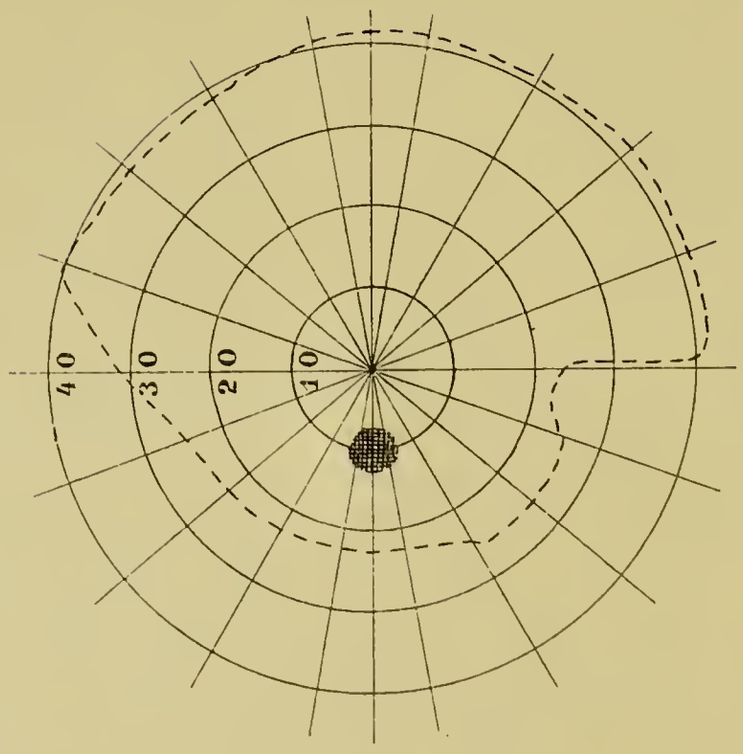

Fig. 157.

Gesichtsfeld aufgenommen 18. März 90 (Regen).

geschränkt, und C scheint für Roth-Grün unverhältnissmässig herabgesetzt. Es wird daher zweifelhaft, ob dieser Fall zu derselben Kategorie wie die vorigen zu rechnen sei.

Mit mehr Recht kann wohl der Seite 128 referirte Fall als eine bitemporale Hemianopsie betrachtet werden, welche jedoch später ganz zurückging.

Binasale Hemianopsie.

Von binasaler Hemianopsie habe ich nur einen Fall, der als typisch gelten kann, obwohl auch hier die temporalen Hälften des Sehfeldes bedeutend eingeschränkt waren. Da dieser Fall in mehreren Beziehungen merkwürdig ist, soll er ausführlicher referirt werden.

S. H., 44 Jahre, der Patient hat bis vor drei Jahren gute Gesundheit und gute Körperkräfte gehabt. Seitdem fing er an, an Kopfweh zu leiden und an stechenden und ziehenden Schmerzen in den Gliedern. Diese Schmerzen nehmen stetig an Intensität zu. Der Schlaf wurde schlecht. Dazu wurde er matt. Observirt 12. Dezember 1881. An beiden Händen sind die äussersten Glieder von vier Fingern zusammengedrückt und im rechten Winkel gebogen. Der Patient sagt aus, er sei mit dieser Deformität geboren. Patellarreflex fehlt. Schwankt, wenn er die Beine zusammenschliesst und die Augen zumacht. Der Gang ist nicht ataktisch. Ophthalmoskopisch reine Atrophie auf beiden Seiten. V r. A. $^1/_{48}$; l. A. $^1/_{18}$ (trüber Tag). C Blau $^1/_{18}$, l. A. L $^1/_8$.

In Fig. 159 und 160 sind die Grenzen für Grau angegeben. Die Grenzen für Blau und Gelb waren gleich, ausser nach innen, wo die Grenze für Blau die für Grau und Weiss überschritt, wenn für Blau ein 2 cm grosses Quadrat genommen wurde und für Weiss ein solches von 1 cm. Roth und Grün wurden überall im Gesichtsfeld als Grau aufgefasst. Aber der Patient nimmt Roth durch ein Glas von dieser Farbe wahr.

Nachdem eine Zeit lang Strychnininjektionen angewendet worden waren, hob V sich zu $^1/_{24}$ rechtes Auge und $^4/_{24}$ linkes Auge, aber nur für eine kurze Zeit. Darauf nahm das Gesicht gleichmässig ab, und die Sehfelder verengerten sich beständig.

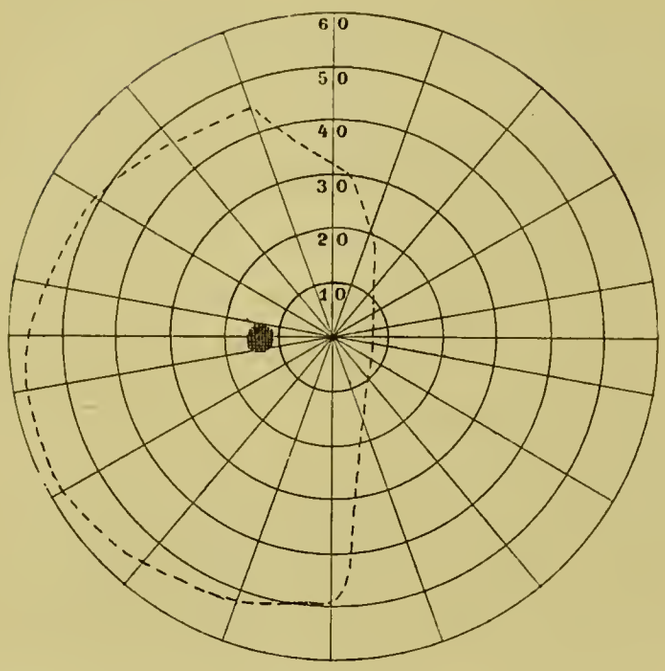

Fig. 159.

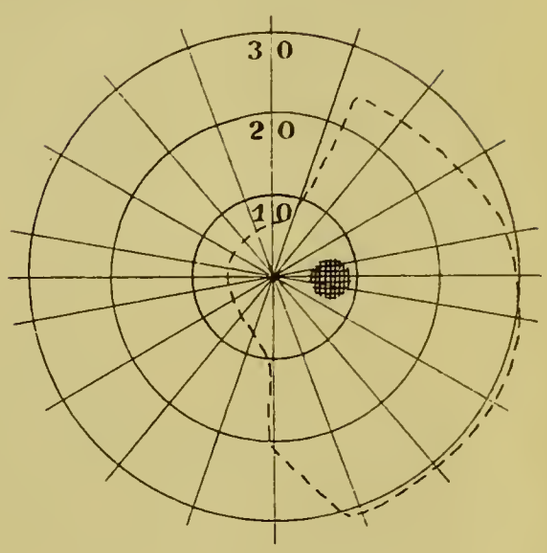

Fig. 160.

Gesichtsfeld linkes Auge aufgenommen 17. December 81 (bewölkt) und rechtes Auge 21. December desselben Jahres (klar).

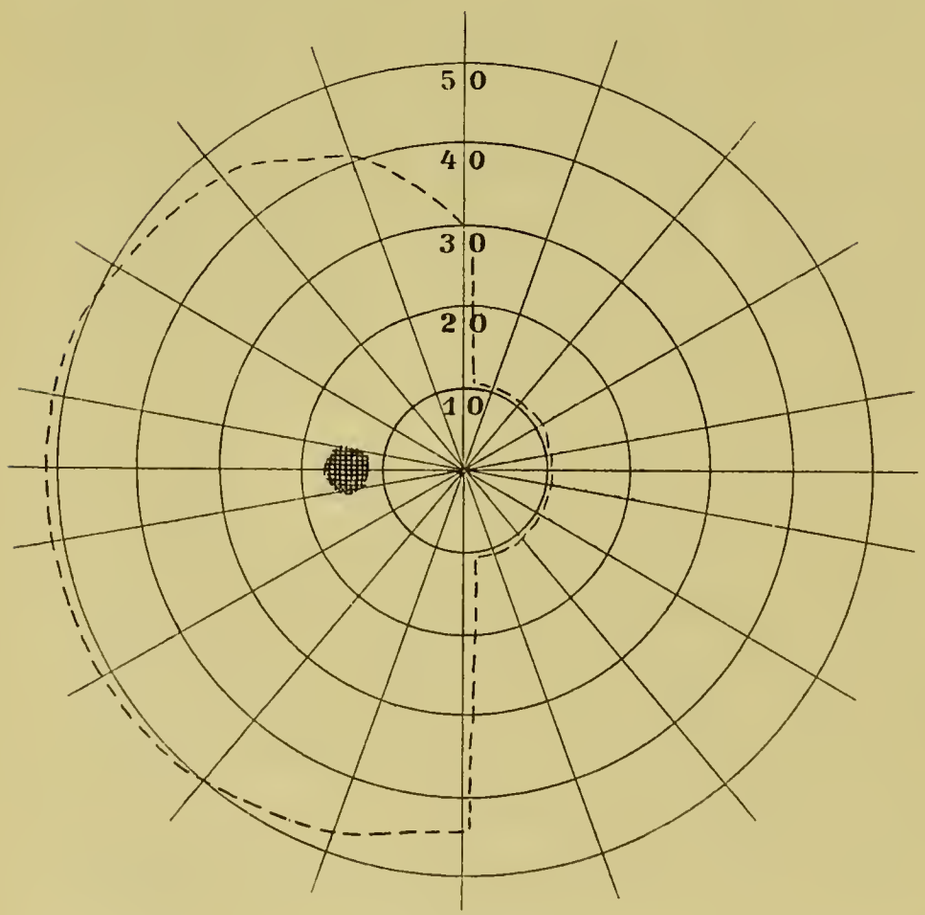

Fig. 161.

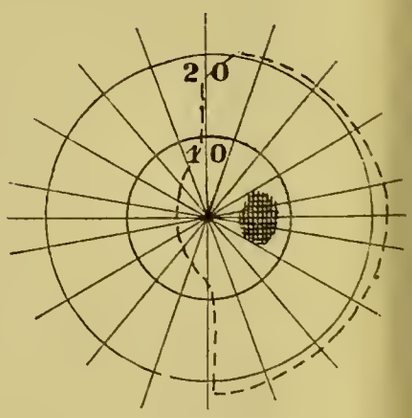

Fig. 162.

Derselbe Patient. Gesichtsfeld aufgenommen in dunklem Raume mit einer Wachsstockflamme 24. Januar 82.

Der Patient wurde so matt, dass er oft mehrere Tage nach einander das Bett hüten musste. Schliesslich kam er in das hiesige Reichshospital, wo er nach einigen Wochen starb.

Die Sektion ergab in Cavitas cranii makroskopisch nichts Abnormes. Bei mikroskopischer Untersuchung zeigten sich sowohl Tractus als auch Sehnerven degenerirt, und die Degeneration war am weitesten fortgeschritten in ersterem. In Optici waren peripherisch keine Nervenfibern sichtbar. Dagegen fand sich ein Bündel, welches 2 cm hinter Bulbi oculi einigermassen in der Mitte lag. Es war am grössten auf dem linken Auge, wo es in linearer Ausdehnung circa die Hälfte des Durchmessers des Opticus betrug, auf dem rechten bloss $^1/_3$ bis $^1/_4$. Zugleich war das Balkengewebe peripherisch, aber besonders auf der Temporalseite, in weit fortgeschrittener Degeneration begriffen. Im Tractus sah man auch ein kleines Bündel erhaltener Nervenfibern, bedeutend kleiner an Umfang als das im Opticus. Dieses Bündel lag nicht central, sondern in der einen Ecke. Leider war es, als die Präparate nach einem Jahre abgezeichnet werden sollten, unsichtbar geworden, und alle Versuche, es wieder zum Vorschein kommen zu lassen, missglückten. Die Präparate, die von Dr. Leegård dargestellt waren, waren mit Karmin gefärbt. Ohne Zweifel entsprach dies Bündel demjenigen, welches in Optici erhalten war, also dem Macularbündel, welches folglich nicht, wie Einige angenommen haben, in der Mitte des Tractus liegt.

Hier, wie in den zwei obigen temporalen Hemianopsien zeigt es sich, dass die Untersuchung mit selbstleuchtenden Gegenständen in dunklem Raume derjenigen mit Pigmenten überlegen ist, wenn es sich darum handelt, zu entscheiden, wo alle Lichtwahrnehmung aufhört. In diesem Falle fand es sich z. B. mit einer Lichtflamme, dass das ganze Macularbündel auf dem linken Auge fungirte, obwohl die Untersuchung über einen Monat später als bei Fig. 159 und 160 stattfand. Desgleichen sieht man, dass bei dieser Art der Untersuchung die Grenzlinie mehr senkrecht verläuft. Dazu trägt freilich bei, dass der Patient genöthigt wird, seinen Kopf mehr stetig zu halten, wenn ein leuchtendes Objekt fixirt werden soll, das sich hinter dem engen, durch den Umdrehungszapfen des Perimeters gehenden Kanal befindet.

Sehr interessant ist in diesem Falle die angeborene Missbildung der Finger.

Von binasaler Hemianopsie habe ich ausser diesem Falle zwei inkomplete beobachtet, beide bei Patienten mit Rückenmarksleiden. Von einem von diesen füge ich die Sehfelder bei (siehe Fig. 163 und 164). Hier war C gleichmässig für alle Farben herabgesetzt. Sonst ist meist bei Spinalleiden die Wahrnehmung für Roth-Grün unverhältnissmässig herabgesetzt.

Die Sehfelder wurden hier nicht gleichzeitig aufgenommen. Als Fig. 163 aufgenommen wurde, hatte das Gesichtsfeld in Fig. 164 im nasalen Theil sehr wenig abgenommen, und als letztere aufgezeichnet wurde, war das Gesichtsfeld auf der linken Seite noch mehr vermindert.

Monoculare Hemianopsien.

In den meisten von den in der Litteratur veröffentlichten monocularen Hemianopsien fehlte die temporale Hälfte des Gesichtsfeldes in allen fünf, die ich gesehen habe, die nasale.

Von diesen ist vielleicht eine als eine unvollständige binasale Hemianopsie zu betrachten (Fig. 165 und 166). Der Patient, ein 30jähriger Mann, wurde, nachdem er eines Tages in starker Kälte gefahren war und dabei sehr gefroren hatte, plötzlich krank, indem er sich ganz kraftlos fühlte und steif in den Gliedern wurde. Späterhin stellten sich asthmatische Anfälle und unregelmässige Herzthätigkeit ein. Ein paar Jahre darauf war er eine kurze Zeit paretisch in beiden unteren Extremitäten. Nach seiner Erkrankung vertrug er nicht viel körperliche und geistige Anstrengung. Vor fünf Jahren wurde die Pupille auf dem einen Auge grösser als auf dem anderen. Ungefähr gleichzeitig merkte er, dass er in allen Richtungen nicht gut sah. Wenn er z. B. auf die Jagd ging, konnte er nicht auf die Vögel zielen, wenn sie aufgeflogen waren. Untersucht 1. Juni 1893. Parese von Sphincter pupillae und der Accommodationsmuskel auf rechtem Auge. Ophthalmoskopisch etwas Hyperämie Nervi optici auf beiden Seiten. V $^{1}/_{3}$ auf beiden Seiten. Die Farbenfelder in dem erhaltenen Theil der Sehfelder von normaler Ausdehnung.

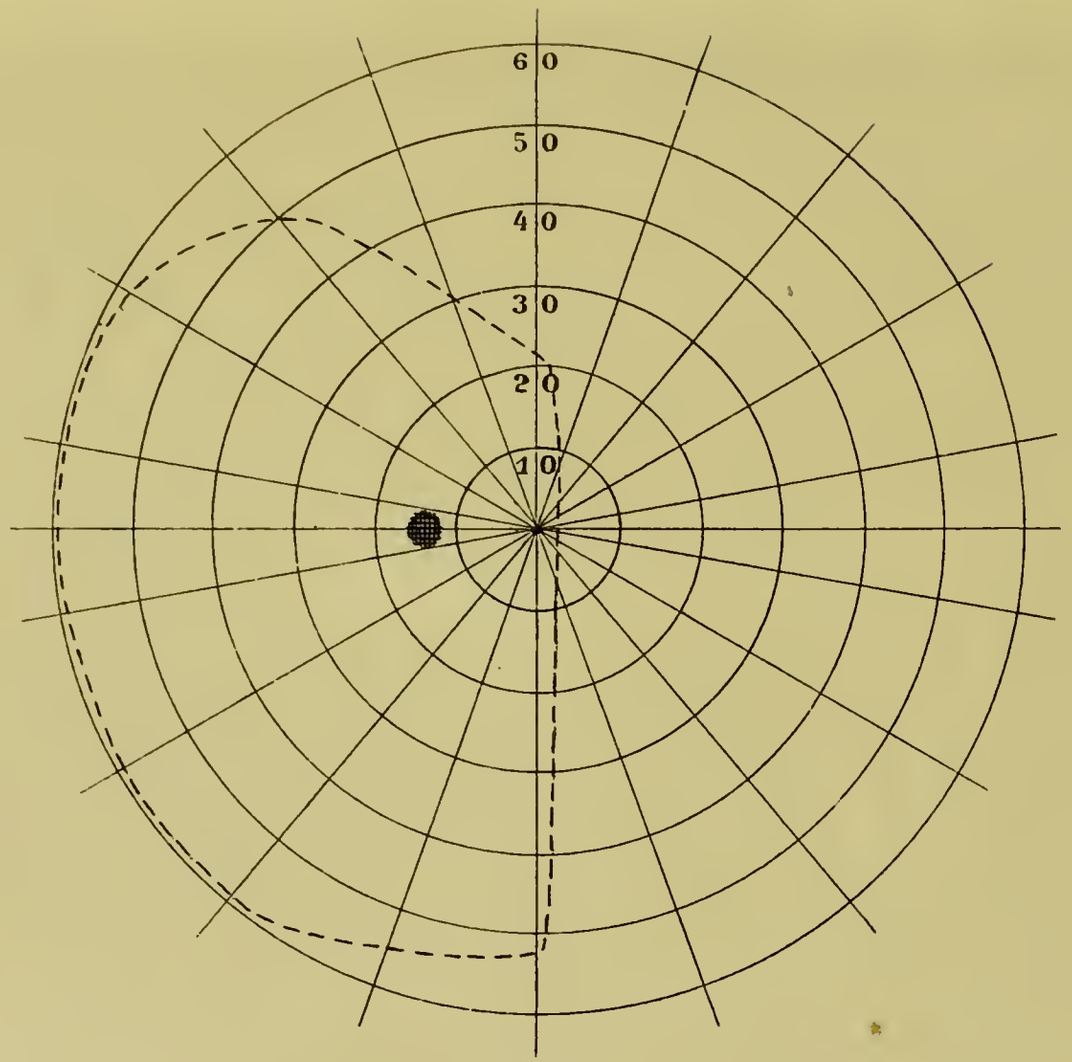

Fig. 163.

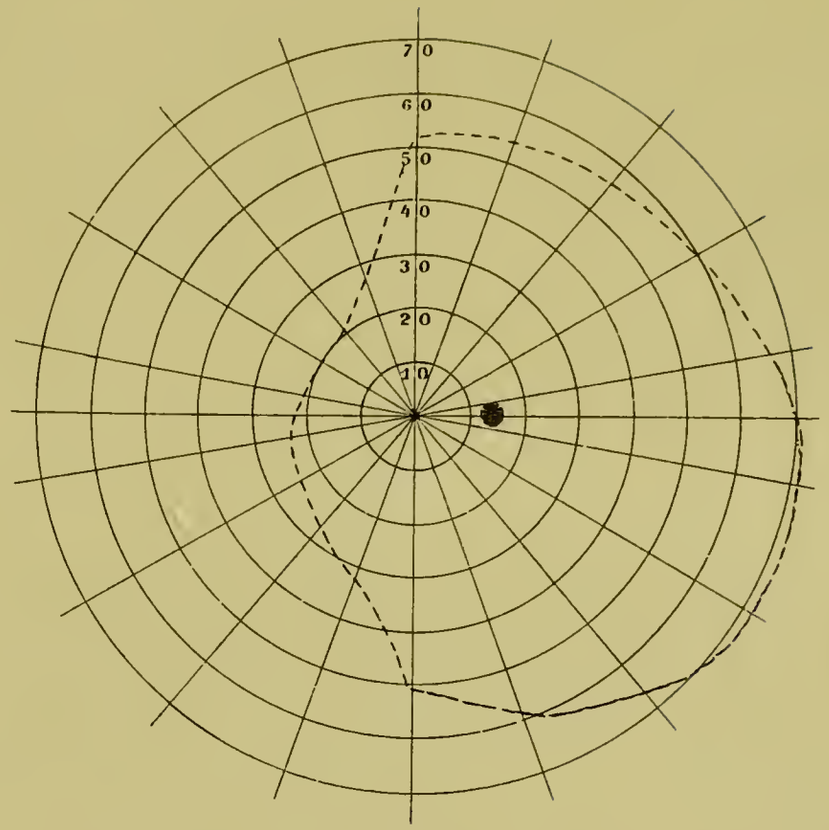

Fig. 164.

Gesichtsfeld linkes Auge aufgenommen 26. Juni 84 (klar); rechtes Auge 9. Oktober desselben Jahres (bewölkt).

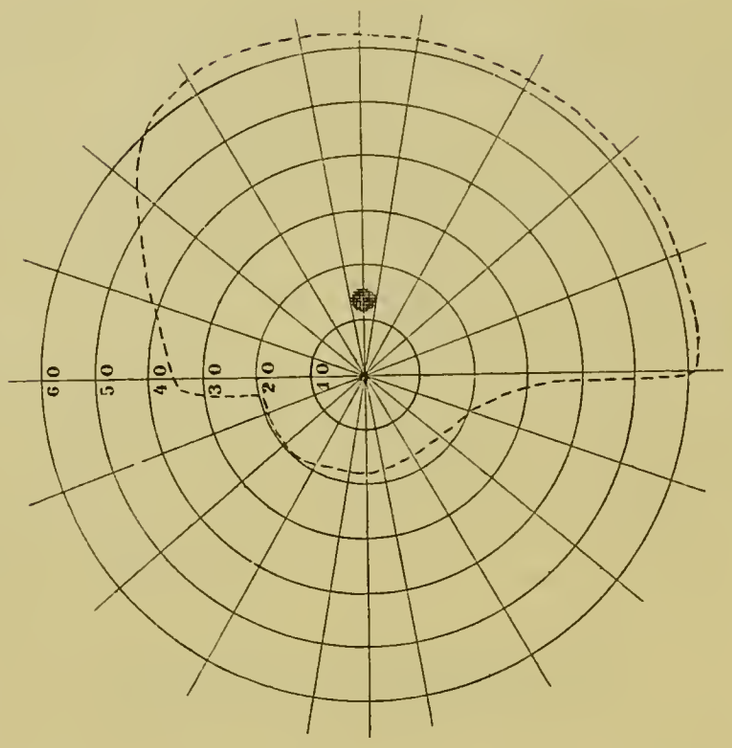

Fig. 166.

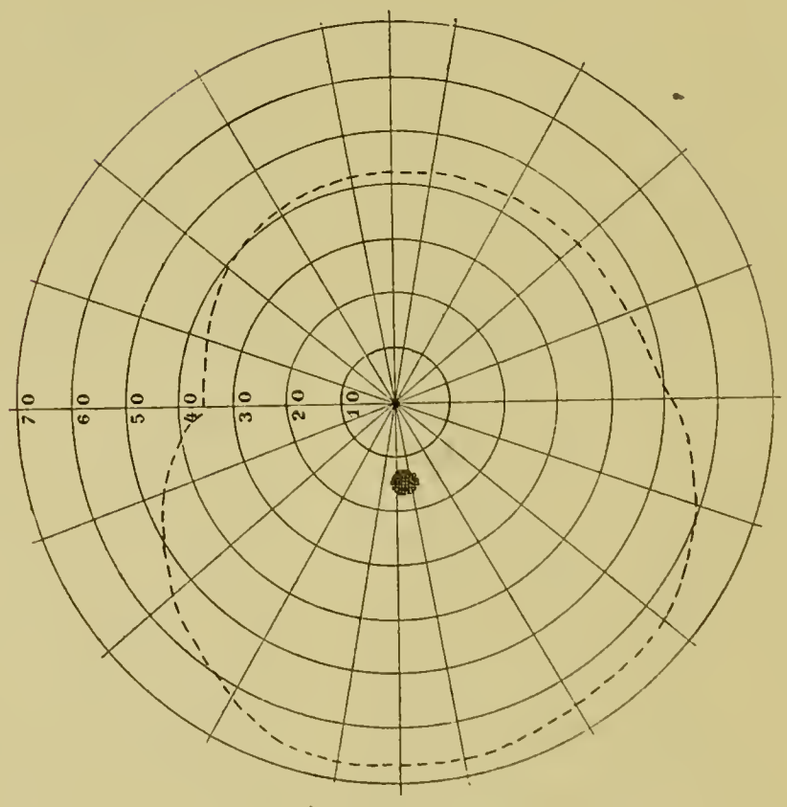

Fig. 165.

Gesichtsfeld aufgenommen 2. Juni 93 (klar).

In einem anderen Falle, wo der Patient auf dem hemianopischen Auge schwachsichtig geboren war, fand sich zugleich koncentrische Einschränkung der übrig gebliebenen temporalen Hälfte. V $^{4}/_{12}$, C und L $^{1}/_{4}$ l. A.; r. A. normal. Ophthalmoskopische Sehnervenatrophie.

Die zwei folgenden Fälle zeigen mehrfache Uebereinstimmung. Linkes Auge war in beiden hemianopisch. Rechtes Auge in dem einen hochgradig amblyopisch, in dem anderen amaurotisch. Die Scheidelinie zwischen dem fungirenden und dem nicht fungirenden Theil ging beide Male ziemlich genau durch den Fixationspunkt, nur war sie in dem einen Falle scharf begrenzt, in dem anderen nicht, Fig. 167 und 168. In beiden war V $^{4}/_{6}$; aber während C bei dem einen $^{1}/_{6}$ für alle Farben war, war es bei dem anderen etwas niedriger für Roth und Gelb; für Blau und Grün $^{1}/_{6}$ (dies erklärt sich vielleicht daraus, dass die Beleuchtung schlecht war). Der eine der Patienten hatte mehrmals Doppelsehen gehabt. Bei einem von ihnen fehlte der Patellarreflex, bei dem anderen nur an dem einen Bein, welches einmal ernstlich im Kniegelenk lädirt worden war. Bei beiden waren Optici atrophisch und bis zum Rande excavirt.

Von grossem Interesse ist der folgende Fall, in welchem nasale Hemianopsie auf dem rechten Auge mit einem centralen Defekt auf beiden Augen komplicirt war. Zugleich war die Funktion bei der ersten Untersuchung mit dem Perimeter in der anderen Hälfte des centralen Gesichtsfeldes (innerhalb 10° B) leicht herabgesetzt. Leider wurde keine genaue Karte des Gesichtsfeldes aufgenommen, als der Patient 26. Juli 1887 zum ersten Male erschien. Erst ein halbes Jahr später geschah dies.

Der Patient war Anfang Juli 1887 plötzlich krank geworden. Die Krankheit begann mit Frost. Dann Steifheit in den Gliedern, Kopfweh und Mattigkeit. Hütete circa eine Woche lang das Bett. Merkte, als er eines Morgens aufstand, dass er schlecht sah. Als er zur Observation kam, V $^{1}/_{24}$ linkes Auge; rechtes Auge so niedrig, dass es sich nicht bestimmen lässt. Auf diesem Auge Farben nur undeutlich sichtbar durch farbige Gläser. Auf dem linken Auge werden dagegen bei dieser Probe alle Farben richtig benannt; nur bei Grün Unsicherheit, was zuweilen als Violett bezeichnet wird. Ophthalmoskopisch starke Geschwulst

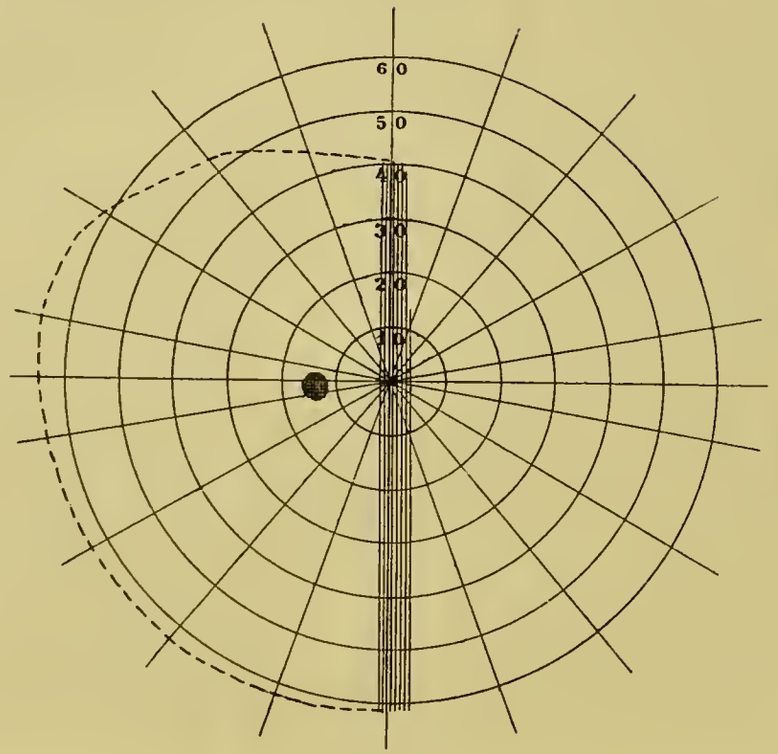

Fig. 167.

Gesichtsfeld aufgenommen 7. Januar 90. Ophthalmoskopisch Opticusatrophie mit Excavation. V $^{4}/_{6}$, C $^{1}/_{6}$. Patellarreflex fehlt.

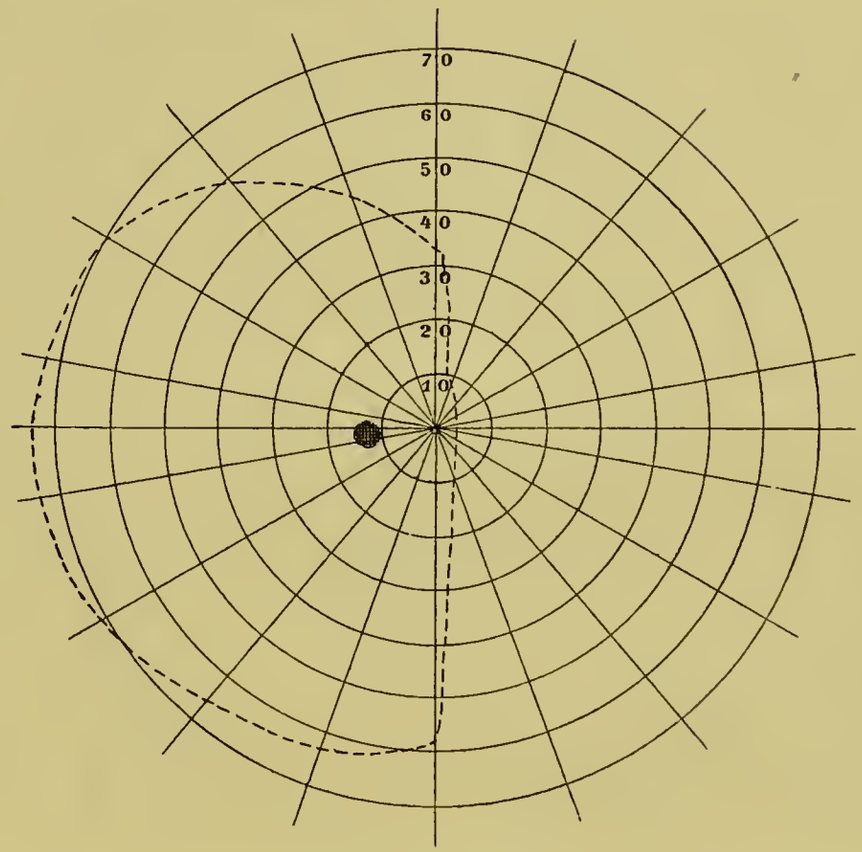

Fig. 168.

Gesichtsfeld aufgenommen 18. Februar 93 (trübes Wetter). Opticusatrophie mit Excavation. T vermehrt. Accomodative Bewegungen nicht gemacht. Doppeltsehen früher vorgekommen. Die Farbengrenzen in der fungirenden Parti von normaler Ausdehnung.

der Opticusscheibe mit Blutüberfüllung der Venen, sowie einzelne Blutextravasate. 15. December 1887 die gesammte Opticusscheibe atrophisch auf der rechten Seite; auf der linken nur in ihrer äusseren Hälfte. V $^1/_{100}$ r. A.; l. A. $^4/_{50}$. C Grün-Roth unmessbar niedrig; Blau-Gelb $^1/_{12}$. Auf dem rechten Auge wird grasgrünes Glas grau genannt, sonst richtig. Gesichtsfeld wie in Fig. 169 und 170.

Er wurde jetzt eine Zeit lang mit Strychnininjektionen behandelt, worauf einige Besserung. In diesen Tagen ist der Patient wieder zur Behandlung erschienen. V jetzt r. A. $^1/_{24}$, l. A. $^4/_{24}$. C Roth-Grün $^1/_8$, Gelb-Blau $^1/_6$ l. A. Gesichtsfeld wie in Fig. 171 und 172.

Noch eine Art Hemianopsie ist zu besprechen, nämlich Hemiachromatopsie. In der Litteratur sind nicht wenige solche mitgetheilt (Quaglino, Bois de Loury, Samelsohn, Landolt, Bjerrum, Noyes, Swanzy, Eperon, Schöler und Uhthoff, Garcia Calderon, Verrey, Berthold, Westphal, Henschen, Sattler). Ich selbst habe nur eine bilaterale linksseitige Hemiachromatopsie angetroffen. Aber diese war nicht komplet, da die Scheidelinie auf dem einen Auge 10°, auf dem anderen 5° links vom Fixationspunkt vorbeiging. Der Patient hatte einige Zeit vorher an Doppeltsehen gelitten. Er starb ein Jahr später, angeblich an Cancer ventriculi. In ein paar anderen Fällen lag inkomplete Hemianopsie für Roth und Grün vor. In allen Fällen wurde das Sehfeld nur mit Pigmenten untersucht. So viel ich weiss, wurden in keinem Falle die Patienten mit durchfallendem Lichte untersucht, was selbstverständlich ungleich mehr intensiv sein kann.

Mehrere haben bekanntlich die Hypothese aufgestellt, dass ein räumlich getrenntes Centrum für C (wie für V und L) existirt, und diese Hypothese wesentlich auf die Hemiachromatopsien gestützt (Samelsohn, Landolt, Wilbrand). Aber es dürfte das Vorsichtigste sein, zuerst mit selbstleuchtenden Gegenständen zu prüfen, ob die Farbenblindheit bei diesen Leiden wirklich total ist. Schwierig würde es dabei freilich werden, zu einem sicheren Resultat zu kommen, weil in den brechenden Medien das Licht leicht diffundiert wird. Am wahrscheinlichsten

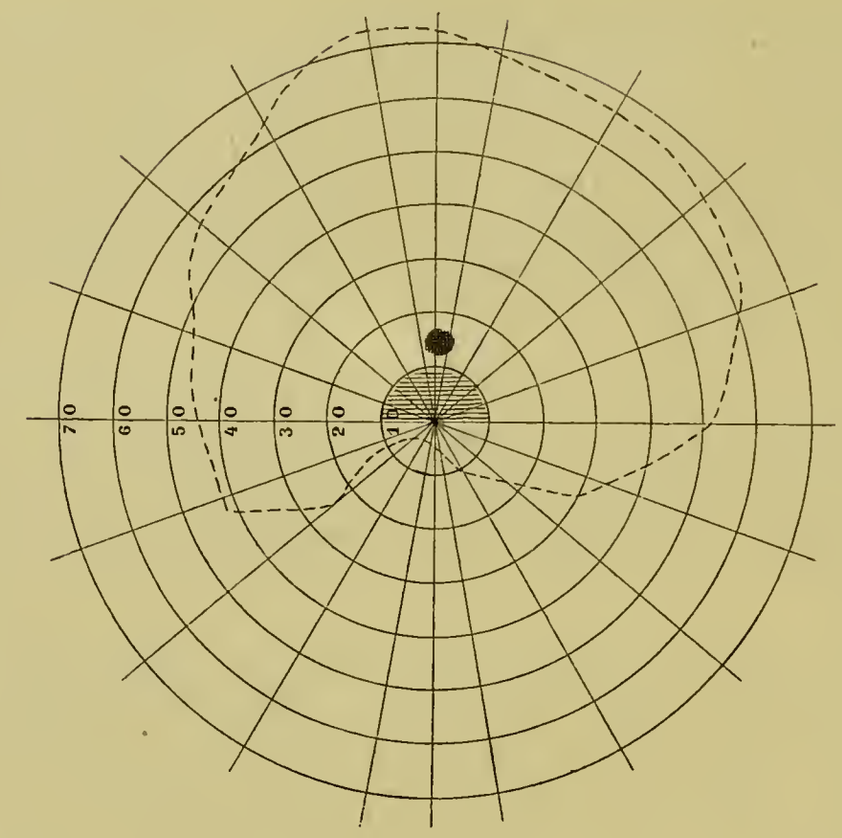

Fig. 170.

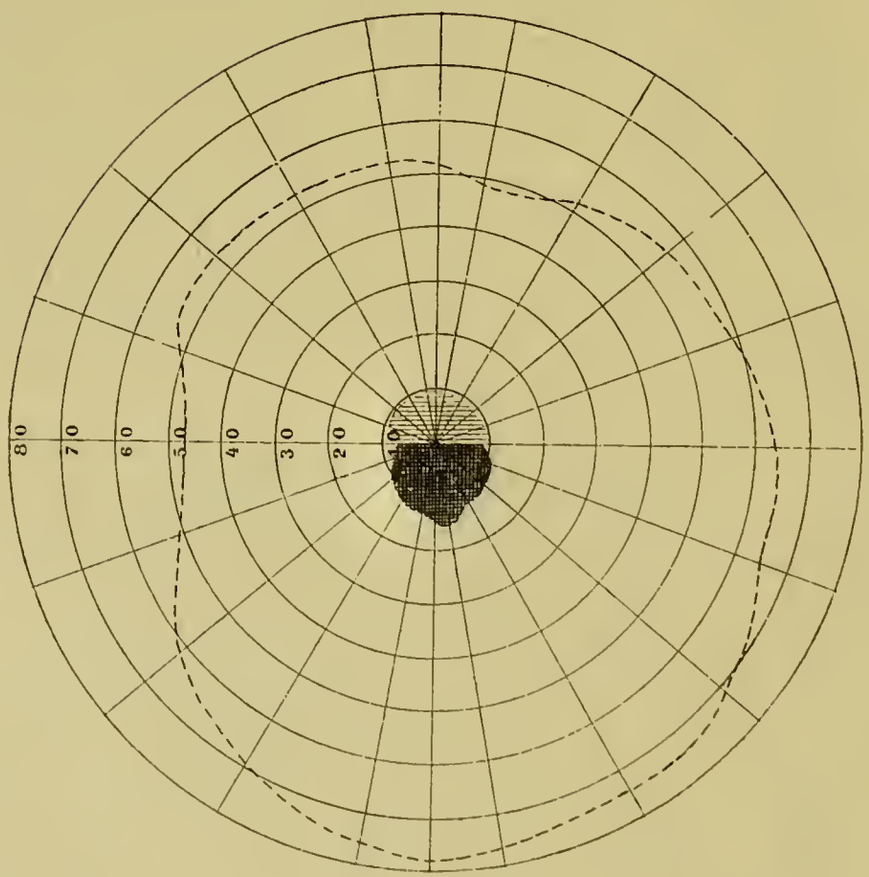

Fig. 169.

Gesichtsfeld aufgenommen 15. December 87 (trüber Tag).

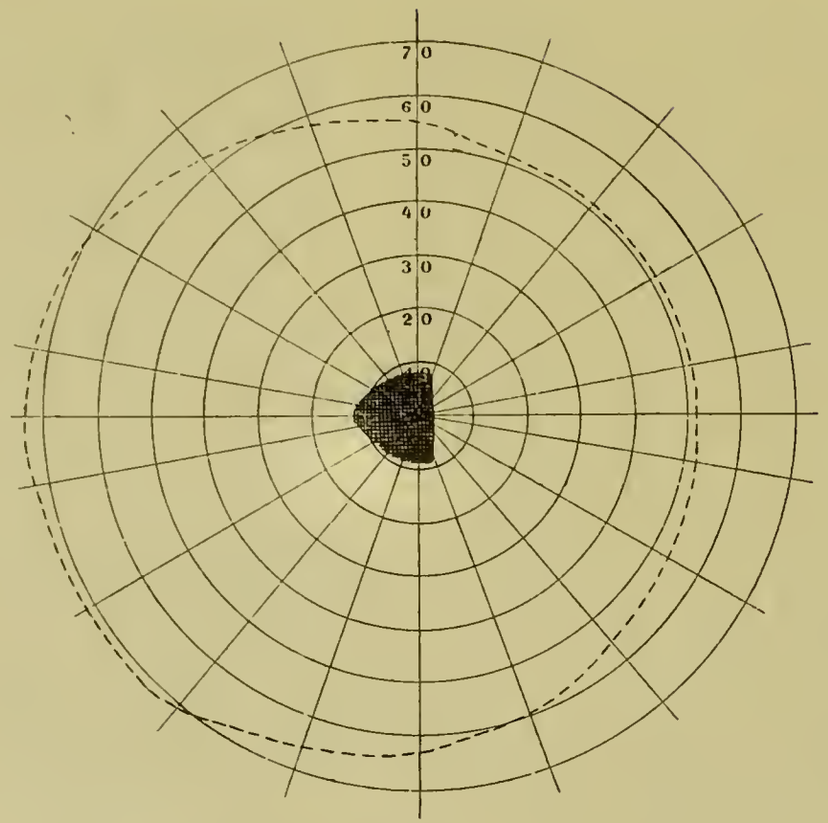

Fig. 171.

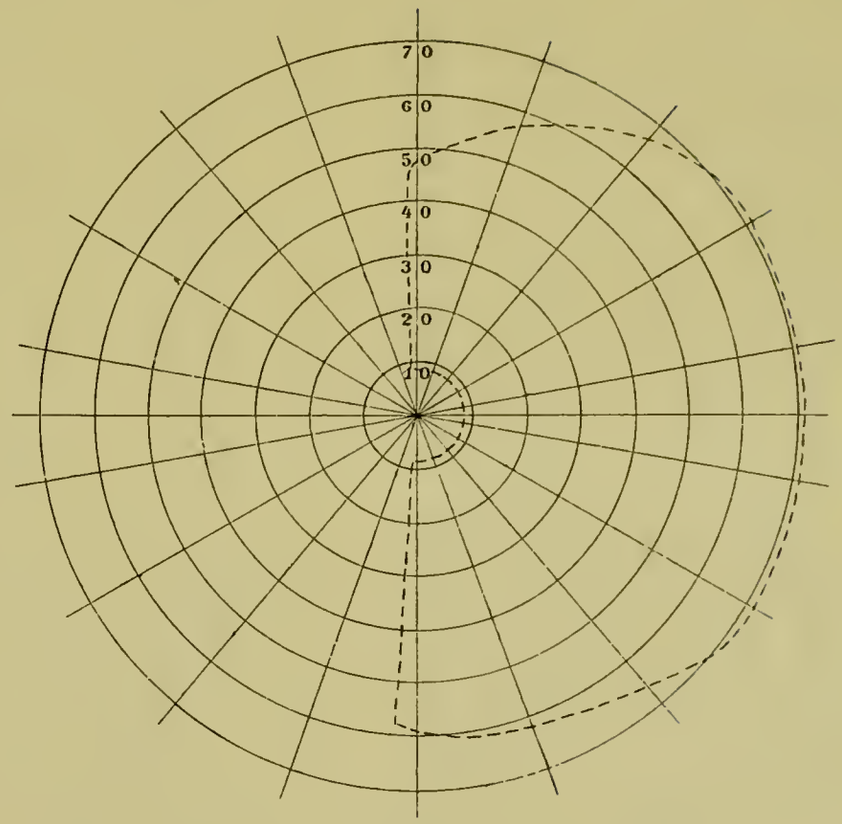

Fig. 172.

Derselbe Patient. Gesichtsfeld aufgenommen 8. März 95 (bewölkt). In der rechten Hälfte des centralen Sehfeldes des linken Auges war damals kein Skotom nachweisbar. Auf dem rechten Auge fehlte das ganze centrale Gesichtsfeld.

kommt es mir vor, dass die Hemiachromatopsien als eine in funktioneller Beziehung unvollständige Hemianopsie zu betrachten seien, wie ja auch die Farbengrenzen bei Atrophien der lichtpercipirenden Elemente sich oft in einem weit höheren Grade eingeschränkt finden als die Grenzen für farbloses Licht. Uebrigens hat Samelsohn später einen Fall von Hemiachromatopsie veröffentlicht, wo Gliom des Tractus vorlag, mit Verpflanzung auf Thalamus und Corpora quadrigemina. Daraus schliesst er, dass die Ursache nicht corticalen Ursprungs zu sein braucht.

Die oben referirten Fälle von Hemianopsie sind freilich nicht zahlreich, aber sie geben doch in einigen Beziehungen beachtenswerte Winke.

Mehrere werden freilich einwenden, dass, ehe man daran geht, aus einer Casuistik Schlüsse zu ziehen, man erst nachweisen müsse, ob die einzelnen Fälle mit Recht zu der Kategorie zu rechnen seien, um die es sich handelt.

Wenn man an der Auffassung der Hemianopsie festhalten will, die gegenwärtig noch die meisten Anhänger hat, müssten ohne Frage mehre Fälle ausgeschieden werden. Denn in Folge dieser Auffassung gilt nur die homonyme und die temporale Hemianopsie für echt. Nicht nur in Deutschland, wo diese Auffassung verfochten wird von Autoritäten wie Leber, Wilbrand, Mauthner, Schweigger u. A., sind die Meisten ihre Anhänger, sondern sie ist vielleicht auch in den meisten anderen Länder am allgemeinsten acceptirt, sowohl von Ophthalmologen wie von Neurologen. So ist in Frankreich kürzlich Vialet als ihr Vertreter aufgetreten.

Nach dieser Theorie müsste man unter anderen die Fälle ausschliessen, wo ophthalmoskopisch deutliche Merkmale von Entzündung es weniger sicher machen, dass die doppelseitigen Defekte in den Sehfeldern auf ein und derselben Ursache beruhen. Wenn dies durchgeführt werden sollte, müsste man nicht nur mehrere von den bitemporalen Hemianopsien ausschliessen, sondern auch mehrere bilaterale, denn wo Geschwülste oder Abcesse diese

Hemianopsie bewirken, findet sich oft Stasepapille oder Neurit (Jany, Wollenberg, Leyden, Mayer, Beevor und Horstley).

Die monoculären Hemianopsien sollen auch nicht echt sein; aus welchem Grunde, ist nicht leicht zu verstehen. Wie man aus Fig. 167 und 168 sieht, können diese in der Form ausserordentlich typisch sein, indem die Scheidelinie senkrecht durch den Fixationspunkt geht, und die Begrenzungen können auch scharf sein. Zugleich kann der Befund mit dem Augenspiegel so sein, dass man eine Affektion der Häute des Auges als Ursache des Defektes mit Sicherheit ausschliessen kann. Dazu kommt, dass man wiederholt eine monoculare Hemianopsie hat auftreten sehen bei Leiden oder Verletzungen der einen Hemisphäre des Cerebellum (Nieden, Schmidt-Rimpler, Eskridge, Hirsch, Boe). Wie in zwei von mir beobachteten Fällen, so war in mehreren von diesen das andere Auge blind oder hochgradig amblyopisch. Gowers hat monoculare Hemianopsie bei spinalen Krankheiten gesehen, und Neftel hat eine mit Aphasie verbundene beobachtet. Bechterew erzeugte sie an Thieren durch Eingriff in das eine der Corpora quadrigemina anteriora. Dass die monoculären Hemianopsien nach der am allgemeinsten geltenden Theorie nicht erklärt werden können, soll willig eingeräumt werden, aber man findet so oft, dass die Verhältnisse in der Natur weit komplicirter sind als in Schemata.

Auch wird es schwer zu begründen sein, warum die binasale Hemianopsie nicht für ebenso echt wie die bitemporale gelten soll. Sie ist doch schon vor fast 40 Jahren von von Gräfe selbst observirt worden, und später sind Fälle von Mehreren mitgetheilt worden (Daae, Mandelstamm, Williams, Knap und Tuffier). Vielleicht ist sie nicht so selten. Ich selbst habe, wie früher bemerkt, mehre Male imkomplete Fälle davon bei spinalen Leiden gesehen, was auch Andere (Gowers, Treitel, von Gräfe) gethan haben. Ich glaube desshalb nicht, dass Berger Recht hat, wenn er den Sehfeldleiden bei Spinalaffektionen alles Charakteristische absprechen will. Dass bei sektorförmigen Einschränkungen die Spitze des Sektors gegen den blinden Fleck und nicht gegen das Centrum gerichtet sein solle, wie Berger behauptet, ist gerade das Gegentheil von dem, was

ich gefunden habe. Darum kann ich auch nicht, wie er gethan hat, hierin einen Beleg dafür sehen, dass das Leiden des Sehfeldes auf einem Leiden der Retinalgefässe beruhe, sondern muss eher die sektorförmigen Einschränkungen als einen Beleg für einen centralen Ursprung ansehen, besonders da sie oft symmetrisch sind.

Bekanntlich hat man aus den verschiedenen Arten von Hemianopsie Schlüsse auf den Sitz des Grundleidens im Cranium zu ziehen gesucht. Zu dem Ende hat man auch die verschiedenen Arten in Unterabtheilungen getheilt. Bei homonymer Hemianopsie hat man z. B. eine Tractushemianopsie, eine durch Affektion der Basalsganglien bewirkte und eine Cortexhemianopsie aufgestellt. Für die Tractushemianopsie sollte Wernickes Pupillarreaktion charakteristisch sein. Einige Fachmänner haben hierauf grosses Gewicht gelegt (Westphal, Czapsodi, Martin). Von den Fällen, die man als Beleg für die Richtigkeit von Wernickes Anschauung angeführt hat, sind einige nicht sehr überzeugend. Sowohl in dem Falle von Leyden, als auch in dem von Oliver war Komplikation. In Leydens Fällen war der Linsenkern emollirt, und in Olivers Fällen war Gliom in der äusseren Hälfte des Thalamus und Corpus striatum, während Tractus nur applanirt und ohne mikroskopisch nachweisbare Veränderung war. Bedenkt man, dass man bei anderen Nerven, wie z. B. bei den Nerven der Augenmuskeln den Stamm ganz plattgedrückt und in die Geschwulstmasse so infiltrirt gefunden hat, dass er makroskopisch kaum wiederzufinden war, ohne dass im Leben funktionelle Störungen aufgetreten sind, so wird ein solches Plattdrücken ohne mikroskopisch nachweisbare Veränderung bedeutungslos. Dercum hat übrigens Wernickes Pupillarreaktion bei Tumor von Thalamus gefunden. Der Seite 177 referirte Fall zeigt, das auch bei Cortexhemianopsie hemianopische Pupillarstarre vorkommen kann. Hiermit verliert diese zum grossen Teile ihre diagnostische Bedeutung. Uebrigens ist man wohl bisher kaum darüber einig, ob die Pupillarfibern durch Tractus gehen. Nach Darkchewitsch (1886) soll dies der Fall sein, aber nach Bechterew (1883) hat Durchschneidung des Tractus keinen Einfluss auf die Reaktion der Pupillen. Die

Pupillarfibern sollen nämlich vom Chiasma direkt in das Gehirn gehen. Bechterews Untersuchungen werden durch die von Hensen bestätigt.

Man hat auch gemeint, dass das Gesichtsfeld bei Traktushemianopsie durch eine senkrechte, durch den Fixationspunkt gehende Linie getheilt würde (Charcot, Ferrier). Vielleicht hat man sich auch hier zu sehr von theoretischen Betrachtungen leiten lassen. Ueber Gowers Fall, auf den Ferrier diese Theorie gründet, hat Nettleship später mitgetheilt, dass bei demselben nicht einmal eine präcise Karte des Gesichtsfeldes aufgenommen wurde.

Man besitzt noch kein sicheres Merkmal, um eine Cortexhemianopsie von einer durch Leiden in den Basalganglien hervorgebrachten zu unterscheiden.

Man hat auch aus der verschiedenen Grösse der Gesichtsfelder auf beiden Augen Schlüsse auf den Sitz der Krankheit zu ziehen gesucht. Aber neuere Untersuchungen haben bewiesen, dass dies Verhältniss variirt. Ebenso wenig giebt es ein bestimmtes Verhältniss zwischen dem Leiden des Gesichtsfeldes und der Grösse des Feldes, welches in Cortex destruirt war. Dies wird hinlänglich dargethan durch die Veränderung, welche die Sehfelder bei demselben Individuum nach Verlauf einiger Zeit erleiden können.

Fortgesetzte Untersuchungen müssen entscheiden, ob wir im Verlauf der Scheidelinie im centralen Gebiet ein besseres diagnostisches Zeichen für die Lage des Focus haben. Davon später mehr.

Bei bitemporalen Hemianopsien nimmt man an, dass die Ursache des Leidens immer beim oder im Chiasma liegt. Geschwülste in und um Sella tyrcica sind auch oft bei Sektionen gefunden worden (Müller, Hjort, Ross, Anderson, Kraus); desgleichen Hypertrophie der Knochensubstanz um dasselbe, wie bei Akromegalie (Pflüger, Debierre). Bekannt ist Mitchells Fall, wo ein abnormer Arterienast aus einem Aneurysma Division des Chiasma bewirkte. In anderen Fällen, wo Sektion nicht stattfand, hat das Vorkommen von Symptomen an anderen Gehirnnerven ein Chiasmaleiden mehr als wahrscheinlich gemacht (Ross, Treitel). Aber ich glaube nicht, dass alle Fälle hierauf beruhen. Es ist ja einleuchtend, dass nur sehr aus-

nahmsweise die Sehfelder bei einer Geschwulst oder bei einem destruktiven Process um Sella tyrcica genau durch eine senkrechte Linie durch den Fixationspunkt oder unmittelbar neben demselben getheilt werden, wie in Figur 153, 154, 155 und 156. Von Kul ist dies auch beobachtet worden. Ebenso wenig ist es wahrscheinlich, dass V jahrelang unverändert bleiben kann, wie in dem Falle, von welchem Fig. 151 genommen ist, oder dass die Hemianopsie, falls sie immer auf einem Chiasmaleiden beruhen sollte, ganz geheilt werden kann (David). Dazu kommt, dass man jedenfalls ein Sektionsresultat hat (Baxter), wo Nettleship eine bitemporale Hemianopsie (die aber nicht komplet war) nachgewiesen hatte und wo sich auf Basis cranii keine Veränderungen fanden. Dass man bei Thieren bitemporale Hemianopsie hat darstellen können durch operative Eingriffe zwischen beiden hinteren Corpora quadrigemina (Bechterew), spricht ja auch dafür, dass sie aus centralen Leiden entstehen kann.

Ein Chiasmaleiden hat man auch als Ursache derjenigen Fälle annehmen zu müssen geglaubt, die als binasale Hemianopsie beschrieben worden sind. Man kann sich hier auf ein Sektionsresultat stützen (Knap). Der Seite 191 referirte Fall zeigt, dass kein Chiasmaleiden vorzuliegen braucht.

Bei allen Arten von binocularen Hemianopsien scheint es, dass die Scheidelinie entweder gerade durch den Fixationspunkt gehen oder um 10^0 B in die fehlende Hälfte einbiegen kann. Aber ich weiss nicht, ob ein Ausweichen in die nicht fungirende Partie bei bitemporaler Hemianopsie nachgewiesen ist, wenn man nicht den Seite 188 referirten Fall hierfür anführen will. Dagegen hat Kul einen Fall beobachtet, bei welchem die Scheidelinie um das centrale Gesichtsfeld in die fungierende Hälfte hineinbog. Bei bilateraler Hemianopsie ist dies Verhältniss der Scheidelinie längst nachgewiesen und zum Gegenstand der Untersuchung gemacht worden. Wilbrand meint, dass es auf zufälligen Verhältnissen im Verlauf der Nervenfibern beruht, ob ein solches Ausweichen der Scheidelinie stattfindet oder nicht. Die centralen Fibern sollen nämlich wie die Pyramidenbahnen theils gekreuzt, theils ungekreuzt verlaufen. Foerster nimmt

an, dass eine günstige Vertheilung der Gefässe in dem Theil von Corticalis, der die Macularregion innervirt, die Ursache ist, dass das centrale Sehfeld oft intakt bleibt.

Wenn das centrale Gebiet von beiden Hemisphären innervirt wird, sollte man erwarten, dass L und C bei bilateraler Hemianopsie im ganzen centralen Gesichtsfelde etwas herabgesetzt würde, aber das scheint nicht immer der Fall zu sein. Um das zu konstatiren, muss man genaue Untersuchungen anstellen. Da die meisten Fibern zur entgegengesetzten Hälfte gekreuzt verlaufen, wie man annimmt, müsste in der gleichseitigen Hälfte nur ein leichtes Skotom entstehen.

Die Seite 200 und 201 aufgezeichneten Karten des Sehfeldes scheinen mir in dieser Beziehung sehr beachtenswerth. Wir haben hier (Fig. 169 und 170) eine nasale Hemianopsie auf dem rechten Auge und zugleich ein halbseitiges centrales Skotom innerhalb 10^{0}. Auf dem anderen Auge sind die äusseren Grenzen des Sehfeldes normal, aber im Centrum ist hier ein Defekt, welcher die äussere Hälfte des centralen Theiles einnimmt, und in der inneren Hälfte ein Skotom. Wollte man hier annehmen, dass ein Leiden irgendwo in der einen Seite des Centralorgans vorliegt — und eine bessere Erklärung der vorliegenden Alteration des Sehfeldes giebt es wohl kaum —, da scheinen die am 15. December 1887 aufgenommenen Sehfelder zu zeigen, dass die Macularfibern innerhalb einer Hälfte des Centralorgans an einer Stelle alle zusammen so verlaufen müssen, dass alle die zu der einen Seite des Gehirnleidens liegenden Fibern betroffen werden, wodurch also eine bilaterale Hemianopsie des centralen Sehfeldes auf der einen Seite entsteht. Zugleich müssen diese Fibern an einer Stelle nahe bei denjenigen Fibern liegen, welche zur temporalen Seite des einen Auges verlaufen, da gleichzeitig eine nasale Hemianopsie auf dem rechten Auge ist. Dass daneben auch die linken Hälften des centralen Sehfeldes gelitten zu haben scheinen, könnte entweder daraus erklärt werden, dass die rechte Hemisphäre einige Fibern auch in die entgegengesetzten Hälften der Macularregion entsendete, oder daraus, dass die afficirten und geschwollenen Fibern da, wo sie central im Opticus verlaufen, einen Druck auf die gesunden ausüben. Aber dies ist

weniger wahrscheinlich, da zu der Zeit, als Fig. 169 und 170 aufgenommen wurden, Atrophie schon deutlich hervortrat. Bei der letzten Untersuchung Fig. 171 und 172 war auf dem rechten Auge die ganze Macularregion funktionsuntüchtig geworden, während zugleich die nasale Hemianopsie komplet geworden war. Dies ist wohl am einfachsten zu erklären als eine Propagation des pathologischen Processes.

Die oben dargestellte Hypothese scheint mir die ungezwungenste Erklärung des Falles zu geben. Aber man muss bedenken, dass es auch mehrere getrennte Foci gegeben haben kann.

Wenn Macularfibern getrennt verlaufen — und hierfür spricht das häufige Ausweichen der Scheidelinie um das centrale Sehfeld —, so sollte man erwarten, dass es auch eine centrale Hemianopsie für sich allein müsse geben können. Man könnte sie sich sowohl homonym wie heteronym denken.

Die Belege, die ich hierfür gesammelt habe, beschränken sich auf zwei Fälle. Bei einem derselben fand sich ein Skotom für Farben und Grau ausserhalb einer Vertikallinie durch den Fixationspunkt. Das Skotom lag innerhalb 10° B und verschwamm mit dem blinden Fleck (bitemporale Hemianopsia centralis). V r. A. $^4/_{15}$, l. A. $^4/_{30}$. C Gelb-Blau $^1/_2$, Roth-Grün $^1/_4$. L $^1/_{20}$ in hellem Raume; in dunklem $^1/_3$. Der Patient, der zwei Jahre später starb, war zwölf Jahre vorher mit Syphilis inficirt worden. Ophthalmoskopisch zweifelhaft, ob Zeichen von Atrophie. In dem anderen Falle waren auf dem rechten Auge innerhalb 10° B, L und C bedeutend herabgesetzt, aber am stärksten in der temporalen Hälfte, während es auf der linken Seite zweifelhaft war, ob in der temporalen Hälfte innerhalb 10° B ein Skotom sei. Dagegen war ein ziemlich dichtes Skotom auf der nasalen Seite der vertikalen Linie (bilaterale Hemianopsia centralis). V r. A. $^1/_{60}$; l. A $^4/_{60}$. C circa $^1/_8$ für Gelb-Blau: $^1/_{18}$ für Roth-Grün. Die Fixation war in diesem Falle nicht ganz stetig. Ophthalmoskopisch deutliche Zeichen von Atrophie nervus Opticus. Die Gefässe eng. Der Patient war im letzten Jahre von Nahrungssorgen sehr gedrückt gewesen. Patellarreflex schwach. In keinem dieser beiden Fälle konnte eine Tabak-Alkoholamblyopie ausgeschlossen werden.

Wenn es sich zeigen sollte, dass auch eine besondere Hemianopsia centralis existirt, würde man eine Menge verschiedene Arten bekommen, je nachdem sie allein oder in Kombination mit peripheren Hemianopsien auftrete. Eine genaue Untersuchung derselben mit dem Perimeter würde dann vielleicht dazu führen, dass wir in der Form des Gesichtsfeldes bessere Merkmale für den Sitz der Krankheit finden könnten, als wir jetzt haben. Gegenwärtig müssen wir den verschiedenen Hemianopsien eine weit geringere Bedeutung für die topographische Diagnose beilegen, als wir vor zwanzig bis dreissig Jahren meinten thun zu können. Eine genaue Zeichnung der Karten des Sehfeldes wird ein unabweisbares Bedürfniss, soll Fortschritt gemacht werden. Der Nachweis von Hemianopsie ohne genaue Karte hat jetzt wenig Werth mehr.

Das Gesichtsfeld bei Lähmungen der Muskeln des Auges.

Leiden des Gesichtsfeldes, verbunden mit Lähmungen der externen und internen Augenmuskeln, finden sich nicht selten aus peripherischen Ursachen, z. B., wenn Geschwülste auf der Basis cranii sowohl den Opticus als die Augenmuskelnerven impliciren, gleichfalls in Folge äusserer Verletzung. Aber hier sollen nur die Veränderungen des Gesichtsfeldes besprochen werden, die sich gleichzeitig mit den Muskellähmungen finden, die auf centralen Ursachen beruhen. Solche Lähmungen wurden im Obigen wiederholt erwähnt unter hysterischen und neurasthenischen Affektionen und unter Atrophie des nervus Opticus verschiedenen Ursprungs.

Am bekanntesten dürften die oft vorübergehenden und wechselnden Muskellähmungen sein, die bei Spinalleiden mit Sehnervenatrophie zusammen auftreten. Sie betreffen sowohl die internen wie die externen Muskeln, am häufigsten die ersteren. Nach Berger ist bei Tabetischen nur in drei bis vier Fällen vom Hundert die Pupillarreaktion normal, während Affektionen der externen Muskeln bei 40 % vorkommen. Bei internen Ophthalmoplegien werden in der Regel sowohl die Muskeln der Iris als auch des Corpus ciliare betroffen. Sie wären also nach Parinaud

als nucleäre Lähmungen zu betrachten. Dasselbe ist der Fall bei den im sekundären Stadium der Syphilis auftretenden Lähmungen. Da diese überdies oft ein Initialsymptom für Spinalleiden sind, gehören sie in dieselbe Klasse. Bei einem Luetiker, der an monocularer Mydriasis litt, war gleichwohl die Akkommodationsweite normal auf beiden Augen. Bemerkt soll auch werden, dass ich einige Male solche Lähmungen getroffen habe, ohne dass sich später Symptome von Leiden des Centralnervensystems gezeigt haben. Ich besinne mich z. B. auf zwei Patienten, die sich noch heute sehr wohl befinden, obwohl fünfzehn Jahre vergangen sind, seit eine monoculare Mydriasis mit Parese des Ciliaris vorhanden war.

Bei Diabetikern fand ich auch externe Ophthalmoplegien ähnlicher Art verbunden mit Opticusleiden und anderen Symptomen, die auf Rückenmarksleiden deuteten (Schwindel, Kopfweh, fehlender Sehnenreflex), wo offenbar die Muskellähmungen auch zu derselben Kategorie gehören.

Die Lähmungen der externen Muskeln haben, wenn sie mit Opticusatrophie verbunden auftreten, nicht selten Aehnlichkeit mit associirten Lähmungen, indem ein oder mehrere Paar Wender betroffen werden. Doch tritt ab und zu Doppeltsehen auf, welches wieder für einige Zeit verschwinden kann. Doppeltsehen lässt sich oft dadurch nicht nachweisen, dass man einen Gegenstand ein bis zwei Fuss vom Auge entfernt hält und in verschiedenen Richtungen bewegt, aber es kommt leichter zum Vorschein, wenn das Gesichtsfeld nicht frei wird, wenn z. B. ein Phorometer vor das Auge gesetzt wird, ohne dass Prismen vor den Oeffnungen zu sein brauchen. Pendelartige Bewegungen zeigen sich häufig, wenn der Gegenstand in gewissen Richtungen bewegt wird.

Ob die Beschränkungen des Gesichtsfeldes in der Regel gleichzeitig mit den Ophthalmoplegien auftreten, ist ungewiss. So viel ich weiss, ist dies noch wenig untersucht. So lange V normal ist und der Patient nicht über Störungen des Gesichtes klagt, fällt es einem meistens nicht ein, das Gesichtsfeld zu untersuchen. Aber es ist sicher, dass Beschränkungen des Sehfeldes sich bei Luetikern gleichzeitig mit dem Auftreten von Parese der internen Augenmuskeln finden. Seit ich vor zwei

Jahren hierauf aufmerksam wurde, habe ich sie bei drei Patienten nachgewiesen. In zwei von diesen Fällen war sowohl die Parese als auch die Einschränkung des Gesichtfeldes monocular, beim dritten war Beides binocular. Die Einschränkung findet sich meist nach oben. Die Scheidelinie ging 20 bis 30° vom Centrum und war nicht geradlinig. Siehe die folgende Figur

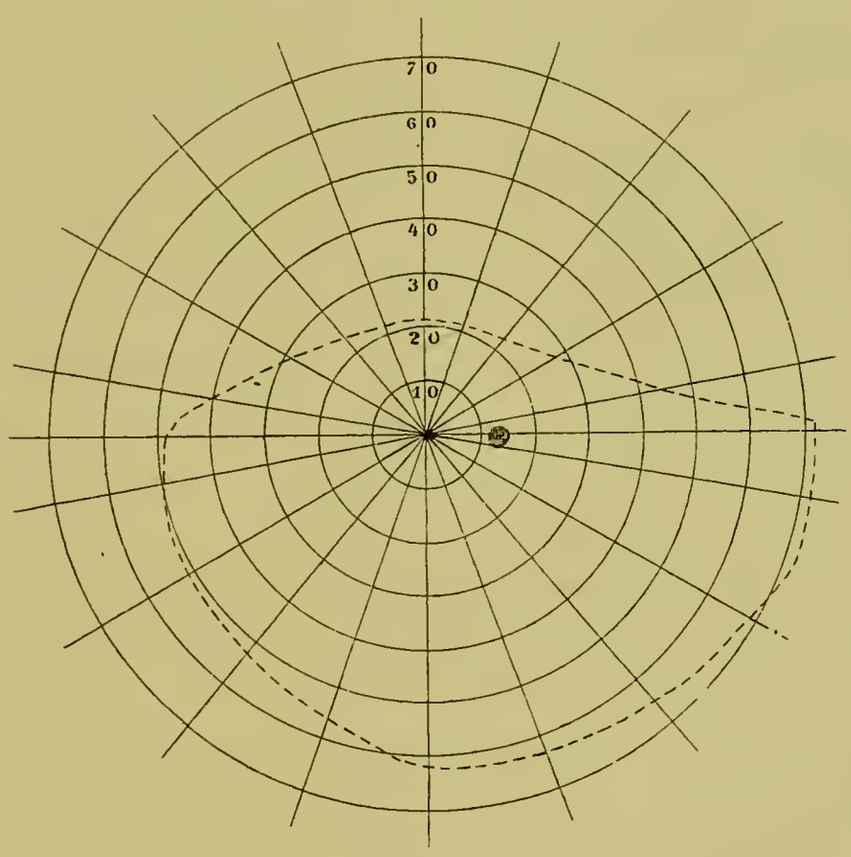

Fig. 173.

Gesichtsfeld aufgenommen 17. Juni 93 (bewölkt). Patient, 60jähriger Mann, inficirt mit lues im Alter von 20 Jahren. Rechte Pupille grösser als linke. V $^{4}/_{6}$, C $^{1}/_{3}$. Ophthalmoskopisch nichts abnormes. Ein halbes Jahr später das Sehfeld nach oben erweitert bis 30° C.

Eine ganz analoge Einschränkung des Gesichtsfeldes sah ich bei einem 30jährigen Luetiker, der wiederholt mit Inunktionskur behandelt worden war. Bei diesem fanden sich keine Lähmungen, dagegen litt er an Krampfanfällen in den Augenlidern. Ob sowohl der Aufwärtswender wie Augenfacialis beide hier angegriffen waren, konnte nicht eruirt werden. Die Krämpfe kamen anfallsweise und immer des Nachts. Sie hatten ein paar Wochen gedauert. Zwei Jahre früher hatte er öfter asthmatische Anfälle gehabt, welche auch nur in den Nächten eintraten und auf welche

Zittern und starker Schweiss folgte. Diese Anfälle waren in der letzten Zeit seltener geworden, dagegen litt er, seit die Krampfanfälle in den Augen kamen, an Kopfweh.

Koncentrische Einschränkung fand ich in einem Falle bei einem Patienten, der auf dem einen Auge an Ophthalmoplegia interna litt. Hier war Doppeltsehen öfter bemerkt worden.

Bei den Patienten, die ich nach längeren Zwischenräumen zu untersuchen Gelegenheit hatte, sah ich nur in einem Falle die Einschränkung des Gesichtsfeldes vermindert. Bei zweien kam es später zu einem schnellen Verschwinden des Gesichtsfeldes, indem sich eine progressive Sehnervatrophie entwickelte. Bei einem 70jährigen Manne, der Einschränkung des Gesichtsfeldes temporal auf beiden Seiten hatte, traten, wenn der Gegenstand seitwärts hinausgeführt wurde, pendelartige Bewegungen des Bulbus ein, und die Seitenbewegungen waren bedeutend weniger excursiv als normal. Doppeltsehen trat zu Zeiten täglich auf; zu anderen Zeiten konnte es länger ausbleiben. Bei Untersuchung mit einem Gegenstand, der frei vor die Augen des Patienten gehalten wurde, war kein Doppeltsehen nachweisbar. Dies kam alsbald zum Vorschein, wenn ein Phorometer angewendet wurde. welches den grössten Theil des Gesichtsfeldes deckte. Die Doppelbilder da einseitig und parallel stehend mit circa 4^0 Zwischenraum, bei 4 m Objektabstand. Die Konvergenzfähigkeit schien auch vermindert, indem er nur 20^0 abducirende Prismen $= 10^0$ überwand. Zieht man hiervon die 4^0 ab, so ist die effektive Konvergenz nur 6^0. Der Patient litt oft an Schwindel. Patellarreflex fehlte. Muskelgefühl gut.

Eine plausible Erklärung des gegenseitigen Zusammenhanges zwischen dem Leiden des Opticus und den Ophthalmoplegien giebt es nicht. Man hat die Vermuthung aufgestellt, dass bei Rückenmarksleiden Affektionen des Sympathicus, indem sie vasomotorische Störungen hervorbringen, die gemeinschaftliche Ursache sowohl für die Muskellähmung als auch für das Leiden des Gesichtsfeldes sein sollten. Das letztere sollte bedingt sein durch Cirkulationsstörungen in den Gefässen der Retina (Rieger und Förster). Nach Bielousoff sollte jedoch der Sympathicus kein Blutgefässnerv sein. Dieser sollte für das Auge der Oculo-

motorius sein. Sicher ist, dass Irritation des Halssympathicus Einengungen der Gefässe der Retina herbeiführt, deren Kaliber sogar nach direkten Beobachtungen von Schultén an Kaninchen, so gering werden kann, dass die Arterien fast ganz verschwinden. Dass dies eine koncentrische Einschränkung des Sehfeldes herbeiführt, ist mehr als wahrscheinlich. Berger glaubt, dass eine Affektion von Guddens Fibern hier in Betracht kommt. Perlias Nachweis eines Kerns für das „mediale Opticusbündel" nahe dem Trochleariskern ist jedenfalls von grossem Interesse für das gleichzeitige Vorkommen externer und interner Ophthalmoplegien. Wahrscheinlich ist Perlias „mediales Opticusbündel" identisch mit Guddens Fibern. Aber ich bin ausser Stande zu verstehen, wie das Leiden des Gesichtsfeldes durch Affektion der ciliaren Opticusfibern entstehen sollte.

Leiden des Gesichtsfeldes finden wir auch bei Patienten, bei denen Lähmungen einer oder mehrerer Gruppen von synergisch wirkenden Muskeln — Wenderpaaren — vorliegen. Oben wurden einzelne solche Fälle erwähnt. Bei einem Patienten, bei welchem Parese beider Seitenwender und eine Zeit lang auch eine komplete Paralyse des Aufwärtswenders mit den damit associirten Levatores palpebrarum, sowie Opticusatrophie vorlag, fanden sich die äusseren Grenzen des Gesichtsfeldes auf beiden Augen normal. Nur im Centrum war ein ganz kleines Skotom, dessen Grenzen wegen mangelhafter Fixation nicht bestimmt werden konnten. V $^1/_{36}$ auf beiden Seiten. Die Grenzen für Blau-Gelb normal; für Roth-Grün bedeutend eingeengt. Der Patient war etwas stumpf und litt öfters an Crises gastriques.

In solchen Fällen kann man mit Sicherheit den Sitz der Leiden in Medulla centralwärts der Nuclei verlegen, da Leiden in diesen nicht Parese der Wenderpaare hervorbringen können.

Bei Lähmungen aus unbekannten Ursachen — den sogenannten rheumatischen Paralysen — kann die Untersuchung des Gesichtsfeldes von Bedeutung für die Natur der Krankheit werden. Bisher ist die Aufmerksamkeit wenig hierauf gelenkt worden. Meinerseits habé ich nur wenige Perimetermessungen in recenten Fällen vorgenommen und dabei nichts Abnormes gefunden. Dass

wenigstens in älteren Fällen Veränderungen des Gesichtsfeldes vorkommen können, zeigt folgende Figur. Bei diesem Patienten wurde das Gesichtsfeld leider nicht untersucht, als er zum ersten Male nach dem Auftreten der Lähmung zur Observation kam. V war sowohl bei der ersten, wie bei der zweiten Untersuchung, die acht Jahre später vorgenommen wurde, auf beiden Augen

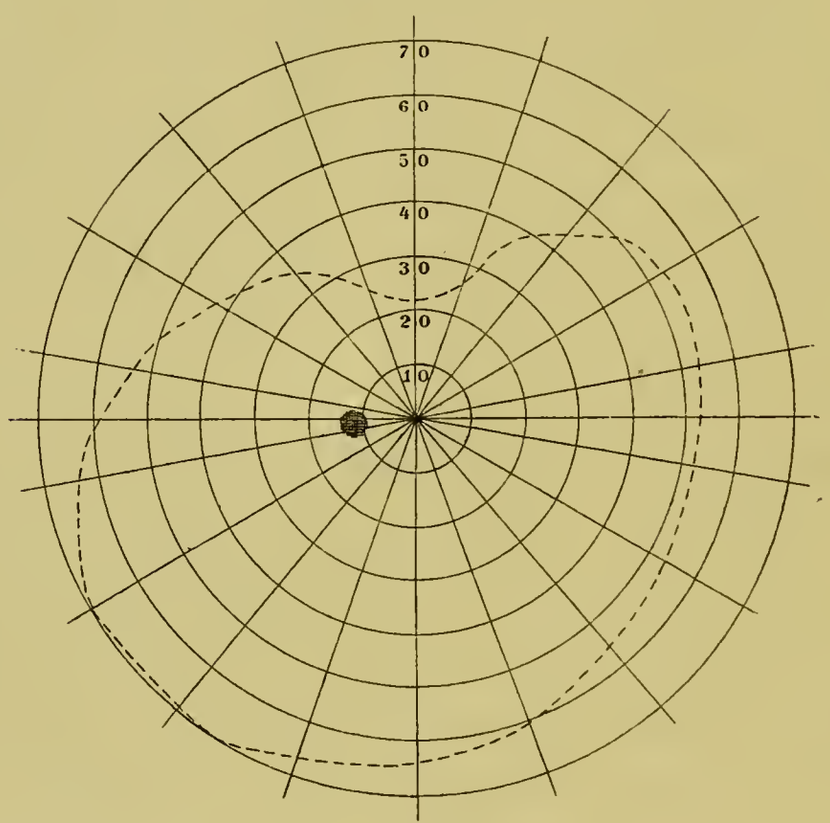

Fig. 174.

Gesichtsfeld aufgenommen 4. Juli 94 (klar). Gesichtsfeld auf der rechten Seite normal. Ophthalmoskopisch nichts abnormes.

normal. Die Paralyse, die nur den Rectus superior dexter betroffen hatte, war auch unverändert.

Fortgesetzte Untersuchungen über diesen Gegenstand würden in mehreren Beziehungen von grossem Interesse sein, z. B. auch um zu bestimmen, ob ein Abhängigkeitsverhältniss zwischen der Richtung, in welcher das Sehfeld eingeschränkt ist, und dem Lager der paralysirten Muskel besteht.

Schluss.

Vor bald 40 Jahren schrieb Albrecht von Gräfe, dass „die Prüfung des Gesichtsfeldes bisher nicht mit dem Eifer und der Strenge für die Diagnostik benützt worden sei, wie sie es verdient“. Dieses Wort gilt noch heut und wird vielleicht immer gelten, da eine gründliche Untersuchung des Sehfeldes lange Zeit erfordert und die Geduld des Arztes und des Patienten in Anspruch nimmt. Es werden daher immer verhältnissmässig Wenige sein, die die Arbeit systematisch betreiben. Besonders wünschenswerth wäre es, wenn die, welche sich mit Perimeteruntersuchungen beschäftigen, sich möglichst bald über eine gemeinschaftliche Untersuchungsmethode einigten. Erst dann kann die Casuistik brauchbar werden. Wie es jetzt steht, lässt sich das von verschiedenen Forschern gewonnene Material kaum zusammenstellen, zumal nur die wenigsten Ophthalmologen genaue Rechenschaft über die Art und Weise ablegen, wie sie zu ihrem Resultat gelangt sind, wie die Beleuchtung war u. s. w. Auch wird die Beschreibung allzu selten durch Karten des Gesichtsfeldes anschaulich gemacht. Wird erst eine einheitliche Untersuchungsmethode eingeführt, so wird sich das Wort des grossen Meisters bald bewahrheiten: „Was den prognostischen Werth der Gesichtsfeldanomalien anbetrifft, so ist derselbe nicht hoch genug anzuschlagen.“ Erst dann kann man auch mit Aussicht auf Erfolg an die Lösung der vielen Fragen gehen, welche nicht nur für die Physiologie des Gesichtsorganes, sondern auch für die Nervenphysiologie im Allgemeinen von grosser Tragweite sind. Was das Gesichtsorgan betrifft, will ich bloss daran erinnern, dass wir noch nicht die Ausdehnung seines corticalen Centrums kennen.

Dass die Occipitallappen der Hauptsitz desselben sind, ist nachgewiesen, seit Panissa seine grosse Entdeckung machte, aber seine Grenzen sind noch nicht bestimmt. Wir wissen nicht einmal, ob sie es je werden können, da es wahrscheinlich ist, dass das Opticuscentrum auf die Felder anderer Sinnesorgane übergreift. Die fundamentale Frage, ob besondere Centra für die verschiedenen Sinnesenergien existiren, wird auch vielleicht erst durch Untersuchungen mit dem Perimeter gelöst werden. Man hat längst davon gesprochen, dass beim Gesichtsorgan ein Centrum für den einfachen Lichteindruck, ein anderes für die Perception desselben und ein drittes für die Apperception existiren müsse, und dass wahrscheinlich ein Centrum für Licht, ein zweites für Form und ein drittes für Farbe vorhanden ist. Durch Experimente an Thieren diese Fragen je lösen zu können, ist keine Aussicht. Nur durch die langsame Anhäufung sorgfältig observirter klinischer Beobachtungen können wir hoffen, zu einem besseren Verständniss dieser Probleme zu gelangen.

Berichtigungen.

pag. 5 Zeile 1 v. o. „mmer“ statt „immer“.
„ 18 „ 3 v. o. „nach“ fällt weg.
„ 56 „ 15 v. u. „sichereres“ statt „sicheres“.
„ 65 „ 17 v. o. „Ahthoff“ statt „Uhthoff“.
„ 92 „ 11 v. u. „ge-“ fällt weg.
„ 109 „ 14 v. o. „Wagemann“ statt „Wagenmann“.

Von pag. 72 bis 112 inclusive steht als Ueberschrift „Das Gesichtsfeld bei glaukomatösen Processen“ statt „Das Gesichtsfeld in pathologischen Zuständen“.

Namenregister.

d'Abiado 119.
Adamiek 14.
Alexander 56.
Anderson 184. 205.
Armagnac 184.
Aubert 1. 2. 12. 13. 19.

Basevi 16. 142.
Baxter 206.
Beevor 202.
Bechterew 203. 204. 205. 206.
Bellarminow 19.
Benson 94.
Berger 203. 209. 212.
Bernhardt 119.
Berthold 199.
Bielousoff 212.
Birnbacher 94.
Bjerrum 76. 199.
Boe 203.
Boeck 141.
Bois de Loury 199.
Brailey 80.
Bull 17. 19. 95.
Burchardt 21.
Butz 12.

Charcot 204.
Charpentier 12.
Claren 152.
Czapsodi 204.

Daae 203.
David 153. 206.
Darkchewitsch 204.
Debierre 205.
Dercum 204.
Donders 12. 25. 26. 71.
Doremaal 184.
Doyne 184.
van Duyse 31.

Edmunds 80.
Eperon 199.
Eskrigde 203.
Exner 19.

Faraville 184.
Féré 118. 123.
Ferrier 204. 205.
Finkelstein 118.
Förster 2. 56. 57. 117. 152. 153. 156. 206. 212.

Galezowsky 89. 117. 118.
Garcia Calderon 199.
Gayet 56.
Gowers 203. 205.
v. Gräfe 1. 10. 21. 26. 28. 30. 32. 35. 61. 62. 71. 81. 203. 215.
Groenouw 117.
v. Gudden 213.
Gutnikow 119.

Haab 31.
Helmholtz 14.
Henschen 184. 199.
Hensen 204.
Hering 17.
Hess 17.
Hirsch 203.
Hirschberg 152. 170.
Hjort 205.
Holmgren 14.
Horner 152.
Horstmann 119.
Horstley 203.
Hutchinson 154. 156.

Jacobsen 77.
Jany 203.
Jessi 119.

Imre 56.

Klem 177.
Knapp 203. 206.
Knecht 184.
Knies 131.
Kollock 65.
Krakow 65.
Kraus 205.
Kubli 65.
Kul 205. 206.

Landolt 12. 199.
Laqueur 72.

Laufenauer 119.
Leber 56. 64. 81. 89. 93. 94. 115. 118. 124. 142. 145. 152. 163. 202.
Leegaard 181. 193.
Leyden 203. 204.

Mackenzie 71.
Mandelstamm 203.
Mann 119.
Martin 204.
Mauthner 202.
Mayer 203.
Mitchell 205.
Mooren 56. 120.
Möser 2.
Müller 63. 118. 205.

Nagel 31. 63.
Neftel 203.
Nettleship 57. 205. 206.
Nicati 117. 118.
Nieden 203.
Noyes 199.

Oestreicher 184.
Olliver 204.
Oppenheim 119.
Ottawa 31.

Panissa 184. 185. 216.
Parinaud 164. 209.
Perlia 56. 213.
Peters 117.
Pflüger 20. 64. 205.
Philipsen 115.
Pitres 184.
Pontoppidan 119.
Preyer 114.

Quaglino 199.

Rieger 212.
Robioli 118.
Rosenstein 117. 118.
Rosenthal 117. 118.
Ross 205.
Runge 72.

Sachs 76. 80.
Samelsohn 149. 156. 199. 202.
Sattler 199.
Schadow 12. 13.
Shears 152.
Schelske 14.
Schmidt 72.
Schmidt-Rimpler 31. 203.
Schnabel 80.
Schoeler 149. 199.
Schoen 28. 30. 57. 152. 163.
Schultén 213.
Schweigger 12. 62. 93. 170. 202.
Siemerling 184.
Simi 152.
Stone 118.
Sulzer 32.
Swanzy 199.

Tavignot 71.
Thomsen 119.
Treitel 12. 163. 184. 203. 205.
Tuffier 203.

Uhthoff 65. 94. 149. 154. 199.

Vancelli 65.
Vedeler 136.
Vennemann 65.
Verrey 199.
Vialet 202.

Wagenmann 109.
Wernicke 180. 204.
Westphal 199. 204.
Wilbrand 117. 120. 149. 171. 199. 202. 206.
Williams 203.
Winter 63.
Wollenberg 203.
Woinow 14.

Young 14.

WELLCOME LIBRARY INSTITUTE